Current Diagnostic and Therapeutic Approaches in Otolaryngology: Sleep Apnea, Epistaxis, And Oxidative Stress

Editor
DOĞUKAN ÖZDEMİR

BİDGE

BİDGE Yayınları

Current Diagnostic and Therapeutic Approaches in Otolaryngology: Sleep Apnea, Epistaxis, And Oxidative Stress

Editor: DOĞUKAN ÖZDEMİR

ISBN: 978-625-5474-18-6

1st Edition
Page Layout By: Gözde YÜCEL
Publication Date: 2025-12-25
BİDGE Yayınları

All rights reserved. No part of this work may be reproduced in any form or by any means, except for brief quotations for promotional purposes with proper source attribution, without the written permission of the publisher and the editor.

Certificate No: 71374
All rights reserved © BİDGE Yayınları
www.bidgeyayinlari.com.tr - bidgeyayinlari@gmail.com
Krc Bilişim Ticaret ve Organizasyon Ltd. Şti.
Güzeltepe Mahallesi Abidin Daver Sokak Sefer Apartmanı No: 7/9 Çankaya / Ankara

CONTENTS

CURRENT APPROACHES TO DIAGNOSIS AND TREATMENT OF OBSTRUCTIVE SLEEP APNEA SYNDROME 1

MEHMET AKDAĞ

APPROACH TO NOSE BLEEDİNGS AND TREATMENT PRINCIPLES. 7

ADNAN EKİNCİ

OVERVIEW OF OXIDATIVE STRESS LEVELS IN EAR, NOSE, AND THROAT DISEASES 22

ADNAN EKİNCİ

TANIDAN TEDAVİYE BEYİN OMURİLİK SIVI RİNORESİ ..35

YAŞAR ÖZBUĞDAY

Current Approaches to Diagnosis and Treatment of Obstructive Sleep Apnea Syndrome

CHAPTER 1

Mehmet AKDAG[1]

1. Introduction

Obstructive sleep apnea syndrome (OSAS) is a widespread sleep-related breathing disorder that poses a significant public health challenge, impacting an estimated 1 billion adults worldwide and elevating the risks of cardiovascular diseases, neurocognitive deficits, motor vehicle accidents, and premature mortality (1). This condition is defined by repetitive episodes of partial or complete upper airway obstruction during sleep, resulting in intermittent hypoxaemia, fragmented sleep architecture, and a broad array of comorbidities such as systemic hypertension, metabolic syndrome, type 2 diabetes, and excessive daytime hypersomnolence (2). The prevalence of OSAS exhibits considerable variation, ranging from 9% to 38% in the general adult population, with even higher rates observed in otolaryngology clinics due to the frequent presence of craniofacial anomalies and upper airway structural abnormalities (6). Pathophysiologically, OSAS arises from a complex interplay between anatomical factors—such as retrognathia, adenotonsillar hypertrophy, macroglossia, and lateral pharyngeal wall thickening—and neuromuscular impairments that lead to increased pharyngeal collapsibility during sleep (7). Recent epidemiological data from global studies estimate that over 936 million individuals aged 30 to 69 years are affected, highlighting an urgent need for improved screening protocols and targeted interventions to address this growing epidemic (8). From the perspective of otolaryngology, this chapter delivers a comprehensive and expanded examination of contemporary diagnostic methodologies, including traditional in-laboratory polysomnography (PSG), home sleep apnea testing (HSAT), innovative biomarkers, anthropometric assessments, and wearable technologies for enhanced screening (3). Therapeutic strategies are explored in greater depth, encompassing continuous positive airway pressure (CPAP) as the cornerstone treatment, mandibular advancement devices (MADs), surgical procedures, and novel pharmacological interventions like glucagon-like peptide-1 (GLP-1) agonists such as tirzepatide, all within the framework of phenotype- and endotype-driven precision medicine (4). Otolaryngologists occupy a central role in the diagnostic and therapeutic landscape, employing advanced tools like drug-induced sleep endoscopy (DISE) to precisely identify sites of airway collapse and guide personalized, site-specific therapies (9). This expanded chapter integrates the latest updates from international consensus guidelines, randomized controlled trials, and systematic reviews, with a focus on precision medicine approaches that account for individual phenotypic variations to optimize quality of life, reduce healthcare utilization, and mitigate long-term complications such as increased cardiovascular morbidity (10). Furthermore, emerging research underscores the bidirectional relationship between OSAS and psychiatric disorders, where untreated apnea can exacerbate depressive symptoms and elevate suicide risk, necessitating holistic, integrated care models that incorporate mental health screening (11). Synthesizing evidence from recent publications, this update highlights the importance of multidisciplinary, patient-centered management to improve clinical outcomes, increase compliance rates, and alleviate the significant socioeconomic burden associated with untreated OSAS. (5).

1. Dr., Antalya Anatolia Hospital,Ear Nose Throat Specialist, Orcid: 0000-0001-6604-9876

2. Epidemiology and Pathophysiology

From an epidemiological standpoint, OSAS affects between 17% and 84% of adults, depending on diagnostic thresholds and population demographics, with a marked increase in prevalence driven by rising obesity rates (BMI exceeding 30 kg/m² in approximately 70% of cases) (12). Key risk factors include male gender, advanced age (>50 years), postmenopausal status in women, and genetic predispositions that influence craniofacial morphology and airway anatomy (13). Pathophysiologically, the disorder involves diminished tone in upper airway dilator muscles (e.g., genioglossus) during sleep, compounded by adipose tissue deposition, ventilatory control instability (high loop gain), and reduced arousal thresholds, leading to recurrent airway collapse (14). Phenotypic classification has advanced significantly, delineating subtypes such as predominant anatomical compromise, impaired pharyngeal muscle responsiveness, unstable ventilatory control (loop gain), low arousal threshold, and reduced end-expiratory lung volume, each of which informs differential therapeutic responses and prognostic outcomes (15). Positional OSAS, prevalent in over 50% of patients, exemplifies how supine positioning exacerbates collapse due to gravitational effects on soft tissues (16). The global burden is amplified by comorbidities, including a 2- to 3-fold increase in motor vehicle accident risk among untreated individuals, as well as associations with metabolic syndrome and cardiovascular events (17). Recent reviews also highlight novel links, such as OSAS's contribution to dry eye disease through altered tear film stability and heightened symptom severity, potentially mediated by chronic inflammation and nocturnal hypoxaemia (18).

3. Diagnosis

3.1 Clinical Evaluation

The diagnostic process initiates with a thorough clinical history to elicit hallmark symptoms, including habitual snoring, witnessed apneas, choking or gasping episodes during sleep, and persistent daytime somnolence as quantified by the Epworth Sleepiness Scale (score >10 indicating clinically significant impairment) (19). A comprehensive physical examination evaluates oropharyngeal crowding via the Mallampati score, neck circumference (>40 cm in men, >37 cm in women), craniofacial features through flexible nasopharyngoscopy, and signs of nasal obstruction or tonsillar hypertrophy (20). Validated screening instruments, such as the STOP-BANG questionnaire (sensitivity approaching 90% for moderate-to-severe OSAS) and the NoSAS score (cutoff ≥8 for elevated cardiovascular risk), facilitate risk stratification in primary care settings (21). Additional underrecognized symptoms, like morning dry mouth and comorbid conditions (e.g., insomnia, chronic obstructive pulmonary disease [COPD]), should prompt heightened suspicion and targeted evaluation (22). A recent systematic review and meta-analysis of physical examination findings revealed significant predictive value for elements like macroglossia (odds ratio [OR] 2.44), Mallampati class >2 (OR 2.23), and enlarged tonsils (OR 1.88), underscoring their utility in guiding referrals for confirmatory sleep studies (23).

3.2 Objective Testing

Polysomnography (PSG) endures as the gold-standard diagnostic modality, providing detailed quantification of the apnea-hypopnoea index (AHI) to classify severity: mild (5-15 events/hour), moderate (15-30 events/hour), and severe (>30 events/hour) (24). HSAT serves as a convenient, portable alternative for patients with high pretest probability and no significant comorbidities, although it may underestimate AHI by up to 20% in complex cases like concomitant COPD or heart failure (25). Advanced metrics have emerged to augment traditional AHI, including hypoxic burden (a superior predictor of cardiovascular events), oxygen desaturation index (ODI), and time spent below 90% oxygen saturation (CT90), offering a more nuanced assessment of disease impact (1). Innovative wearable devices, such as photoplethysmography (PPG)-based systems (e.g., NightOwl) and acoustic sensors (e.g., AcuPebble with 95% concordance to PSG), enhance accessibility and

enable multi-night monitoring to capture night-to-night variability (2). DISE, performed under sedation and utilizing the VOTE (velum, oropharynx, tongue base, epiglottis) classification system, dynamically visualizes collapse patterns to inform surgical candidacy and procedural planning (3). In pediatric contexts, diagnostic thresholds differ, with AHI >5 events/hour often warranting intervention, and conditions like laryngomalacia contributing to airway obstruction in infants (4). Pediatric obstructive sleep apnea (OSA) is a common yet underdiagnosed disorder affecting 1–5% of children worldwide. Pediatric OSA is among the most common sleep-disordered breathing disorders in children. Its high prevalence and multiple systemic complications are contributing to an increasing number of children and families affected by OSA. Timely diagnosis and effective intervention in children with this condition are crucial for improving their prognosis. Polysomnography remains the gold standard for diagnosis. The primary approaches to treating OSA are to eliminate the causes of upper airway obstruction and to prevent and treat complications. Given the diversity of etiologies of childhood OSA, as well as individual differences in child growth and development, pediatric treatment strategies must be precise, multidisciplinary, and personalized. The first-line clinical treatment is surgical adenotonsillectomy, and evidence suggests that adenotonsillectomy significantly reduces the apnea-hypopnea index (AHI) in children with adenotonsillar hypertrophy.Nonsurgical treatments include anti-inflammatory medications and noninvasive ventilation(4).

3.3 Phenotyping and Biomarkers

Phenotypic subtyping—encompassing clusters like disturbed sleep with insomnia, excessive daytime sleepiness, and minimally symptomatic groups—guides prognostic evaluations and therapeutic tailoring (5). Endotypic characterization, such as high loop gain or low arousal threshold, predicts responses to targeted pharmacotherapies like acetazolamide for ventilatory instability (6). Non-invasive biomarkers have gained traction, including reduced plasma adiponectin levels (sensitivity 88.9% for OSAS detection), decreased claudin proteins (CLDN1-3; urinary CLDN sensitivity 100%), elevated sclerostin and leukocyte chemotaxis-2 (LECT2) in severe cases, and increased neutrophil-to-lymphocyte ratio in OSAS-COPD overlap (7). Anthropometric innovations, such as shear wave ultrasound elastography for assessing tongue thickness and stiffness, or diaphragmatic measurements correlating with ODI, provide adjunctive diagnostic insights (8).

4. Treatment

4.1 Conservative and Medical Management

Conservative measures form the foundation of OSAS therapy, with weight loss of 5-10% body weight associated with a 25% AHI reduction, further amplified by GLP-1 receptor agonists like tirzepatide, which demonstrated up to 63% AHI improvement in obese patients across phase III trials (9) (10). Positional therapy, effective for over 50% of cases with supine-predominant collapse, employs devices like vibrational alarms to enhance compliance and reduce AHI (11). Endotype-specific pharmacotherapies, such as atomoxetine-oxybutynin combinations yielding 63% AHI reductions, and wake-promoting agents like pitolisant for residual hypersomnolence, represent promising adjuncts, with ongoing phase III investigations (12). Preventive strategies, including lifestyle education on obesity and smoking cessation, are increasingly emphasized to mitigate risk factors before disease progression (13).

4.2 Positive Airway Pressure Therapy

CPAP remains the benchmark intervention, achieving >90% AHI normalization, alleviating cardiovascular risks, and improving glycemic control in diabetic subsets, though adherence rates linger at 50-60% (14). Auto-titrating PAP (APAP) and remote telemonitoring enhance efficacy and compliance, with bilevel PAP reserved for CPAP-intolerant or high-pressure scenarios (15). Long-term CPAP use (>1 year) also ameliorates comorbid dry eye disease by stabilizing ocular surface metrics (16).

4.3 Oral Appliances and Non-Surgical Alternatives

MADs, which advance the mandible by 50-75% of maximal protrusion, achieve 50-80% success in mild-to-moderate OSAS, with custom-fitted devices outperforming prefabricated ones; adjunctive myofunctional therapy reduces tongue fat volume (17). Hypoglossal nerve stimulation delivers 68-80% AHI reductions at 5-year follow-up, with bilateral techniques enhancing outcomes in CPAP failures (BMI <35 kg/m²) (18,19).

4.4 Surgical Interventions in Otolaryngology

DISE-guided multilevel surgery addresses specific collapse sites, with uvulopalatopharyngoplasty (UPPP) yielding 40-60% AHI reductions, augmented to 70% in combination approaches (20). Expansion sphincter pharyngoplasty offers 55-70% success for lateral wall instability, while maxillomandibular advancement provides 85-95% cure rates in severe craniofacial cases (21). In children, adenotonsillectomy serves as first-line therapy, with supraglottoplasty for laryngomalacia-related OSAS (22).

Treatment Modality	Indication	Success Rate (AHI Reduction >50%)	Complications
CPAP	All severities	90%	Claustrophobia (20%)
MAD	Mild-moderate	50-80%	Jaw pain (15%)
UPPP	Palatal collapse	40-60%	Velopharyngeal insufficiency (10%)
ESP	Lateral collapse	55-70%	Bleeding (5%)
Hypoglossal Stimulation	CPAP failure, BMI <35	68-80%	Infection (2%)
MMA	Severe, craniofacial	85-95%	Neurosensory changes (20%)
Tirzepatide	Obese OSAS	48-63% resolution	Gastrointestinal effects (variable)

*Table 1: Comparative Overview of OSAS Treatments (Synthesized from 2023-2025 sources) (23) (24).

5. Future Directions

Future advancements encompass AI-enhanced phenotyping, genomic profiling (e.g., variants in arousal pathways), and telemedicine-integrated HSAT for personalized interventions (25). Ongoing clinical trials for endotype-targeted drugs and bioresorbable upper airway implants aim to minimize surgical risks, while emphasis on preventive education and early psychiatric screening may transform management paradigms (1).

6. Conclusion

Effective OSAS management requires a multi-modal approach based on phenotype information, integrating advanced diagnostic methods such as polysomnography with various treatments ranging from CPAP and surgical treatment to innovative pharmacotherapies. More comprehensive prospective studies are needed to compare the long-term outcomes of patients receiving surgical treatment with those receiving PAP therapy.

Anatomical surgery may not lead to the complete elimination of OSA in all patients in terms of achieving an AHI < 5 events/hour. However, the reduction in obstructive events, improvement in quality of life, improvement in hypoxic load, and potential reduction in health risks are necessary factors for surgical consultation.

References

1. Chang JL, Goldberg AN, Alt JA, et al. International consensus statement on obstructive sleep apnea. Int Forum Allergy Rhinol. 2023;13(7):1061-1482. doi:10.1002/alr.23079
2. Bonsignore MR, Mazzuca E, Baiamonte P, Bouckaert B, Verbeke W, Pevernagie DA. Phenotypic subtypes of OSA: a challenge and opportunity for precision medicine in OSA. Eur Respir Rev. 2024;33(171):230166. doi:10.1183/16000617.0166-2023
3. Lv R, Liu X, Zhang Y, Dong N, Wang X, He Y, Yue H, Yin Q. Pathophysiological mechanisms and therapeutic approaches in obstructive sleep apnea syndrome. Signal Transduct Target Ther. 2023;8:218. doi:10.1038/s41392-023-01496-3
4. Giorgi L, Nardelli D, Moffa A, Iafrati F, Di Giovanni S, Olszewska E, Baptista P, Sabatino L, Casale M. Advancements in Obstructive Sleep Apnea Diagnosis and Screening Through Artificial Intelligence: A Systematic Review. Healthcare (Basel). 2025;13(2):181.
5. Davies A, Sharma N. Updates in the management of patients with obstructive sleep apnea. South Med J. 2025;118(6):349-352. doi:10.14423/SMJ.0000000000001838
6. Sands SA, Redline S. Symptom subtypes of obstructive sleep apnea 10 years later: past, present, and future. Sleep. 2025;48(7):zsaf082. doi:10.1093/sleep/zsaf082
7. Polytarchou A, et al. An update on diagnosis and management of obstructive sleep apnea in the first 2 years of life. Eur Respir Rev. 2024;33(171):230121. doi:10.1183/16000617.0121-2023
8. Correa EJ, et al. Preventive medicine in obstructive sleep apnea-a systematic review and a call to action. Sleep. 2024;47(12):zsae164. doi:10.1093/sleep/zsae164
9. Punjabi N, et al. The obstructive sleep apnea physical exam: a systematic review and meta-analysis. Laryngoscope Investig Otolaryngol. 2025;10(3):e70154. doi:10.1002/lio2.70154
10. Benca RM, et al. Recognition and management of obstructive sleep apnea in psychiatric practice. J Clin Psychiatry. 2023;84(2):22r14521. doi:10.4088/JCP.22r14521
11. Lin CW, et al. Impact of obstructive sleep apnea and continuous positive airway pressure treatment on dry eye disease: a systematic review and meta-analysis. Nature and Science of Sleep. 2024;16:1921-1935. doi:10.2147/NSS.S495883
12. Henning RJ, Anderson WM. Obstructive Sleep Apnea Syndrome. Curr Probl Cardiol. 2025;50(1):102838. doi:10.1016/j.cpcardiol.2024.102838
13. Malhotra A, et al. Tirzepatide for the treatment of obstructive sleep apnea and obesity. N Engl J Med. 2024;391(13):1193-1205. doi:10.1056/NEJMoa2404881
14. Di Gesù R, Farronato M, Festa G, Maspero C. Diagnosis and orthodontic treatment of obstructive sleep apnea syndrome children-a systematic review. Children (Basel). 2024;11(2):168. doi:10.3390/children11020168
15. Sankari A, Slowik J, Collen J. Obstructive Sleep Apnea. StatPearls [Internet]. Treasure Island (FL): StatPearls Publishing; 2025. Bookshelf ID: NBK459252. PMID: 29083619.
16. Luong S, Lezama L, Khan S. Diagnosis and Management of Obstructive Sleep Apnea: Updates and Review. J Otorhinolaryngol Hear Balance Med. 2024;5(2):16. doi:10.3390/ohbm5020016
17. Mayo Clinic Staff. Obstructive sleep apnea - Diagnosis and treatment. Mayo Clinic; 2023. Accessed November 10, 2025.

18. Chang ET, Camacho M, Song SA, et al. Perspective: Systematic review and meta-analysis in obstructive sleep apnea - What is lacking? Sleep Med. 2023;110:45-61. doi:10.1016/j.sleep.2023.09.006
19. Jang JW, Ju HM, Jeon HM, Ahn YW, Jeong SH, Ok SM. Obstructive Sleep Apnea: Pathophysiology and Treatment. J Oral Med Pain. 2024;49(4):71-78. doi:10.14476/jomp.2024.49.4.71
20. Benjafield AV, et al. Positive airway pressure therapy and all-cause and cardiovascular mortality in people with obstructive sleep apnea: a systematic review and meta-analysis of randomised controlled trials and confounder-adjusted, non-randomised controlled studies. Lancet Respir Med. 2025;13(5):403-413. doi:10.1016/S2213-2600(25)00002-5
21. Chai-Coetzer CL, et al. Diagnosis of obstructive sleep apnea in primary care. Aust J Gen Pract. 2024;53(6):358-362.
22. Aboussouan LS, Bhat A, Coy T, Kominsky A. Treatments for obstructive sleep apnea: CPAP and beyond. Cleve Clin J Med. 2023;90(12):755-764. doi:10.3949/ccjm.90a.22119
23. Benjafield AV, et al. Projecting the 30-year burden of obstructive sleep apnea in the USA. Lancet Respir Med. 2025. doi:10.1016/S2213-2600(25)00243-7
24. Riney HD, Thorndike FP, Agustsson JS, et al. Managing sleep apnea: long-term outcomes from a comprehensive, patient-centered treatment care pathway. Front Sleep. 2025;4:1593874. doi:10.3389/frsle.2025.1593874
25. Peker Y, et al. Hypoxic Burden is Associated with Cardiovascular Events: A Risk Stratification Analysis of the RICCADSA Cohort. Chest. 2025;S0012-3692(25)05023-8. doi:10.1016/j.chest.2025.07.4081

CHAPTER 2

BURUN KANAMALARINA YAKLAŞIM VE TEDAVİ PRENSİPLERİ

ADNAN EKİNCİ

Giriş

Epistaksis hakkında genel bilgiler

Epistaksis burun kanaması durumudur ve kulak burun boğaz kliniklerinde en sık karşılaşılan acil durumlardan biridir (Kucik & Ark, 2005). Burun kanamaları genellikle poliklinik şartlarında basit müdaheler ile tedavi edilebilir. Fakat kanamalar bazen dirençli ve hayati tehlikeye yol açabilecek derecede ciddi olabilir (Willems & Ark, 2009). Epistaksis 20 ile 50 yaş ara lığında daha sık görülür. Çocukluk çağında erkeklerde daha sık iken yaşlı populasyonda kadınlarda görülme sıklığı artar (Pallin & Ark, 2015). Üreme çağındaki bayanlarda östrojenin epistaksise karşı koruyucu rolü olduğu düşünülmektedir. Bundan dolayı erkeklerde 20-45 yaş aralığında daha fazla görülürken menopoz sonrasında oran eşitlenir hatta kadınlarda görülme sıklığı yaşla birlikte artış gösteririr (Kucik & Ark, 2005).

[1] Doç Dr, Kayseri Devlet Kulak Burun Boğaz Kliniği,
posta:draekinci@hotmail.com. Orcid: 0000-0001-7725- 8024

Epistaksisin nedeni genellikle tam olarak saptanamaz fakat genel sebebleri arasında travma, hipertansiyon, koagulasyon bozuklukları, yabancı cisim, nazal septum deviasyonu, geçirilmiş burun ameliyatları, maligniteler, antikoagülan ilaç kullanımı ve alerjik rinit sayılabilir (Tuncer & Ark, 2015). Tedavinin doğru planlanması için kanama yeri ve sebebinin iyi tespit edilebilmesi gereklidir. Burun kanamaları %90 oranında nazal septumun ön kısmındaki liddle alanında Kisselbach pleksusundan kaynaklanır. Bu bölge kanamaları daha hafif boyutlarda olup tedavisi daha kolaydır (Chui 2006 & Ark, 2005). Posterior burun kanamaları ise Woodruff pleksusu alanında ve daha az oranda görülür fakat, hayatı tehdit edecek şekilde ciddi kanamalara yol açabilir. Posterior burun kanamaları sistemik hastalıklarda ve yaşlılarda daha sık görülür. Kisselbach pleksusunu oluşturan arterler major palatin arter, sphenopalatin arter, anterior ethmoidal arter (AEA) ve superior labial arterlerdir. Woodruff pleksusunu oluşturan arterler ise asendan faringeal arter ve sfenopalatin arter dalları arasında oluşan internal maksiler arter (IMA) dalları arası anastomozlardır (Chui 2006 & Ark, 2006).

Erken yaşlarda görülen kanamalar genellikler venöz kaynaklı olup daha hafif seyreder ve genellikle kendiliğinden durur. Kanamanın görülme yaşı arttıkça kanama arteryel nitelikte olup ciddiyeti de artar ve genellikle müdahale gerektirir (Gilfort & Ark, 2008). Çocuk ve adolesanlarda sıklıkla digital travmaya bağlı anteriorda ve venöz kanamalar görülürken, erişkinlerde ek hastalıklara bağlı olarak posterior ve arterial kanamalar sıklıkla gözlenir (Emanuel & Ark, 1998). Kış aylarında üst solunum yolu enfeksiyonlarının daha sık olması nedeniyle epistaksis daha sık görülür ayrıca kış döneminde havanın nem oranı düşmesi ve daha çok ısıtılmışmış hava kullanılması burun mukozasında kurumaya ve dolayısıyla kanamaya yol açmaktadır. Benzer şekilde yüksek

rakımlı bölgelerde de basınç farkına bağlı olarak epistaksis görülme sıklığı artar (Petruson & Ark, 1974), (Willems & Ark, 2009).

Burun kanlanmasını sağlayan arterler

İnternal nazal arterler; Nazal kavite, internal ve eksternal karotid arterlerden beslenir. Karotis interna'nın dalı olan oftalmik arter, orbitaya giriş yapmadan önce anterior ve posterior etmoid arter dallarına ayrılır ve kribriform plateden geçerek nazal kaviteye ulaşır. Bu arterler nazal kavitenin antero-lateral bölümü ile septum antero-superior kısmının kanlanmasından sorumludur. Sfenopalatin arter ise, karotis eksterna'nın dalı olan maksiller arterden ayrılarak sfenopalatin foramanden geçer ve nazal kaviteyi besler. Nazal kavite içinde lateral ve septal dal olmak üzere iki dalı vardır. Lateral dal burun lateralinde yer alan bölgeyi, yani konkaları ve meatusların besler. Septal dal ise medialde etmoid kemik ile vomeri besler. Maksiler arterindiğer bir dalı desendan palatin arterdir. Bu arter pterigopalatin fossada seyrettikten sonra palatin kanal yoluyla sert damağa geçererek damak ve nazal pasajın alt bölümünü besler (Adamson & Ark, 1994).

Resim 1; İnternal Nazal Arterler

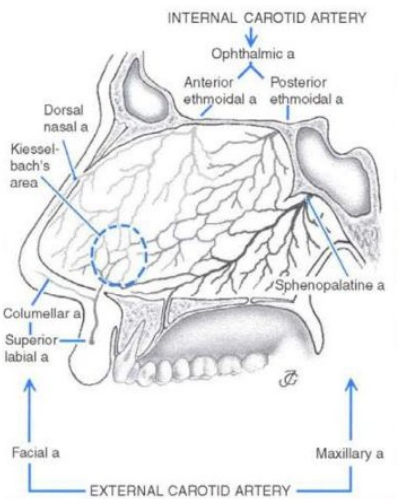

Eksternal nazal arterler

Nazal piramidi besleyene ana arter fasial arter ve dallarıdır, fakat eksterneal karotis arterde kanlamaya katkısı vardır. Fasiyal arterin başlıca dalları angüler arter ve süperior labiyal arterdir. Süperior labiyal arter, üst dudağı besledikten sonra ve kolumellayı besleyen kolumellar arter dalını verir. Angüler arter ise nazolabial olukta yukarıya doğru ilerleyerek nazal piramidin lateral yüzlerini besler. Angüler arter kranial bölgede infraorbital arter ile anastomoz yapar. Benzer şekilde internal karotid arterden ayrılan oftalmik arter ile anastomozlar yaparak burun dorsumun beslenmesini sağlar (Grıesman & Ark, 1944). Nazal tip bölgesinin kanlanması alar arcade anostomozlarıyla olmaktadır. Bu anostomoza lateral nazal arter ile kolumellar arter katkı verir (Huizing & Ark, 2008), (Adamson & Ark, 1994).

Resim 2; External Nazal Arterler. a)önden görünüm, b)yandan görünüm

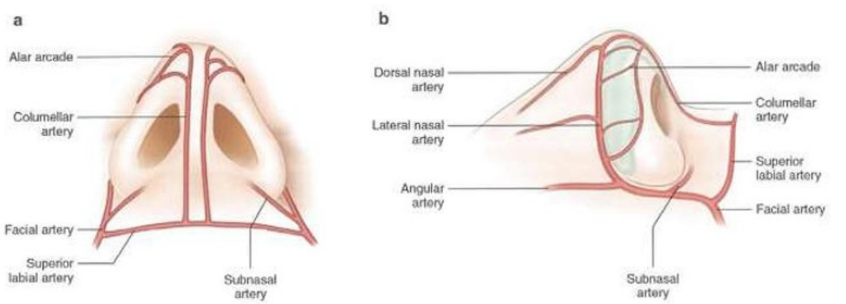

Anamnez ve hasta yaklaşımı

Burun kanamaları çok hafif düzeyde olabileceği gibi, bazen hayatı tehdit edecek derecede şiddetli olabilir. Hafif şiddetli kanamalarda her hangi tedaviye gerek kalmadan durabilir. İnatcı

burun kanamalarında detaylı muayene yapılmalı ve uygun tedavi yöntemi planlanmalıdır. Hastaların öncelikle solunum yolu güvence altına alınmalı ve daha sonra kanama odağı tespit edilmelidir. Muayene sırasında önce lokal anestezik ve vazokonstruktor ilaç damlatılmış pamuk nazal kavitete bekletilmesi hastanın daha az ağrı hissetmesine ve daha sağlıklı nazal muayene yapılabilmesine imkan verir (Bertrand & Ark, 2005). Epistaksisli hastalarda ilk sorulması gereken şeyler travma öyküsü, Kanama miktarı, kanamanın süresi ve ne zaman başladığıdır (Leong & Ark, 2005).

Hastanın yaşı, kronik hastalıkları, ilaç kullanımları, genetik kanama diyatezinin olup olmadığı mutlaka sorgulanmalıdır . (Gottlieb & Ark, 2023). Epistaksis şikayeti ile başvuran hastalarda ciddi bir korku ve anksite genellikle eşlik eder. Bu nedenle hastanın sakinleştirilmesi bu aşamada faydalıdır (Thong & Ark, 2007). Hastanın vital bulguları mutlaka ölçülmelidir. Solunum ve dolaşım muayenesi yapılmalı ve gerektiğinde entübasyon için gerekli donanım sağlanmalıdır (Giffortd & Ark, 2008). Aşırı kanamalarda kan transfüzyon ihtiyacı varsa, kan grubu ve cross match kanları acilen ayarlanmalıdır (Andreeff & Ark, 2016).

Epistaksisli hastalarda ilk mudahele yapıldıktan sonra hastanın kan basıncı ölçülmeli ve hipertansiyon tespit edilmesi durumunda antihipertansif ajan verilerek tansiyon kontrol altına alınmalıdır. Kanama pıhtılaşma bozukluğu tesbiti için hemogram, PT, aPTT ve INR gibi testler mutlaka yapılmalıdır. (Gottlieb & Ark, 2015). Antikoagülan kullanımına bağlı olarak yapılan bu testlerde bozukluk saptanması durumunda dahiliye ve kardiyoloji konsultasyonları istenerek kanama bozukluğunun altta yatan sebebi araştırılmalı ve kullanılan antikoagülan ilaç dozları düzenlenmelidir (Miman & Ark, 2007).

Tanısal yaklaşımlar

Öncelikle kanamanın yeri tespit edilmesi gereklidir. Kanamanın anterior veya posteriordan kaynaklandığını tespit etmek amacıyla anterior rinoskopi ve beraberinde endoskopik nazal muayene yapılmalıdır. (Petruson & Ark, 2009). Muayene için hastanın trotter pozisyonunda, dik ve öne doğru hafif eğik olmalıdır. Muayenede yabancı cisim, septal deviasyon, nazal polip veya herhangi bir tümöral lezyon olup olmadığı değerlendirilmelidir (Miman & Ark, 2007). Septum patolojilerinde burun bilgisayarlı tomoğrafi çekilmesi, şüpheli lezyonlarda ise kontraslı mağnetik rezonans görüntüleme yöntemine başvurulmalıdır.

Tedavide dikkat edilmesi gerekenler

Epistaksisli hastaya müdahale yapılacak odada ışık kaynağı, endoskop, aspiratör, burun spekulumu, forceps, pamuk, spongostan, merosel gibi tampon materyalleri, vazokonstrüktör ajanlar, gümüş nitrat çubuğu, nazal kremler hazır bulunmalıdır (Kucik & Ark, 2005). Basit kanamalarda hasta koltuğa dik bir şekilde oturtulmalı ve hafif öne eğik pozisyon alması sağlanmalıdır (Ross & Ark, 2022). Burun içerisinde genellikle Kan pıhtıları gözlenir ve bu pıhtılaşmış kan odakları vazokonstrüksiyonu engelleyerek tedavi başarısı azaltır. Bu nedenle kan pıhtıları dikkatli bir şekilde aspiratör ile temizlenmelidir (Jankowski & Ark, 2016).

Burun içerisine uygulanabilen adrenalin + lidokain emdirilen pamuklar ile de 5-10 dk beklenmesi hem kanamanın durudurulmasına faydalıdır hemde görüş açısını artırması bakımından faydalıdır (Gottlieb & Ark, 2023). Tampon uygulaması için sırasında kullanılabilen ajanlar genel olarak adrenalin+lidokain kombinasyonu, traneksamik asit, oksimetazolindir (Womarc & Ark, 2018).

Burun kanaması daha çok septum ön kısımdan kaynaklandığı için kanama odağı anterior rinoskopi ve endoskopik muayene ile tespit edilmeli ve kanama odağı gümüş nitrat veya elektrokoter ile yakılmalıdır. Durduralamayan kanamalarda merosel veya spançlardan hazırlanmış tamponlar nazal kaviteye konulmalı ve 3-4 gün sonrasında çıkarılmalıdır. Nazal tamponlar kaldığı müddetce lokal ve sistemik enfeksiyon riski olması nedeniyle hastalara proflaktik antibiyotık başlanması önemlidir. Genellikle bu mudahele ile burun kanamaları durdurulabilir fakat bazen hastaların yaşlı ve eşlik eden sistemik hastalıkları olması durumunda durdurlamayan kanamalar söz konusu olur. Özellikle posteriordan kaynaklanan kanamalarda posterör burun tamponu veya foley sonda takılması gerekebilir (Bertrand & Ark, 2005).

Anterior epistaksis tedavisi

Epistaksis ile gelen hastaya öncelikle muayene koltuğunda dik ve başı öne eğik olarak oturtulmalıdır. Bu aşamada buruna baskı ve soğuk uygulama kanama şiddetini azaltır. Muayene esnasında burun içi biriken kan pıhtıları temzinlenmelidir. Müdahele eden klinisyenin rahat çalımasını amacıyla Vazokonstriksiyon ve lokal anestezik ajanlardan lidokain (%0.5,%1,%2)+ adrenalin (1/200000), lidokain (%5) + fenilefrin (%0.5) gibi solüsyonlarla emdirilmiş pamuk veya spançlar nazal kaviteye konulur. (Pope & Ark, 2005). Bazen bu aşamada bile kanama kendiliğinde durabilir. Kanama odağı tespit edildikten sonra odak gümüş nitrat çubukları ile veya elektrokoterizasyon ile yakılması ile genellikle kanama durur. Tüm bu müdahelelere rağmen hala kanamaya devam eden vakalarda tek taraflı veya gerekirse iki taraflı merosel ve ya spançlardan hazırlanan özel tamponlar yerleştirilerek 3-4 gün beklenmelidir. Tamponlar kaldığı sürece hastalara proflaktik antibiyotik başlanması, tampon nedeniyle oluşabilecek enfeksiyon ve komplikasyonları önleme açısıdan önerlidir (Massick & Ark, 2007).

Kimyasal koterizasyon için genellikle gümüş nitrat (%75 gümü nitrat, %25 potasyum nitrat) çubuğu kullanılmaktadır. Kanayan bölgeye dokundurularak lokal kimyasal hasar oluşması sağlanır (Pope & Ark, 2005). Kimyasal koterizasyon küçük kanamalar için yeterlidir ama aktif ve abondan kanamalarda faydalı değildir. koterizasyon yaparken yüzün ve burnun diğer kısımlarına dokundurulmaması gereklidir. (Özturan & Ark, 2002). Koterizasyon sonrasında nazal kavitede sıklıkla kabuklanma görülür, bu nedenle kabuklanma ve ve kurumayı önlemek amacı ile antibiyotikli ve nemlendirici özellikli kremler kullanılmalıdır (Tan & Ark, 1999). Koterizasyon aynı anda iki nazal bölgeye yapılmamalıdır, aksi takdirde septal perforasyon gelişimine neden olabilir. Elektrokoterizasyon ise poliklinik ve ameliyathane şartlarında yapılabilen bir tedavi şekli olup, aktif kanaması kimyasal koterizasyon ile durdurulamayan durumlarda yapılması gereklidir (Miman & Ark, 2007).

Elektrokoterizasyon daha ağrılı bir işlem olduğu için nazal bölgeye lokal anestezik ajan enjeksiyonu yapılması ağrıyı önler. Tüm bu işlemler yapılırken aynı anda aspiratör ile biriken kan temizlenmeli ve görüş alanı artırılmalıdır. Koterizasyondan sonra işlem yapılan nazal bölgeye antibiyotikli ve nemlendirici özellikli krem kullanılması enfeksiyon ve kabuklanma riskini azaltarak iyileşmeyi hızlandırmktadır (Özcan & Ark, 2004). Epistaksis vakalarının %5'i posterior kanamalarıdır. Yaşlı ve hipertansif kişilerde daha sık görülür ve şiddetli kanamalara yol açar (Middleton & Ark, 2004). Posterior kanamalar için özel hazırlanmış gazlı bez tampon, çift balonlu kataterler ve foley sonda kullanılabilir (Sıklıkla 12 numara 30 cc'lik Foley kateter) (Kucik & Ark, 2005). Posterior kanamalar daha ciddi ve hayatı tehdit edecek karakterde oldukları için tampon biraz daha fazla süre tutulmalıdır (ortalama 4-5 gün). Bilateral burun boşluğundan kateterler orofarenkse kadar ilerletilir, ucuna özel hazırlanmış gazlı bez

tamponları bağlanarak geri çekilir ve kolumella önünde biribirine bağlanır. İşlem sonrasında antibiyotik tedavisi mutlaka verilmelidir. Sonda serum fizyolojik ile balonu şişirilikden sonra anterior tampon yerleştirilerek, kateter kolumella önünde klemplenmelidir. Porterior kanamalarda kullanılabilen diğer bir tampon çeşidi ise çift balonlu tamponlardır (Massick & Ark, 2007).

Posterior tampon yerleştirilen hastalar genellilkle yaşlı ve komorbid hastalar oldukları için mutlaka hastaneye yatışı yapılarak takip edilmesi gereklidir. Hastaların sıvı elektrolit dengesi düzenlenmeli, eşlik eden hipertansiyon varsa antihipertansif ajanlartedaviye eklenmelidir. Hastalara rutin antibiyotik verilmesi gelişebilecek stafilokok ve diğer enfesiyonları önler. Ayrıca nazal tamponlu hastaların hepsine rutin olarak antistafilokokkal antibiyotik tedavisinin verilmesi şarttır (Özturan & Ark, 2002).

Nazal tampon komplikasyonları

- **Nazal mukozal ağrı ve hasar.**
- **Nazal obstruksiyon ve yapışıklık (sineşi);** Özellikle balonlu kateterde %32 oranında burun içi sineşi görülür (Watson & Ark, 1989).
- **Toksik şok sendromu;** Stafilokokların salgıladığı endotoksinler nedeniyle ateş, bulantı, kusma, hipotansiyon ve ishalin görüldüğü bir tablodur. Bu durumda tamponlar derhal çıkarılıp buruna lavaj uygulanmalıdır ve penisilinaza dirençli antistafilokokkal antibiyotik tedavisi uygulanmalıdır (Ark & 2007).
- **Alerjik reaksiyon;** Tampon üzerindeki pudra ve antibiyotikli pomada bağlı olarak alerji gelişbilir (Weber & Ark, 2001).
- **Östaki dsifonksiyonu;** Burun tamponlarına bağlı olarak östaki disfonksiyonu gelişebileceği bildirilmiştir (Morgan & Ark, 1995).

- **Uyku apnesi;** Burun tamponlarına bağlı olarak mevcut uyku apne semptomları şiddetinde artış bildirilmiştir (Wetmore & Ark, 1988).

Epistaksiste arter ligasyonu

Durdurulamayan posterior kanamalarda daha çok internal maksiler arter (İMA) etkilidir. İMA'nın Pterigoid, mandibuler ve pterigopalatin arter olmak üzere dalları vardır. Bunların arasında Pterigopalatin dalı özellikle pterigomaksiller fossada daha belirgin olup, transnazal ve trans oral yolla müdahele için uygundur. Bu bölgede İMA ligasyonu yapılabilir ve buradaki kanama kontrolü ile aynı zamanda İMA'nın dalları olan desenden palatin arter ve sfenopalatin arterin de kontrolünü sağlamaktadır (Kanlıkama & Ark, 2007). Etmoid arter ligasyonu orta konka üst seviyesinden kaynaklanan durdurulamayan kanamalarda etkili bir yöntemdir. Etmoid artere Eksternal olarak Lynch insizyonu yaklaşılacağı gibi, endoskopik olarakda müdahele edilebilir (Douglas & Ark, 2003). Endoskopik yaklaşımda optik sinir hasarı, orbital hematom, retrobulber hematom, ve süperior oblik kas disfonksiyonu gibi komplikasyonlar yönünden dikkatli olunmalıdır.

Sfenopalatin arter ligasyonundaki başarı oranı diğer yötemlere göre daha yüksek başarı oranı görülür. Bunun sebebi arterin uç dal olması nedeniyle kolleterallerin az olmasıdır (O'Flynn & Ark, 2000). Endoskopik olarak; sfenopalatin arteri tespit etmek için alt ve üst konka arasındaki mukoza kaldırılmalıdır. Daha sonra arter belirdikten sonra sonra koterize edilir. Ayrıca caldwell luck yöntemiyle de müdahele yapılabilir (Özcan & Ark, 2004). Eksternal karotid arter bağlanması özel alet gerektirmemesi ve lokal anestezi altında uygulanabilmesi nedeniyle daha kolay bir yöntemdir. Cerrahi yöntem olarak süperior tiroid arter distalinden veya assendan faringeal arter proksimalinden bağlanması kanama kontroünü sağlar. Tüm bu

müdahelelere rağmen yeniden gelişen damar anastomozlarına bağlı kanama kontrolünde başarızılık görülebilir (Waldron & Ark, 1992).

Sonuç ve tavsiyeler

Burun kanamaları çok sık görülen bir durumdur. Basit kanamalar olabileceği gibi, hayatı tehdit edecek seviyede ciddi boyutlarda da görülebilir. Bu nedenle her hastada detaylı anamnez alınmalı ve iyi fizik muayene yapılmalıdır. Endoskopik muayene yöntemiyle kanama odağı tespit edilip, uygun müdahele yapılması gereklidir. Yaşlı, beraberinde komorbid sistemik hastalıkları ve kanama bozuklukları olan hastalara özellikle dikkat edilmeli ve gerekirse ameliyathane şartlarında müdahele yapılarak, birkaç gün klinikte takip amaçlı yatırılmalıdır. Tedavi sonrasında hastaya mutlaka nazal antibiyotikli ve nemlendirici etkili kremler başlanmalıdır. Tampon konulan hastalara tampona bağlı komplikasyonlar açısından dikkat edilmeli ve özellikle stafilokok enfeksiyonlarını önleme amacıyla etkili oral antibiyotik başlanmalıdır.

Kaynakça

Kucik CJ, Clenney T. Management of epistaxis. Am Fam Physician 2005; 71: 305-311.

Willems PW, Farb RI, Agid R. Endovascular treatment of epistaxis. AJNR Am J Neuroradiol 2009; 30: 1637-1645.

Pallin DJ, Chng YM, McKay MP, Emond JA, Pelletier AJ, Camargo CA Jr. Epidemiology of epistaxis in US emergency departments, 1992 to 2001. Ann Emerg Med 2005; 46: 77-81.

Tuncer I, Doganay L, Ozturk O. Instant control of fundal variceal bleeding with a folkloric medicinal plant extract: Ankaferd Blood Stopper. Gastrointest Endosc. 2009 Nov 16.

Chiu T, Dunn JS. An anatomical study of the arteries of the anterior nasal septum. Otolaryngol Head Neck Surg 2006;134:33-6.

Gifford, T.O. and R.R. Orlandi. Epistaxis. Otolaryngologic Clinics of North America 2008; 41(3): p. 525-536.

Emanuel, J.M. Epistaxis. in Otolaryngology Head And Neck Surgery, F.J. Cummings CW, Harker LA, Krause CJ, Schuller DE, Editor. p. 858-878. Mosby-Year Book, St. Louis, Missouri, 1998.

Petruson, B. Epistaxis A Clinical Study With Special Reference To Fibrinolysis. Acta Oto-Laryngologica 1974; 77(S318): p. 1-73.

Grıesman B. Muscles and cartilages of the nose from the standpoint of a typical rhinoplasty. Archives of Otolaryngology. 1944;39(4):334-41.

Huizing H, De Groot J. Fonksiyonel Estetik Burun Cerrahisi. Çev: Özlüoğlu LN Nobel Tıp Kitabevleri. 2008.

Adamson PA, Morrow TA. Soft tissue rhinoplasty. The Journal of Otolaryngology. 1994;23(5):335-43.

Bertrand, B., et al. Guidelines to the management of epistaxis. B-ent 2005; 1(1): p. 27-43.

Leong SC, Roe RJ, Karkanevatos A. No frills management of epistaxis. Emerg Med J. 2005;22(7):470-2.

Gottlieb M, Long B. Managing Epistaxis. Ann Emerg Med. Şubat 2023;81(2):234-40.

Thong, J., et al. A prospective comparative study to examine the effects of oral diazepam on blood pressure and anxiety levels in patients with acute epistaxis. The Journal of Laryngology & Otology 2007; 121(02): p. 124-129.

Andreeff R. Epistaxis. JAAPA Off J Am Acad Physician Assist. Ocak 2016;29(1):46-7

Miman, M.C. Epistaksisli Hastaya Klinik Yaklasım. Türkiye Klinikleri Kulak Burun Boğaz Dergisi. Epistaksis özel sayısı 2007; 3(10): p. 48-52.

Ross A, Engebretsen S, Mahoney R, Bathula S. Risk Factors and Management for Epistaxis in a Hospitalized Adult Sample. Spartan Med Res J. 2022;7(2):37760

Jankowski R, Nguyen DT, Poussel M, Chenuel B, Gallet P, Rumeau C. Sinusology. Eur Ann Otorhinolaryngol Head Neck Dis. Eylül 2016;133(4):263-8.

Womack JP, Kropa J, Jimenez Stabile M. Epistaxis: Outpatient Management. Am Fam Physician. 15 Ağustos 2018;98(4):240-5.

Pope LE, Hobbs CG. Epistaxis: an update on current management. Postgrad Med J. 2005;81(955):309-14.

Massick D, Tobin JE. Epistaksis. İçinden: Koç C. (çeviri ed.) Cummings Otolaringoloji Ba ve Boyun Cerrahisi. Dördüncü baskı. Güne Tıp Kitabevleri. Ankara. 2007: 942-61

Özturan O. Epistaksis. İçinden: Çelik O. (editör). Kulak Burun Boğaz hastalıkları ve Baş Boyun cerrahisi.Turgut Yayıncılık, İstanbul. 2002: 357-67.

Tan LKS, Calhoun KH. Epistaxis. Med Clin North Am. 1999;83(1):43-56.

Özcan C. Epistaksis. İçinden: Koç Can (Editör) Kulak Burun Boğaz Hastalıkları ve Ba-Boyun Cerrahisi, Güneş Kitabevi Ankara 2004:479-93.

Middleton PM. Epistaxis. Emerg Med Australas. 2004;16(5-6):428-40.

Watson MG, Campbell JB, Shenoi PM. Nasal surgery: does the type of nasal pack influence the results? Rhinology. 1989;27(2):105-11.

Ark N, Akta D. Epistaksiste tampon kullanımı. Ünlü Y(editör). Epistaksis özel sayısı. Türkiye Klinikleri Kulak Burun Boğaz Dergisi. 2007; 3(10): 62-8

Weber R, Keerl R, Hochapfel F, Draf W, Toffel PH. Packing in endonasal surgery. Am J Otolaryngol. 2001;22(5):306-20.

Morgan NJ, Soo G, Frain I, Nunez DA. Do ventilated packs reduce post operative eustachian tube dysfunction? Clin Otolaryngol Allied Sci. 1995;20(5):411-2.

Wetmore SJ, Scrima L, Hiller FC. Sleep apnea in epistaxis patients treated with nasal packs. Otolaryngol Head Neck Surg. 1988;98(6):596-9.

Kanlıkama M, Karata E. Epistaksiste Arter Ligasyonu. Ünlü Y(editör). Epistaksis özel sayısı. Türkiye Klinikleri Kulak Burun Boğaz Dergisi. 2007; 3(10): 72-5.

Douglas SA, Gupta D. Endoscopic assisted external approach anterior ethmoidal artery ligation for the management of epistaxis. J Laryngol Otol. 2003;117(2):132-3.

O'Flynn PE, Shadaba A. Management of posterior epistaxis by endoscopic clipping of the sphenopalatine artery. Clin Otolaryngol Allied Sci. 2000;25(5):374-7

Waldron J, Stafford N. Ligation of the external carotid artery for severe epistaxis. J Otolaryngol. 1992;21(4):249-51.

CHAPTER 3

OVERVIEW OF OXIDATIVE STRESS LEVELS IN EAR, NOSE, AND THROAT DISEASES

ADNAN EKİNCİ[1]

Introduction

Free radicals and the antioxidants that counter them exist in balance in the body. Oxidative stress occurs when this balance is disrupted in favor of free radicals. Oxidative stress can result from physiological aging, as well as from pathological causes such as cancer, ischemia, and inflammation (Özcan & Ark, 2015). A balance exists between antioxidant and oxidant molecules within an organism. Antioxidants keep free oxygen radicals within physiological limits and mitigate their harmful effects (Kıroğlu & Noyan, 2006). Free oxygen radicals are known to play a role in the pathogenesis of many diseases, including diabetes, atherosclerosis, Bechet disease, tumors, rheumatological and dermatological diseases (Norlander & Ark., 1996).

[1]Doç Dr, Kayseri Devlet Kulak Burun Boğaz Kliniği,
posta:draekinci@hotmail.com. Orcid: 0000-0001-7725- 8024

In recent years, many studies have focused on oxidant/antioxidant molecules due to their role in diseases. The concentration of each oxidant molecule in plasma can be determined individually, but oxidant molecules can interact with each other. Due to this interaction between antioxidant molecules, a new method, total oxidant status (TOS), was developed by Erel, and its use has recently become widespread (Erel, 2004).

Similarly, measuring total antioxidant status (TAS) provides more valuable information than measuring antioxidant levels individually. There is a balance between oxidant and antioxidant molecules in the body. Therefore, measuring TAS, which indicates total antioxidant status, has become more widespread than measuring individual antioxidants (Durrington & Allergy, 2001). Studies have reported increased production of free oxygen radicals after periods of hypoxia/reoxygenation (Shamsuzzaman & Allergy, 2003). The relationship between oxidative stress and certain ear, nose, and throat diseases, such as nasal polyps, adenotonsillar hypertrophy, obstructive sleep apnea, nasal septum deviation, and recurrent oral aphthae has been investigated in the literature (Bozkus & Allergy, 2013; Doğruer & Allergy, 2004; Del Ben & Allergy, 2012; Ekinci & Allergy, 2020). In recent years, numerous studies have been conducted on oxidative stress and various otolaryngology pathologies due to hypoxia occurring in diseases affecting the oral and nasal respiratory tract, and interesting results have been found. When oxygen is used for energy in the body, mitochondria generate free reactive oxygen species. Free radicals are also produced from many endogenous and exogenous sources. These free radicals can cause structural changes in lipids, nucleic acids, proteins, and carbohydrates in the cell membrane. When produced in low concentrations, free radicals have beneficial functions such as the destruction of cancer cells, defense against infections, and detoxification of some toxins (Shinle & Alk.).

Sources of Free Radicals

Free oxygen radicals can be produced endogenously metabolically in the living body and can also be continuously generated by environmental sources (Ali & Alk., 1996; Sarma & Alk., 2010). Free radicals derived from oxygen are called reactive oxygen species (ROS), while those derived from nitrogen are called reactive nitrogen species (RNS). The most commonly known ROS are superoxide (O2 .-), hydroxyl (OH), peroxyl (ROO), lipid peroxyl (LOO), and alkoxyl (RO). Reactive nitrogen species form nitric oxide (NO) and nitrogen dioxide (NO2 .) (Halliwel & Alk., 1999).

Table 1. Reactive Product Types

Reactive Oxygen Species	Reactive Nitrogen Species
Superoxide O2	Nitric oxide NO.
Hydroxyl OH.	Nitrogen dioxide NO2
Peroxyl ROO.	
Alkoxyl RO.	
Hydroperoxyl HO2	
Lipid peroxyl LOO.	

Table 2. Reactive Oxygen Radical Sources

Endogenous Sources	***Exogenous Sources***
During inflammation, ROS are produced by neutrophils and macrophages activated by cytokines.	Alcohol and tobacco use,
	Exhaust fumes,
	UV rays,
ROS can be produced from lipid peroxidation, mitochondrial cytochrome oxidase, and xanthine oxidase.	Forest fires,
	X-rays, gamma rays,
	Microwave rays
	Burning of organic matter during cooking
Platelets can produce free radicals by metabolism of arachidonic acid.	Volcanic activity
ROS may occur due to electron leakage from the cytochrome p450	Air pollutants such as carbon monoxide, asbestos, ozone, benzene,

system in the endoplasmic reticulum.	formaldehyde, and toluene
They produce free radicals as byproducts during aerobic respiration in mitochondria.	Chemicals such as paint, thinner, cleaning products, glue, perfumes, and pesticides
Free radicals can be produced due to excessive stress or fatigue. Additionally, hormones like cortisol and catecholamines, also known as stress hormones, can themselves become free radicals.	Chloroform and similar water pollutants
Immune system cells can produce ROS in response to pathogens.	

Benefits of Free Radicals

When present at low concentrations, ROS have beneficial effects. Physiologically, many cells produce O2-, H2O2-, and NO. Among the primary beneficial effects of reactive oxygen species are defense against infections through phagocytosis and the killing of cancer cells through macrophages and cytotoxic lymphocytes. Other beneficial effects include detoxification of toxins via cytochrome p450, ATP production in mitochondria, and activation of certain cytokines and growth factor signals. NO released from endothelial cells is essential for platelet aggregation, leukocyte adhesion, neovascularization, and blood pressure regulation. NO can also be produced by neurons and is an important transmitter (Devasagayam et al., 2004; Valko et al., 2007). However, as these free radicals accumulate, their harmful effects can occur (Fang et al., 2002). Harmful Effects of Free Radicals on Lipids

Free radicals react with lipids in cell membranes, leading to lipid peroxidation, resulting in the production of large amounts of toxic byproducts. These byproducts exert their effects at sites distant from their origin, acting as second messengers.

Consequently, they impair cell membrane fluidity and permeability, leading to membrane damage (Fang & Alk., 2002).

Harmful Effects of Free Radicals on Proteins

Free radicals can directly affect proteins based on their amino acid content. Due to their structure, proteins containing amino acids such as phenylalanine, tryptophan, methionine, tyrosine, histidine, and cysteine are more susceptible to free radical effects (Devasagayam & Alk., 2003). Free radicals can damage many proteins by inhibiting the function and enzyme activity of structural proteins. Proteins interacting with reactive oxygen species undergo oxidation, resulting in the formation of stable and highly reactive products such as hydroperoxides. Most of these products are inactive in nature and are quickly removed from the environment. However, their excessive production and accumulation can cause various diseases (Devasagayam & Al., 2004).

Harmful Effects of Free Radicals on DNA

Free radicals, such as OH-, which are reactive oxygen species, can cause oxidative damage to DNA. This reaction can cause a decrease or increase in the number of hydrogen atoms in the sugar moiety in DNA. In particular, the pyrimidine C4-C5 double bond on DNA is more susceptible to hydroxyl radical damage, and this reaction results in the formation of oxidative pyrimidine damage products. Furthermore, purines in DNA can be subject to hydroxyl radical attack. Free radicals can also cause programmed cell death and DNA fragmentation through ADP-ribose activation (Kuraoka & Al., 2001).

Harmful Effects of Free Radicals on Carbohydrates

Free radicals such as hydroxyl radicals can react with carbohydrates, causing the removal of hydrogen atoms from their

structure. The resulting carbon-centered radical products cause chain breaks in important molecules such as hyaluronic acid (Devasagayam & Alk., 2004).

Patients with obstructive sleep apnea syndrome (OSAS) experience apnea-hypopnea episodes due to temporary obstructions in the upper airways. Consequently, blood oxygen saturation is damaged, similar to ischemia/reperfusion injury, leading to the production of free oxygen radicals from lysosomes and, consequently, increased oxidative stress. Loss of endothelial function due to increased oxidative stress in OSAS patients leads to atherosclerosis. Therefore, oxidative stress is an important mechanism that increases mortality and morbidity in OSAS (Mooe & Alk., 1996).

Increased oxidative stress levels in various diseases characterized by hypoxia, such as bronchial asthma, chronic obstructive pulmonary disease, and sleep apnea, have attracted the attention of researchers. This has led to studies on septum deviation, nasal polyps, adenoid hypertrophy, tonsil hypertrophy, and recurrent oral aphthae, which cause upper respiratory tract obstruction.

Oxidative stress levels in nasal septum pathologies

In a study, serum levels of total oxidant status (TOS), total antioxidant status (TAS), and paraoxonase (PON1) were compared in patients with nasal septum deviation (NSD) and healthy individuals. In this study, serum levels of TAS, TOS, and PON1 were compared in 47 patients with NSD (mean age 35.3 years) and 50 healthy individuals (mean age 37.8 years). The mean TOS value was 6.600 mmoL/L in the control group and 20.194 mmoL/L in the NSD group. While the mean TAS value was 1.196 mmoL/L in the control group, it was 1.046 mmoL/L in the NSD group. Consequently, significantly higher TAS levels were detected in the

control group. On the other hand, TOS was significantly higher in the NSD group. These results suggest that patients with NSD are more exposed to oxidative stress (Ekinci & Ark., 2017). When the results attracted attention, the same researchers conducted a study to determine pre- and postoperative oxidative stress levels in patients with a deviated septum. The study included 46 patients diagnosed with a deviated nasal septum (NSD), ranging in age from 18 to 50 (mean age 33.7). When TAS, TOS, and PON1 levels were compared in serum samples taken 1 month before and 3 months after septoplasty, a significant increase in mean TAS levels was observed after septoplasty (1.041 vs. 1.124 mmol/L, $p = 0.011$). Mean TOS was found to decrease significantly after septoplasty (20.631 vs. 5.946 mmol/L, $p = 0.011$). The increased TAS and decreased TOS levels after septoplasty suggest that patients with NSD experience a significant decrease in oxidative stress levels after septoplasty (Ekinci & Alk., 2017). Oxidative Levels in Nasal Polyp Pathologies

Nasal polyps are a benign disease characterized by the growth of nasal mucosa into the nasal cavity due to various causes and are the most common causes of nasal masses. Allergic, infectious, mechanical, immunological, and biochemical factors are thought to play a role in the etiopathogenesis (Bateman & Allergy, 2003). Nasal polyp tissue contains high numbers of eosinophils, neutrophils, macrophages, lymphocytes, and myofibroblasts, leading to the overproduction of reactive oxygen species (ROS). Epithelial cell damage occurs due to the high levels of these inflammatory cells, particularly eosinophils, and their products, including ROS.

One study compared the levels of TAS, TOS, and paraoxonase (PON1) between patients with nasal polyps and healthy individuals. The study included 48 patients (mean age 37.11 ± 12.07 years), 26 males and 22 females, in the nasal polyp

group, and 46 healthy individuals (mean age 36.91 ± 13.03 years), 22 males and 24 females in the control group. The mean TAS level was 1.248 mmol/L in the control group and 1.176 mmol/L in the patient group (p = 0.044), while the mean TOS level was 3.443 mmol/L in the control group and 6.720 mmol/L in the patient group (p = 0.006). No significant difference was found in terms of PON1 levels between the nasal polyp and control groups (301.15 U/L vs. 295.75 U/L, p> 0.05). As a result, serum TOS levels were significantly higher in nasal polyposis patients compared to the control group, and TAS levels were significantly lower. Increased TOS levels and decreased TAS levels indicate that patients with nasal polyps are exposed to greater oxidative stress. This suggests that oxidative stress may be involved in the development of nasal polyps (Ekinci & Alk., 2018).

Oxidative stress levels in patients with chronic adenoid and tonsillar hypertrophy. Adenotonsillar hypertrophy (ATH) occurs in children due to mucosal lymphoid tissue hyperplasia (Waldeyer's ring) following recurrent inflammation and infections (Endo & Alk., 2002). In a study conducted on patients with ATH, serum oxidative stress levels were compared with healthy controls. The effects of adenotonsillectomy on oxidative stress levels were also investigated. Thirty healthy children aged 2-12 years (mean age, 6 years) and 30 patients with ATH (mean age, 7 years) were included in the study. Serum TOS, TAS, oxidative stress index (OSI), and PON levels were compared between the patient and control groups. Adenotonsillectomy was also performed in the patient group, and pre- and postoperative levels were compared. TOS and OSI levels were significantly higher in the patient group than in the control group (p=0.007 and p=0.027, respectively). No significant differences were found in TAS and PON levels between the patient and control groups (p=0.399 and p=0.237, respectively). While TOS and OSI levels were significantly higher in the patient group

in the preoperative period than in the postoperative period (p=0.005 and p=0.023, respectively), no significant difference was found between the preoperative and postoperative periods in the TAS and PON levels (p=0.192 and p=0.262, respectively). According to the study results, patients with ATH are exposed to high oxidative stress and adenotonosis.

References

Özcan O, Erdal H, Çakırca G, Yönden Z. Oxidative stress and its impacts on intracellular lipids, proteins and DNA. J Clin Exp Invest. 2015;6(3), 331-336.

Kiroglu AF, Noyan T, Oger M, Kara T. Oxidants and antioxidants in tonsillar and adenoidal tissue in chronic adenotonsillitis and ad enotonsillar hypertrophy in children. Int J Pediatr Otorhinolaryn gol 2006; 70: 35-8.

Norlander T, Westrin KM, Fukami M, Stierna P, Carlsöö B. Experimentally induced polyps in the sinus mucosa: a structural analysis of the initial stage. Laryngoscope. 1996; 106:196–203.

Erel O. A novel automated method to measure total antioxidant response against potent free radical reactions. Clin Biochem. 2004; 37:112-19.

Durrington PN, Mackness B, Mackness MI. Paraoxonase and Atherosclerosis. Arterioscler Thromb Vasc Biol. 2001;21:473-80.

Shamsuzzaman AS, Gersh BJ, Somers VK. Obstructive sleep ap nea: implications for cardiac and vascular disease. JAMA 2003; 290: 1906-14.

Bozkus F, San, T. Ulas T, et al. Evaluation of total oxidative stress parameters in patients with nasal polyps. Acta Otorhinolaryngol Ital. 2013; 33:248-53.

Dogruer ZN, Unal M, Eskandari G, et al. Malondialdehyde and antioxidant enzymes in children with obstructive adenotonsillar hypertrophy. Clin Biochem. 2004; 37: 718–21.

Del Ben M, Fabiani M, Loffredo L, et al. Oxidative stress mediated arterial dysfunction in patients with obstructive sleep apnoea and the effect of continuous positive airway pressure treatment. BMC Pulm Med. 2012; 23:12–36.

Ekinci, A., Dağıstan, H., Aksoy, A., & Ekinci, H. Comparison of preoperative and postoperative antioxidant levels in patients with adenotonsillar hypertrophy. European journal of rhinology and allergy (Online) 2020.

Shinde A, Ganu J, Naik P. Effect of free radicals & Antioxidants on oxidative stress: A review. J Dental Allied Sciences. 2012;1(2), 63-66.

Halliwell B, Gutteridge JMC. Free Radicals in Biology and Medicine. 3rd ed. New York: Oxford University Press. 1999;10-121.

Ali ATMM, Al-Swayeh OA, Al-Rashed RS, ve ark. Role of oxygen-derived free radicals on gastric mucosal injury induced by ischemia reperfusion. Saudi J Gastroenterol.1996; 2(1), 19-28.

Sarma AD, Mallick AR, Ghosh AK. Free radicals and their role in different clinical conditions: an overview. Int J Pharm Sci Res.2010; 1(3), 185-192.

Devasagayam TPA, Tilak JC, Boloor KK, ve ark. Free radicals and antioxidants in human health: current status and future prospects. J Assoc Physicians India. 2004;52, 794-804.

Valko M, Leibfritz D, Moncola J, ve ark. Free radicals and antioxidants in normal physiological functions and human disease. Int J Biochem Cell Biol.2007; 39, 44-84.

Fang YZ, Yang S, Wu G. Free radicals, antioxidants, and nutrition. Nutrition. 2002;18(10), 872-879.

Devasagayam TPA, Boloor KK, Ramsarma T. Methods for estimating lipid peroxidation: Analysis of merits and demerits (minireview). Indian J. Biochem. Biophys. 2003;40(5), 300-308.

Kuraoka I, Robins P, Masutani C, ve ark. Oxygen free radical damage to DNA. Translesion synthesis by human DNA polymerase eta and resistance to exonuclease action at cyclopurine deoxynucleoside residues. J Biol Chem.2001; 276(52), 49283-49288

Mooe T, Rabben T, Wiklund U, Franklin KA, Eriksson P. Sleep-disordered breathing in men with coronary artery disease. Chest 1996;109(3):659–663

Ekinci, A., Karataş, D., Yetiş, A., Demir, E., & Özcan, M. Serum oxidative stress levels in patients with nasal septal deviation. Turkish Archives of Otorhinolaryngology, 2017;55.3: 125.

Ekinci, A., Karataş, D., Yetiş, A., Demir, E., & Ozcan, M.. The effects of septoplasty surgery on serum oxidative stress levels. European Archives of Oto-Rhino-Laryngology, 2017; 274.7: 2799-2802.

Bateman ND, Fahy C, Woolford TJ. Nasal polyps: still more questions than answers. J Laryngol Otol. 2003; 117: 1–9.

Ekinci, A. Investigation of serum oxidative stress levels in patients with nasal polyps. Dicle Tıp Dergisi, 2018;45(1), 1-7.

Endo LH, Vassallo J, Sakano E, Brousset P. Detection of Epstein-Barr virus and subsets of lymphoid cells in adenoid tissue of children under 2 years of age. Int J Pediatr Otorhinolaryngol 2002; 66: 223-6.

Jurge S, Kuffer R, Scully C, Porter SR. Mucosal disease series. Number VI. Recurrent aphthous stomatitis. Oral Dis 2006;12:1-21.

Ekinci, A., Demir, E., & Ekinci, H. Serum prolidase and oxidative stress levels in patients with recurrent aphthous stomatitis: a prospective, controlled study. Indian journal of dermatology, venereology and leprology,2020; 86, 18

CHAPTER 4

TANIDAN TEDAVİYE BEYİN OMURİLİK SIVI RİNORESİ

YAŞAR ÖZBUĞDAY[1]

Giriş

Beyin-omurilik sıvısı (BOS) rinoresi; subaraknoid aralık ile nazal kavite/paranazal sinüsler arasında oluşan osteodural bir defekt oluşarak BOS'un burundan akmasıdır. Klinik olarak tipik tablo; çoğu zaman tek taraflı, "su gibi" berrak, pozisyonla artan nazal akıntıdır; ancak pratikte rinore çok yaygın olduğu için yalnız öykü ve muayene ile tanı konulması sık hata payı taşır ve yanlış tanı menenjit, pnömosefali ve intrakraniyal enfeksiyon gibi ciddi sonuçlara yol açabilir (Torabi et al., 2024).

BOS varlığının doğrulanmasında β2-transferrin ve β-trace protein (prostaglandin D2 sentaz) en yüksek tanısal doğruluğa sahip biyobelirteçlerdir, buna karşılık nazal glukoz ölçümü/glukoz oksidaz

---

[1] Op. Dr., Konya Şehir Hastanesi, Kulak Burun Boğaz Hastalıkları, Orcid: 0000-0001-6735-5656

strip testlerinin özgüllüğü düşüktür (Bhat et al., 2025; Chan et al., 2004; Mantur et al., 2011; Torabi et al., 2024).

Lokalizasyonda ilk basamak sıklıkla kemik defekti göstermede güçlü olan ince kesit yüksek çözünürlüklü BT (HRCT)'dir (Kim et al., 2023). MR sisternografi (MRC) yumuşak doku ve meningoensefalosel gibi eşlik eden patolojileri göstermede daha değerlidir (Xie et al., 2022). İntratekal kontrastlı yöntemler (BT sisternografi, intratekal gadolinyumla kontrastlı MR sisternografi) daha invaziftir; uygun seçilmiş olgularda tanısal getirisi yüksek olabilir (Dogan et al., 2018; Hwang et al., 2023; Xie et al., 2022).

Tedavide travmatik BOS kaçaklarının bir kısmı konservatif önlemlerle kapanabilirken; iatrojenik ve özellikle spontan BOS rinoresinde cerrahi kapatma çoğu zaman esastır ve spontan olgularda intrakraniyal hipertansiyon/idiopatik intrakraniyal hipertansiyon (İİH) ile ilişki nedeniyle BOS basıncı değerlendirmesi kritik kabul edilir (Georgalas et al., 2021; Schlosser et al., 2003). Endoskopik endonazal onarım, çoğu ön kafa tabanı kaçağında standart yaklaşım haline gelmiştir (Psaltis et al., 2012). Büyük defektlerde ve yüksek akımlı kaçaklarda vaskülarize flepler (özellikle nazoseptal flep) ve çok katmanlı rekonstrüksiyon nüksü azaltan temel prensiplerdir (Hadad et al., 2006; Oakley et al., 2016b).

Sınıflama, Epidemiyoloji ve Patofizyoloji

BOS rinoresi; dura ve kafa tabanı kemiğinin bütünlüğünün bozulması sonucu BOS'un nazal kavite veya paranazal sinüslere fistülize olmasıdır. Klinik pratikte etiyolojik sınıflama, tedavi

stratejisini belirlediği için önemlidir: travmatik (kapalı/açık kafa travması), iatrojenik (endoskopik sinüs cerrahisi, kafa tabanı cerrahisi, kraniyotomi vb.), spontan/idiopatik (çoğu kez İİH ile ilişkili), konjenital veya tümör/osteonekroz gibi destrüktif nedenler (Georgalas et al., 2021; Oh et al., 2017; Torabi et al., 2024).

Erişkinlerde BOS kaçağının önemli bir bölümü travma ile ilişkilidir; travmatik BOS kaçağı kapalı kafa travmalarının küçük bir yüzdesinde görülürken, erişkin BOS kaçağı nedenlerinin büyük kısmını kafa travmaları oluşturur şeklinde derleme düzeyinde veriler mevcuttur (Oh et al., 2017). Spontan BOS rinoresi daha nadirdir; ancak son yıllarda İİH ile ilişkisi daha net kabul görmüş, obez orta yaş kadınlarda daha sık görülebilen, "empty sella" gibi radyolojik bulgularla birlikte seyreden bir fenotip tanımlanmıştır (Georgalas et al., 2021; Schlosser et al., 2003).

BOS rinoresinin temel patofizyolojik gerekliliği, kemik defekt + dural defekt + BOS basınç gradyenti ile nazal kavite arasında bir iletişimdir. Travmatik ve iatrojenik olgularda bu iletişim çoğunlukla doğrudan yırtılma/defekt ile oluşur. Spontan olgularda ise kronik BOS basınç artışı, anatomik olarak zayıf bölgelerde (kribriform plate, fovea ethmoidalis, sfenoid sinus tavanı/lateral reses vb.) kemik incelmesi ve dural zayıflamaya yol açabilir; "empty sella" bulgusu ve obezite/İİH birlikteliği bu hipotezi destekleyen klinik gözlemler arasındadır (Georgalas et al., 2021; Schlosser et al., 2003).

Klinik Değerlendirme ve Ayırıcı Tanı

En tipik bulgu; tek taraflı, berrak, düşük viskoziteli ("su gibi"), öne eğilmekle/pozisyonla artabilen burun akıntısıdır. Hastalar sıkça "tuzlu/metal" tat tarif edebilir. Bununla birlikte, tersiyer merkeze "klasik" semptomlarla yönlendirilen hastaların önemli bir kısmında BOS rinoresi doğrulanmayabilir; bu da klinik öykünün tek başına güvenilir olmadığını vurgular (Torabi et al., 2024). Spontan olgularda baş ağrısı, pulsatif tinnitus, görme yakınmaları gibi İİH ile uyumlu semptomlar eşlik edebilir ve öykü mutlaka bu açıdan sorgulanmalıdır (Georgalas et al., 2021; Torabi et al., 2024).

Ateş, ense sertliği, bilinç değişikliği, şiddetli baş ağrısı, pnömosefali bulguları veya tekrarlayan menenjit öyküsü BOS kaçağıyla ilişkili intrakraniyal komplikasyon olasılığını yükseltir. Onarılmamış/aktif BOS rinoresinde menenjit riski klinik olarak anlamlıdır: prospektif bir kohortta menenjit için toplam risk %19, aktif kaçak süresine göre yıllık insidans 0.3 atak/yıl olarak hesaplanmış ve riskin kaçak aktif oldukça sürdüğü vurgulanmıştır (Daudia et al., 2007)

BOS rinoresi en sık şu durumlarla karışır: alerjik/vasomotor rinit, ÜSYE, sinüzit sekresyonu (özellikle berrak/seröz faz), postnazal akıntı, lakrimal drenaj sorunları. Fizik muayene ve endoskopide belirgin akım görülmesi yardımcı olabilir; fakat hastanın o anda aktif kaçak göstermemesi (intermitan kaçak, valf mekanizması) tanıyı zorlaştırabilir (Torabi et al., 2024; Xie et al., 2022).

Tanısal Yaklaşım ve Görüntüleme

BOS rinoresinde güncel kanıta dayalı öneriler; önce biyobelirteçle doğrulama, ardından görüntüleme ile lokalizasyon stratejisini destekler. Tanı ve lokalizasyon yöntemlerinin kanıt düzeyi genel olarak orta-düşük düzeyde ve heterojendir; bu nedenle algoritmik yaklaşım, klinik olasılık ve kaynaklara göre uyarlanmalıdır (Oakley et al., 2016a; Xie et al., 2022; Torabi et al., 2024)

Tablo 1. BOS Rinoresinde Laboratuvar Doğrulama Testleri

Test	Güçlü yönler	Sınırlılıklar / pratik notlar
β2-transferrin	BOS varlığını doğrulamada yüksek doğruluk; "doğrulayıcı test" olarak en yaygın referans	Testin erişilebilirliği ve sonuç süresi merkeze göre değişebilir; kan kontaminasyonu ve analitik yöntem farklılıkları yalancı sonuç riskini artırabilir (metod bağımlılığı)
β-trace protein (BTP)	Çok yüksek özgüllük; küçük örnek hacmi ile çalışılabilen kantitatif yöntemler mevcut	Bazı ülkelerde/merkezlerde sınırlı erişim; eşik değer ve analiz yöntemlerinde standardizasyon ihtiyacı; serum/BOS oranları laboratuvara göre değişebilir
Nazal glukoz (glukoz oksidaz strip / biyokimyasal glukoz)	Ucuz, yatak başı uygulanabilir	Düşük özgüllük: kan/mukus kontaminasyonu, hiperglisemi, viral rinit, enfeksiyon vb. ile yalancı pozitif; düşük BOS glukozu veya kontaminasyonla yalancı negatif; doğrulayıcı test olarak önerilmez

β2-transferrin ve BTP için duyarlılık/özgüllük değerleri, "şüpheli BOS kaçağı" popülasyonlarında yapılan tanısal doğruluk meta-analizinden alınmıştır (Bhat et al., 2025). Glukoz testinin düşük özgüllüğüne dair değerlendirme; klinik çalışmalarda gösterilen yalancı sonuçlar ve güncel derleme bulgularına dayalıdır (Chan et al., 2004; Torabi et al., 2024; Mantur et al., 2011). Test doğruluğu, örneğin "saf" olmasına duyarlıdır. Mukus veya özellikle kan kontaminasyonu β2-transferrin testinde yorum güçlüğü yaratabilir;

laboratuvar yöntemleri arasında performans farklılıkları bildirilmiştir (McCudden et al., 2013). Bu nedenle mümkünse aktif akım sırasında, temiz bir tüpe doğrudan damlatma ile örnek alınması; nazal tampon/peçete gibi absorbanlardan örnek yıkamanın kaçınılması önerilebilir (Torabi et al., 2024; McCudden et al., 2013).

Tablo 2. BOS Rinoresinde Görüntüleme Yöntemleri Karşılaştırması

Modalite	Ne gösterir?	Artılar	Eksiler / Riskler / Ne zaman seçilir?
HRCT (ince kesit, yüksek çözünürlüklü BT)	Kemik defekt, kırık hattı, kafa tabanı anatomisi	Hızlı, yaygın erişilebilir; kemik defekti için iyi	Radyasyon; yumuşak doku ve aktif kaçak için sınırlı
MRI (rutin beyin/sinonazal MRI)	Menenjit bulguları, meningoensefalosel, beyin parankimi/meninks patolojisi	Yumuşak doku kontrastı yüksek; komplikasyon taraması	Kafa tabanı kemik defektinde HRCT kadar iyi değildir (genellikle MRC ile birlikte düşünülür)
MR sisternografi (MRC)	BOS sinyalinin sinonazal boşluklarda izlenmesi, meningoensefalosel	Non-invazif; radyasyon yok; yumuşak doku üstün	İntermitan/inaktif kaçakta sınırlı olabilir; merkez/sekans bağımlılığı
BT sisternografi (BTC; intratekal kontrast)	Aktif kaçakta kontrast ekstravazasyonu ile odak tespiti	Aktif kaçakta yüksek özgüllük; cerrahi hedefleme	İnvazif (LP), radyasyon; kontrast riski; bazı analizlerde duyarlılık BT'ye göre daha düşük bulunmuştur
Kontrastlı MR sisternografi (CE-MRC; intratekal gadolinyum)	İntratekal kontrastın kaçak yoluna geçişi (T1 yağ baskılı)	Seçilmiş olgularda çok yüksek duyarlılık; radyasyon yok; multiplanar	İnvazif (LP); intratekal gadolinyum birçok ülkede "off-label"; doz/ajan seçimi ve güvenlik protokolü gerekir
Nazal endoskopi	Akıntı; büyük defekt/meningosel görülebilir	Hızlı, yatak başı; mukozal değerlendirme	Aktif kaçak yoksa düşük duyarlılık; tek başına yeterli değil
İntratekal fluorescein	Fistül ağzının fluorescein ile görünür kılınması	Lokalizasyonu belirginleştirir; cerrahiyi yönlendirebilir	İnvazif; doz ilişkili nörolojik advers olaylar

Tedavi

BOS rinoresinde tedavinin hedefi; defekti güvenli biçimde kapatmak, enfeksiyon ve nörolojik komplikasyonları önlemek, altta yatan etiyolojiyi (özellikle İİH) yöneterek nüksü azaltmaktır (Georgalas et al., 2021; Oakley et al., 2016b).

Travmatik BOS kaçaklarında (özellikle küçük defektlerde) erken dönemde spontan kapanma olasılığı bulunduğu için konservatif tedavi (baş yükseltme, yatak istirahati, ıkınma/valsava ve burun silme-üflemeden kaçınma, öksürük kontrolü, konstipasyon önleme vb.) ve yakın izlem tercih edilebilir. Buna karşılık spontan ve iatrojenik kaçakların konservatif tedaviyle kalıcı kapanma olasılığı daha düşüktür; ayrıca aktif kaçak sürdükçe menenjit riski devam eder (Daudia et al., 2007; Georgalas et al., 2021; Oh et al., 2017).

Özellikle kafa tabanı kırığı eşlik eden olgularda profilaktik antibiyotik kullanımı tarihsel olarak yaygın olsa da güncellenmiş Cochrane derlemesi, baziler kafa tabanı kırıklarında BOS kaçağı olsun/olmasın profilaktik antibiyotiklerin menenjiti azalttığını gösteren randomize kanıt bulamamıştır; bu nedenle rutin profilaksi desteklenmez (Ratilal et al., 2015).

Cerrahi endikasyon, etiyolojiye ve klinik seyre göre şekillenir. Aşağıdaki durumlar cerrahi onarımı güçlü biçimde düşündürür: Persistan kaçak (özellikle birkaç gün–hafta içinde kapanmayan travmatik kaçak), iatrojenik kaçaklar, spontan BOS rinoresi (İİH şüphesiyle birlikte), meningoensefalosel varlığı, tekrarlayan menenjit veya pnömosefali gibi komplikasyonlar ve/veya belirgin kafa tabanı defekti (Georgalas et al., 2021; Oakley et al., 2016b; Daudia et al., 2007).

Endoskopik endonazal onarım, anterior ve orta kafa tabanı BOS rinoresinde günümüzde ilk tercih yaklaşım olarak geniş kabul görür. Büyük bir sistematik derlemede primer başarı %90, sekonder

(revizyon) başarı %97 bildirilmiştir; komplikasyon oranı oldukça düşüktür (Psaltis et al., 2012). Türkiye'den yayınlarda da endoskopik onarım deneyimleri ve yüksek kapanma oranları raporlanmıştır (Keskin et al., 2013; Ozturk et al., 2012).

Çok katmanlı onarımın biyomekaniği; dural defekti "su geçirmez" hale getirmek ve intrakraniyal basınca dayanacak bir rekonstrüksiyon kurmaktır. Pratikte sık kullanılan prensipler: intradural/epidural "inlay-underlay" greft (fasya lata, fascia temporalis), kemik/kıkırdak "buttress" ile destek, ekstradural "overlay" greft, ve gerekirse vaskülarize flep ile mukozal yüzeyin kapatılmasıdır. Kanıta dayalı derlemede farklı onarım materyallerinin başarılarının benzer olabildiği; ancak daha büyük defektlerde vaskülarize fleplerin avantaj sağlayabileceği vurgulanmıştır (Oakley et al., 2016b). Ayrıca retrospektif bir çalışmada daha fazla katmanla yapılan rekonstrüksiyonlarda nüks oranının daha düşük olduğu bildirilmiştir (Dizdar et al., 2024)

Vaskülarize nazoseptal flep (Hadad-Bassagasteguy); geniş dural defektlerin endonazal yaklaşım sonrası rekonstrüksiyonunda devrim niteliğinde bir seçenek olarak tanımlanmış ve yüksek akımlı kaçaklarda nüksü azaltan flep haline gelmiştir (Hadad et al., 2006).

Fibrin yapıştırıcılar çoğunlukla greftlerin stabilizasyonu ve mikrosızıntıların azaltılması için yardımcı malzeme olarak kullanılır; tek başına fibrin yapıştırıcı kullanımı yeterli kabul edilmez ve mekanik kapanma prensiplerinin yerini tutmaz (Oakley et al., 2016b).

Endoskopik onarım, uygun lokalizasyondaki birçok ön-orta kafa tabanı kaçağında daha düşük morbidite ile tercih edilirken; frontal sinüsün çok lateral yerleşimli kaçakları, eşlik eden kompleks intrakraniyal patoloji, geniş/çoklu kırık segmentleri veya endoskopik erişimin yetersiz olduğu anatomilerde açık kraniyotomi

yaklaşımı gündeme gelebilir. Karşılaştırmalı bir çalışmada endoskopik grup ile kraniyotomi grubunda kapanma başarısı benzer bulunurken endoskopik yaklaşımın daha kısa yatış ve daha düşük komplikasyon/maliyet ile ilişkili olduğu bildirilmiştir (Christoforidou et al., 2016).

İntratekal fluorescein (ITF), fistül ağzını intraoperatif olarak görselleştirip lokalizasyonu kolaylaştırabilir. Ancak uygulama invaziftir ve doz ilişkili nörolojik advers olaylar raporlandığından düşük doz protokolleri esastır. (Jolly et al., 2022).

Ameliyat Sonrası Bakım ve İzlem

Postoperatif dönemde temel amaç; onarım hattında basıncı artıran manevraları azaltmak, enfeksiyon ve erken nüks (re-leak) gelişimini saptamaktır. Kanıta dayalı bir derleme, postoperatif aktivite kısıtlamaları konusunda doğrudan kanıt olmadığını; ayrıca rutin profilaktik antibiyotik ve rutin lomber drenaj kullanımını desteklemediğini vurgular (Oakley et al., 2016b). Buna karşın seçilmiş yüksek risk olgularda (yüksek akımlı kaçak, büyük defekt, revizyon, belirgin İİH vb.) merkez protokollerine göre lomber drenaj veya BOS basıncı yönetimi uygulanabilmektedir; ancak bu kararın kanıt düzeyi sınırlı olup hasta bazlı risk–fayda analiziyle verilmesi gerekir (Psaltis et al., 2012; Georgalas et al., 2021; Oakley et al., 2016b).

Spontan BOS rinoresinde cerrahi kapatma “tek başına” yeterli olmayabilir; İİH’nın eşlik ettiği veya şüphelenildiği olgularda göz

dibi muayenesi, görme alanı değerlendirmesi ve nöroloji/nöroşirürji ile ortak takip önerilir. Konsensus bildirimi, spontan BOS rinoresinde erken tanı, hızlı cerrahi kapatma ve eşlik eden İİH'nın değerlendirilip tedavi edilmesini nüksü azaltmak için temel görür (Georgalas et al., 2021). İİH eşlikli olgularda asetazolamidin BOS basıncını düşürdüğüne dair prospektif veri ve klinik kullanım desteği bulunmaktadır (Chaaban et al., 2013).

Postoperatif dönemde izlenmesi gereken başlıca komplikasyonlar; BOS kaçağı nüksü, menenjit/infeksiyon, kraniyal sinir sorunları (özellikle geniş kafa tabanı cerrahileri sonrası), epistaksis ve nazal kabuklanma/adezyonlardır. Aktif kaçak sürdükçe menenjit riski devam ettiğinden, nüks şüphesinde biyobelirteçle yeniden doğrulama ve hızlı görüntüleme ile tekrar değerlendirme önerilir (Daudia et al., 2007; Oakley et al., 2016b).

Klinik pratikte takip; semptom sorgulaması (tekrar berrak akıntı, baş ağrısı, ateş), endoskopik muayene ve gerektiğinde biyobelirteç testi ile yapılır. Spontan olgularda nüks riski ve çok odaklı defekt olasılığı nedeniyle uzun dönem takip; ayrıca kilo yönetimi ve İİH tedavisinin sürdürülmesi önemlidir (Georgalas et al., 2021; Schlosser et al., 2003).

Sonuç

BOS rinoresi, "basit rinore" ile karışabilen ancak tanı geciktiğinde ciddi morbiditeye yol açabilen bir klinik tablodur. En güvenilir doğrulama stratejisi; β2-transferrin veya β-trace protein ile

biyobelirteç doğrulaması, ardından HRCT ve/veya MR sisternografi ile lokalizasyondur. Nazal glukoz testleri düşük özgüllük ve pre-analitik değişkenlik nedeniyle modern yaklaşımda doğrulayıcı test olarak önerilmez. Seçilmiş olgularda intratekal gadolinyumlu MR sisternografi ve/veya BT sisternografi gibi invazif modaliteler tanısal değeri artırabilir; ancak dikkatle seçilmelidir. Tedavide endoskopik endonazal onarım, yüksek başarı ve düşük morbiditeyle çoğu olguda standarttır; büyük defektlerde çok katmanlı kapanma ve vaskülarize flepler (nazoseptal flep) nüks azaltmada merkez rol oynar. Spontan BOS rinoresinde İİH değerlendirmesi ve tedavisi, nüksü azaltmak için cerrahi kadar kritik bir bileşendir. (Oakley et al., 2016a, 2016b; Georgalas et al., 2021; Psaltis et al., 2012; Bhat et al., 2025).

Kaynakça

Bhat, S. N., Thunga, G., Kamath, A., Chandrababu, R., Rohit, A., Shetty, P., Kalthur, G., & Shenoy, R. P. (2025). CSF biomarkers in leak detection: A systematic review & meta-analysis of diagnostic test accuracy (DTA) studies. *Clinica Chimica Acta, 577*, 120458. https://doi.org/10.1016/j.cca.2025.120458

Chaaban, M. R., Illing, E., Riley, K. O., & Woodworth, B. A. (2013). Acetazolamide for high intracranial pressure cerebrospinal fluid leaks. *International Forum of Allergy & Rhinology, 3*(9), 718–721. https://doi.org/10.1002/alr.21188

Chan, D. T. M., Poon, W. S., Ip, C. P., Chiu, P. W. Y., & Goh, K. Y. C. (2004). How useful is glucose detection in diagnosing cerebrospinal fluid leak? The rational use of CT and Beta-2 transferrin assay in detection of cerebrospinal fluid fistula. *Asian Journal of Surgery, 27*(1), 39–42. https://doi.org/10.1016/S1015-9584(09)60242-6

Christoforidou, A., Tsitsopoulos, P. P., Selviaridis, P., Vital, V., & Constantinidis, J. (2016). Endonasal endoscopic repair of cerebrospinal fluid leaks versus craniotomy: Comparison of the outcomes. *Hippokratia, 20*(4), 299–302.

Daudia, A., Biswas, D., & Jones, N. S. (2007). Risk of meningitis with cerebrospinal fluid rhinorrhea. *Annals of Otology, Rhinology & Laryngology, 116*(12), 902–905. https://doi.org/10.1177/000348940711601206

Dizdar, S. K., Salepci, E., Coktur, A., Seyhun, N., Turk, B., & Turgut, S. (2024). Factors affecting success rates in endoscopic repair of CSF rhinorrhea. *Sisli Etfal Hastan Tip Bul, 58*(1), 17–22. https://doi.org/10.14744/SEMB.2023.35589

Dogan, S. N., Kirmizi, O., Yildiz, O., et al. (2018). Intrathecal gadolinium-enhanced MR cisternography in patients with otorhinorrhea: 10-year experience of a tertiary referral center. *Neuroradiology, 60*(5), 471–477. https://doi.org/10.1007/s00234-018-2014-4

Georgalas, C., Oostra, A., Ahmed, S., Castelnuovo, P., Dallan, I., van Furth, W., Harvey, R. J., Herman, P., Kombogiorgas, D., Locatelli, D.,

Meco, C., Palmer, J. N., Piltcher, O., Sama, A. M., Saleh, H., Sindwani, R., Van Zele, T., & Woodworth, B. A. (2021). International Consensus Statement: Spontaneous cerebrospinal fluid rhinorrhea. *International Forum of Allergy & Rhinology, 11*(4), 794–803. https://doi.org/10.1002/alr.22704

Hadad, G., Bassagasteguy, L., Carrau, R. L., Mataza, J. C., Kassam, A., Snyderman, C. H., & Mintz, A. (2006). A novel reconstructive technique after endoscopic expanded endonasal approaches: Vascular pedicle nasoseptal flap. *The Laryngoscope, 116*(10), 1882–1886. https://doi.org/10.1097/01.mlg.0000234933.37779.e4

Hwang, S. H., Kim, S. W., & Kim, D. H. (2023). Efficacy of imaging methods in the detection and diagnosis of cerebrospinal fluid rhinorrhea. *The Laryngoscope, 133*(6), 1281–1287. https://doi.org/10.1002/lary.30388

Jolly, K., Gupta, K. K., Muzaffar, J., & Ahmed, S. K. (2022). The efficacy and safety of intrathecal fluorescein in endoscopic cerebrospinal fluid leak repair: A systematic review. *Auris Nasus Larynx, 49*(6), 912–920. https://doi.org/10.1016/j.anl.2022.03.014

Keskin, I. G., Ila, K., Işeri, M., Oztürk, M., & Topdağ, M. (2013). [Endoscopic management of cerebrospinal fluid fistulas and clinic outcomes]. *Kulak Burun Bogaz Ihtis Derg, 23*(3), 135–142. https://doi.org/10.5606/kbbihtisas.2013.21703

Kim, D. H., Kim, S. W., Han, J. S., Kim, G.-J., Basurrah, M. A., & Hwang, S. H. (2023). High-resolution computed tomography as an initial diagnostic and localization tool in patients with cerebrospinal fluid rhinorrhea: A meta-analysis. *Medicina (Kaunas), 59*(3), 540. https://doi.org/10.3390/medicina59030540

Mantur, M., Łukaszewicz-Zając, M., Mroczko, B., Kułakowska, A., Ganslandt, O., Kemona, H., Szmitkowski, M., Drozdowski, W., Zimmermann, R., Kornhuber, J., & Lewczuk, P. (2011). Cerebrospinal fluid leakage—reliable diagnostic methods. *Clinica Chimica Acta, 412*(11–12), 837–840. https://doi.org/10.1016/j.cca.2011.02.017

McCudden, C. R., Senior, B. A., Hainsworth, S., Oliveira, W., Silverman, L. M., Bruns, D. E., & Hammett-Stabler, C. A. (2013). Evaluation of high resolution gel β(2)-transferrin for detection of cerebrospinal

fluid leak. *Clinical Chemistry and Laboratory Medicine, 51*(2), 311–315. https://doi.org/10.1515/cclm-2012-0408
Oakley, G. M., Alt, J. A., Schlosser, R. J., Harvey, R. J., & Orlandi, R. R. (2016a). Diagnosis of cerebrospinal fluid rhinorrhea: An evidence-based review with recommendations. *International Forum of Allergy & Rhinology, 6*(1), 8–16. https://doi.org/10.1002/alr.21637
Oakley, G. M., Orlandi, R. R., Woodworth, B. A., Batra, P. S., & Alt, J. A. (2016b). Management of cerebrospinal fluid rhinorrhea: An evidence-based review with recommendations. *International Forum of Allergy & Rhinology, 6*(1), 17–24. https://doi.org/10.1002/alr.21627
Oh, J.-W., Kim, S.-H., & Whang, K. (2017). Traumatic cerebrospinal fluid leak: Diagnosis and management. *Korean Journal of Neurotrauma, 13*(2), 63–67. https://doi.org/10.13004/kjnt.2017.13.2.63
Ozturk, O., Polat, S., & Uneri, C. (2012). Endoscopic endonasal management of cerebrospinal fluid rhinorrhea. *Journal of Craniofacial Surgery, 23*(4), 1087–1092. https://doi.org/10.1097/SCS.0b013e31824e6a44
Psaltis, A. J., Schlosser, R. J., Banks, C. A., Yawn, J., & Soler, Z. M. (2012). A systematic review of the endoscopic repair of cerebrospinal fluid leaks. *Otolaryngology–Head and Neck Surgery, 147*(2), 196–203. https://doi.org/10.1177/0194599812451090
Ratilal, B. O., Costa, J., Sampaio, C., & Pappamikail, L. (2015). Antibiotic prophylaxis for preventing meningitis in patients with basilar skull fractures. *Cochrane Database of Systematic Reviews, (4)*, CD004884. https://doi.org/10.1002/14651858.CD004884.pub4
Schlosser, R. J., Bolger, W. E., et al. (2003). Significance of empty sella in cerebrospinal fluid leaks. *[Journal details as indexed in PubMed]*. https://doi.org/10.1067/mhn.2003.43
Torabi, S. J., Abiri, A., Chen, X., et al. (2024). Multimodal diagnosis of cerebrospinal fluid rhinorrhea: State of the art review and emerging concepts. *Laryngoscope Investigative Otolaryngology, 9*(3), e1272. https://doi.org/10.1002/lio2.1272

Xie, M., Zhou, X., Kachra, R., & Sommer, D. D. (2022). Diagnosis and localization of cerebrospinal fluid rhinorrhea: A systematic review. *American Journal of Rhinology & Allergy, 36*(2), 220–231. https://doi.org/10.1177/19458924211060918

BİDGE