TÜRKİYE CUMHURİYETİ'NİN YÜZÜNCÜ YILI

AĞIZ DİŞ VE ÇENE CERRAHİSİNDE TEMEL YAKLAŞIMLAR

Editör

Kıvanç Kamburoğlu

BİDGE

BİDGE Yayınları

Ağız Diş Ve Çene Cerrahisinde Temel Yaklaşımlar

Editör: Prof. Dr. Kıvanç Kamburoğlu

ISBN: 978-625-372-361-3

1. Baskı
Sayfa Düzeni: Gözde YÜCEL
Yayınlama Tarihi: 25.12.2024
BİDGE Yayınları

Bu eserin bütün hakları saklıdır. Kaynak gösterilerek tanıtım için yapılacak kısa alıntılar dışında yayıncının ve editörün yazılı izni olmaksızın hiçbir yolla çoğaltılamaz.

Sertifika No: 71374
Yayın hakları © BİDGE Yayınları
www.bidgeyayinlari.com.tr - bidgeyayinlari@gmail.com
Krc Bilişim Ticaret ve Organizasyon Ltd. Şti.
Güzeltepe Mahallesi Abidin Daver Sokak Sefer Apartmanı No: 7/9 Çankaya / Ankara

İçindekiler

Mandibular Ortognatik Cerrahi Teknikleri ve Komplikasyonları ... 5
Rıdvan GÜLER ... 5
Ahmet AKDUMAN ... 5
Belgin GÜLSÜN ... 5
Çenelerin Malign Epitelyal Tümörleri: Olgu Sunumu ... 26
Elif AKSU CANKAN ... 26
Kübra TÖRENEK AĞIRMAN ... 26
Fatma ÇAĞLAYAN ... 26
Maksillo Fasiyal Cerrahide Kullanılan Gelişmiş Dijital Görüntüleme Yöntemleri ... 34
Ersin ÖZDEN ... 34
Ortognatik Cerrahi Tedavilerinde Önce Cerrahi Yaklaşımı ... 54
Hasan AKPINAR ... 54
Cerrahi Destekli Hızlı Maksiller Genişletme ... 73
İrfanÜSTÜNDAĞ ... 73
Şevval İLKYAZ ... 73
Sialolit : Vaka Sunumu ... 100
Gamze Nur BAYRAMOĞLU ... 100
Kübra TÖRENEK AĞIRMAN ... 100
Bir Ameloblastoma Öyküsü:6 Yıllık Olgu Süreci ... 112
Hande BARIN ... 112
Fatma ÇAĞLAYAN ... 112
Temporomandibular Eklem Artrosentezi ... 123
Murat ULU ... 123

Zeynep ŞAHİNKAYA 123
Dental İmplantların Osseointegrasyonu 138
Murat ULU 138
Zeynep ŞAHİNKAYA 138

BÖLÜM I

Mandibular Ortognatik Cerrahi Teknikleri ve Komplikasyonları

Rıdvan GÜLER[1]
Ahmet AKDUMAN[2]
Belgin GÜLSÜN[3]

1.Giriş

Konjenital veya daha sonradan kazanılan çene yüz bölgesindeki deformiteleri cerrahisine ortognatik cerrahi denir. Maksilla ve mandibulada ayrı ayrı uygulanan cerrahilerdir. Maksillada daha çok Lefort 1 osteotomisi tercih edilirken mandibulada ise en sık sagital split osteotomisi tercih edilmektedir.

[1] Dr. Öğr. Üyesi, Dicle Üniversitesi, Diş Hekimliği Fakültesi, Ağız, Diş ve Çene Cerrahisi Anabilim Dalı, Diyarbakır/Türkiye, Orcid: 0000-0003-4750-9798, ridvanguler06@gmail.com
[2] Arş. Gör., Dicle Üniversitesi, Diş Hekimliği Fakültesi, Ağız, Diş ve Çene Cerrahisi Anabilim Dalı, Diyarbakır/Türkiye, Orcid: 0009-0001-7809-9771, akdumanahmet21@gmail.com
[3] Prof. Dr., Dicle Üniversitesi, Diş Hekimliği Fakültesi, Ağız, Diş ve Çene Cerrahisi Anabilim Dalı, Diyarbakır/Türkiye, Orcid: 0000-0002-2456-7381, bgulsun@gmail.com

Ortognatik cerrahide amaç fonksiyon, estetik, stabilite olarak sıralanmaktadır.

İlk defa 1849 yılında Hullihen tarafından mandibula ön açık kapanış ve mandibulanın aşırı prognatizmi olan hastalarda mandibuler cerrahi uygulanmıştır (Aziz & Simon, 2004). Takip eden yıllarda ise Blair, mandibular prognati nedeniyle bir hastaya "body" osteotomisi uygulamıştır (Marchetti & ark., 2011).

Daha sonraki yıllarda birçok araştırmacı çok farklı osteotomi tekniklerini denemiştir ancak mandibulası hem önde olan hastalarda hem de geride olan hastalarda tedavi amaçlı kullanılabilen Hugo Obwegeser tarafından 1597'de geliştirilen ve özellikle intraoral uygulamada kolaylık sağlayan sagital split osteotomisini tarif etmesiyle bu osteotomi çeşidi popüler hale gelmiştir (Moloney & Worthington, 1981). Ayrıca, cerrahi sonrası hastanın iyileşme sürecinin hızlı olması ve postoperatif komplikasyonların nadir görülmesi de bu yöntemin tercih edilmesinde etkili olmaktadır. Bunun yanı sıra, cerrahların da tecrübelerine göre bu yöntemin diğer yöntemlere göre daha güvenilir olduğu düşünülmektedir. Bu nedenlerle sagittal split ramus osteotomisi günümüzde en sık tercih edilen mandibular ortognatik cerrahi yöntemidir (Marchetti & ark., 2011).

2. Mandibular Ortognatik Osteotomi Çeşitleri

- Vertikal Ramus Osteotomisi
- Korpus Osteotomileri
- Anterior Subapikal Osteotomi
- Total Subapikal Osteotomi

- Ters L Ve Ters C Osteotomileri
- Genioplasti
- Sagital Split Ramus Osteotomisi

2.1.Vertikal Ramus Osteotomisi

Bu osteotomi tekniği ekstraoral ve intraoral uygulanabilmektedir. İntraoral uygulamanın en büyük avantajı skar dokusu bırakmaması ekstraoral uygulamanın en büyük avantajı ise yaklaşım kolaylığı sağlamasıdır. Ancak sagital split ramus osteotomisinin uygulama kolaylığı ve popülaritesinden dolayı çok fazla tercih edilen bir uygulama değildir.

Vertikal ramus osteotomisi genellikle ciddi çene asimetrisi, mandibula hipertrofisi veya hipotrofisi gibi durumlarda tercih edilir. Ayrıca temporomandibüler eklem (TME) problemlerine sahip hastalarda da vertikal ramus osteotomisi uygulanabilir. Vertikal ramus osteotomisinin bir diğer kullanım alanı, çenenin ön açık kapanış sorununun tedavisidir. Bu durumda alt çene ileriye doğru hareket ettirilerek üst çene ile arasındaki uyumsuzluğun düzeltilmesi sağlanır (Frost, 1981). Mandibulanın aşırı derecede ileri geri alınması gereken durumlarda kullanılması pek tercih edilmez.

Vertikal ramus osteotomisi bazı dezavantajlara sahiptir: Osteotomi yüzleri yeterince geniş bir alanda birleşmediğinden dolayı iyileşmeye peryodu uzamaktadır bunun sonucu olarak ta yaklaşık 4-6 haftalık bir İMF süresi oluşturmaktadır. Bu teknikte kondil eski doğal konumdan sapmalar gösterebilmektedir bunun sonucu olarak ta kapanış bozuklukları oluşmaktadır (Fujimura & ark., 2004).

Avantajları ise; Tekniksel basitlik daha kısa bir operasyon süresi gerektirir ve inferior alveoler sinire zarar verme olasılığı sagital split ramus osteotomisine göre daha azdır (Ghali & Sikes, 2000). Rijit fiksasyon yapılmadığından dolayı TME daha az zarar görmekte ve hasta operasyon sonrası açma kapama gibi egzersizleri yapabilmektedir (Hausamen, 2001) (Westermark, Bystedt & Von, 1998) (Stoelinga, 1998).

Teknik: İntraoral olarak alt çene ramusunun ön yüzünden eksternal oblik sırttan temas alarak bukkal sulcustan devam eden ve birinci azı dişte sonlanan insizyon atılır. Tam kalınlıkta flab periost ile birlikte diseke edilip kaldırılırken mandibula lateral yüzü sigmoid çentikten angulus tabanına kadar açılır. Osteotomi kondilin önünden yapılmaya başlanır ve mandibulanın angulusuna kadar ilerlenir. Eğer osteotomi posteriora doğru yapılırsa subkondiller osteotomi denir. Osteotomi hattı anteriora kaydıkça nervus alveolaris inferior'un zarar görme riski artar (Turvey, 1981) (Norholt & Pedersen, 2004) (Caldwell & Letterman, 1954).

2.2 Korpus Osteotomileri

1900'lü yıllarda daha çok tercih edilen bir osteotomi tekniğidir. O yıllarda üst çene kaynaklı Class 3 vakalarında bile mandibula korpusuna yapılan osteotomilerle düzeltilmeye çalışmıştır. V. P. Blair 1906'da mandibular prognatisi bulunan hastaya mandibular gövde osteotomisi yapmıştır. 1900'lü yıllarda popüler olan bu teknik günümüzde pek tercih edilmemektedir (Hausamen, 2001) (Westermark, Bystedt & Von, 1998). Korpus osteotomisi özellikle dişsiz alanlar var ise ve mandibular prognatizim mevcut ise tercih edilebilir. Aynı şekilde dişsiz alan

varlığında asimetri olguları da yine bu osteotomi tekniği ile düzeltilebilir.

Ancak korpus osteotomilerinde nervus alveolaris inferior'un zarar görme riski fazladır. Korpus osteotomisinde nervus alveolaris inferior'a zarar vermemek için basamak osteotomisi tekniği şeklinde uygulaması da mevcuttur ancak bu osteotomi tekniğinde de yeterli mesafe oluşturma problemi mevcuttur çünkü dişlerin apekslerine dikkat etmek gerekmektedir.

2.3. Anterior Subapikal Osteotomi

Geçmişte sıklıkla kullanılan bu teknik günümüzde pek tercih edilmemektedir. Mandibulanın anterior segmentinin ileri veya geri alınması için geliştirilmiş olan bu teknik 1942'de Hofer tarafından geliştirilmiştir. Daha sonra ise ön açık kapanış tedavisinde kullanılmak üzere 1959'da Köle tarafından ilerletilmiştir (Stoelinga, 1998).

Segment yukarı aşağı hareket ettirilebilir bunun için herhangi bir diş çekimi gerekmez ancak segmentin arkaya doğru hareketi için diş çekimine ve ortodontik olarak yer açılmasına ihtiyaç vardır (Stoelinga, 1998). Bu osteotomi tekniğinde özellikle anterior dişlerin köklerine dikkat etmek gerekmetedir. Bunun için köklerin apeksinden 4 mm uzakta osteotomi hattı belirlenmelidir. Dolayısıyla yeterli mesafenin olduğu durumlarda güvenle kullanılan bir tekniktir.

Teknik: Anterior dişlerin sulcusundan başlanarak vestibuler insizyon atılır ve periost diseke edilerek mental sinire kadar açılır. Eğer osteotomi hattı mental sinirin önünde kalıyorsa mental sinirin yerini revize etme ihtiyacı yoktur ancak eğer osteotomi hattı mental sinirin gerisinde kalıyorsa mental sinirin yerini revize etme ihtiyacı

doğmaktadır. Anterior dişlerin kök uçlarından en az 4 mm mesafe bırakılarak osteotomi yapılmalıdır aksi halde dişlerin beslenmeleri bozulacak ve akabinde nekroz gelişecektir dolayısıyla en az 4 mm mesafe dişlerin beslenmesi için yeteri kan akımını taşıyan kemik segmenti içerecektir. Eğer anterior segment alçaltılmak isteniyorsa yatay osteotomi hatları arasından kemik segmenti çıkarılarak yapılabilir. Eğer segment yükseltilmek isteniyorsa segmentler arasına greft eklenerek yapılabilir. Dikey osteotomi hatlarından törpüleme yapılarak segment geriye alınabilir veya ileri alınabilir (Turvey, 1981) (Wolford & Stevao, 2004) (Apaydın, 1992).

2.4. Total Subapikal Osteotomi

Macıntosh ve Carlotti tarafından tanımlanmış bir tekniktir fakat günümüzde pek fazla tercih edilen bir teknik değildir. Çene ucunun pozisyonunda herhangi bir problem yoksa eğer mandibula dentoalveolar prosesin bütünsel gelişimsel yetersizliklerinde, lateral open bite durumunda ve dikey yöndeki yetersizliklerde tercih edilen bir osteotomidir (Frost, 1981). Ayrıca ön açık kapanış olgularında da kullanılmış bir tekniktir.

Segmenti çene ucunun daha anterioruna konumlandırmanın gerektiği durumlarda bu osteotomi tekniği kullanılamaz. Bu osteotomi tekniğinde en dikkat edilmesi gereken durum alveolaris inferior damar sinir paketidir. Çünkü bu paketin yeniden konumlandırılması gerekebilir bu da anatomik yapılara zarar verme riskini doğurmaktadır. Dolayısıyla bu tekniğin uygulanması için mandibula arka grup dişlerin köklerinin apeksleri ile mandibula basisi arasında en az 10 mm mesafe olması gerekir (Turvey, 1981) (Chow & ark., 2007).

Teknik: Ramusun corpus ile birleştiği noktadan başlayarak yapışık dişetinin 4-5 mm altından eksternal oblik sırtı takip ederek horizontal osteotomi hattı atılır. Vertikal kesi ise son molar dişin distalinden atılır ve ilk kesi hattı ile birleştirilir. Osteotomide en önemli noktalardan biri de diş köklerinin beslenmesi için yeteri kadar damar paketi olmasıdır bunun için ise yeteri kadar kemik mesafesi bırakılması gerekir aksi halde dişler nekroz olur (Frost, 1981).

2.5. Ters L ve Ters C Osteotomileri

1927 yılında Wasmund subkondiller osteotomiyi değiştirerek modifiye etmiş ve bu osteotomi tekniklerini tanımlamıştır. Yani aslında Ters L osteotomisi vertikal ramus osteotomisinin Wasmund tarafından modifiye edilmiş şeklidir. Bu osteotomi, kısa Vertikal ramus yüksekliğine ve yüksek mandibular düzlem açısına sahip Sınıf II iskeletsel deformitelerde sıklıkla uygulanır. Ancak ekstra oral yaklaşımla uygulanması, skar dokusu bırakması ve facial sinir hasarı riskinden dolayı pek tercih edilen bir osteotomi çeşidi değildir (Caldwell, Hayward & Lister, 1968). Ancak bu osteotomilerin intraoral uygulama teknikleri de mevcuttur. Ters C osteotomisi ise Cadwell tarafından modifiye edilmiştir ve mandibula alt kenarına horizontal kesi eklemiştir (Westermark, Bystedt & Von, 1998). Ters C osteotomisi daha çok mandibulanın horizontal yöndeki geriliklerinde tercih edilen bir tekniktir. Aynı zamanda mandibula ön açık kapanışta da kullanılabilir.

Ters L osteotomisi aynı şekilde horizontal yöndeki problemlerde tercih edilir ancak sadece gerilikte değil horizontal yöndeki birçok uyumsuzlukta kullanılabilir örnek olarak anterior açık kapanışta tercih edilebilir.

Teknik: Angulusun 2 cm altından posterior inferior kenara doğru yaklaşık 6 cm uzunluğunda bir insizyon yaparak başlanır burada marjinal sinire dikkat etmek gerekir. Periost ve masseter diseke edilerek ramus açığa çıkarılır. Ramusun en arka kısmından 7 mm mesafe bırakarak angulusa doğru vertikal osteotomi yapılır. Horizontal osteotomi ise mandibular foramenin üzerinden atılır. İşte bu osteotomiler sonucu ortaya ters L harfi şekli çıkmaktadır (Caldwell, Hayward & Lister, 1968).

2.6. Genioplasti

İlk olarak Obwegeser in 1958'de çene ucu cerrahisi olarak tanımladığı bu teknik daha sonraları geliştirilerek ve farklı metodlar eklenerek genioplasti olarak günümüze kadar ulaşmıştır (Wolford, Reiche–Fischel & Mehra, 2003) (Illo & Stella, 2005) (Strauss & Abubaker, 2000). Çene ucundaki her yöne olan anomalinin düzeltiminde (horizontal, vertikal, asitmetrik bozukluklar) kullanılır. Aynı zamanda sendromlu hastalarda yüz profilinin düzeltiminde de kullanılır (Stoelinga, 1998). Genioplasti ameliyatı ayrıca uyku sırasında solunum problemleri yaşıyan hastalarda da uygulanmaktadır çünkü genial kasın, dilin, hyoid kemiğin pozisyonundaki değişimler solunum problemlerini çözmede fayda sağlamaktadır (Chaushu & ark., 2001). Günümüzde genioplasiti kadın ve erkekler tarafından daha erkeksi veya kadınsı bir görüntü elde etmek amacıyla yani estetik kaygı ile de yapılmaktadır.

Teknik: İnsizyon hattı tam olarak sert dişeti dokusunun bitip hareketli mukoza sınırının başladığı noktadan atılır. İnsizyon mental sinirin önünde atılmalıdır. Daha sonra mental kas mukoza ile birlikte diseke edilir ve kemik doku açığa çıkartılır. Bu sırada mental sinire dikkat etmek önemlidir. Eğer amaç çene ucunun yüksekliğini

azaltmak ise alttan ve üstten iki tane osteotomi hattı açılır ve aradaki segment çıkarılır. Alt segment superiora doğru itilir ve böylece yükseklik azaltılmış olur aynı zamanda eğer gerek duyuluyorsa bu sırada segment öne veya arkayada alınabilir.

Yine bu ameliyat sırasında anterior segment genişletilebilir daraltılabilir. Simetrik olmayan çene ucuna sahip hastalarda operasyon esnasında çene ucu dikey, yatay, ileri-geri yönde konumlama yapılarak simetri sağlanabilir. Segment istenilen noktaya getirilince rijid bir şekilde fikse edilmeledir. Bu fiksasyon bi kortikal vidalar, mini plaklar ve krischener telleri ile rijid bir şekilde sağlanabilir. Çene ucuna ekstraoral olarak elastik bir bandaj ile bandajlama yapılarak kapatılır, bunu yapmadaki amacı operasyon sonrası oluşacak hematom ve ödem oranını azaltmaktır. (Turvey, 1981) (Apaydın, 1992) (Wolford & Stevao, 2004).

2.7. Sagital Split Ramus Osteotomisi

Ortognatik cerrahide modern çağ 1957'de Obwegeser ve Trauner'in sagittal split ramus osteotomisini (SSRO) tanıtması ile başlamıştır (Westermark, Bystedt & Von, (1998). İntraoral uuygulanması ciltte skar dokusu bırakmaması ile estetik açıdan çok önemli bir tekniktir. Sagittal split ramus osteotomisinde; mandibula sagittal yönde ikiye ayrılarak proksimal ve distal segmentler arasındaki temas yüzeyi büyük ölçüde arttırılmış, böylece iyileşme süreci hızlandırılmış ve greftleme ihtiyacı giderilmiştir (Larsen, 2017). Alt çenede hem ileri yöndeki aşırı büyümelerde hem de geriliklerde en sık kullanılan ve başarı sağlayan tekniktir.

Tekniğin faydaları:

- Osteotomi hatlarının geniş olması iyileşmeyi hızlandırmaktadır.

- Mandibulayı üç boyutlu düzlemde her yöne konumlandırmak mümkündür.
- Angulus mandibulanın konumu sabittir.
- Kondil başı poziyonunu koruduğu için TME zarar görmemektedir.
- Hava yolu kontrolü daha iyidir, hasta ameliyattan sonra beslenme yapabilmektedir.
- Çiğneme kasları pozisyonları aşırı değişmemektedir.
- Operasyon sırasında TME düzeltimlerine de olanak sağlamaktadır.

Tekniğin dezavantajları:

- Uygulanması zor ve hassas bir işlemdir.
- Anatomik yapılar zarar görebilmektedir.
- Kondilin konumu doğru ayarlanmazsa eğer kapanış bozuklukları oluşmaktadır.
- Osteotomi hattı oluşturulurken istenmeyen kırıklar oluşabilir.
- Özellikle mandibula anterior ilerletmede nükslerin oranı fazla olabilmektedir (Wyatt, 1997) (Wolford & Fields, 2000).
- Bölgenin anatomisi ve cerrahi alanın kısıtlılığı nedeniyle komplikasyonlara açık bir cerrahidir (Illo & Stella, 2005).

Endikasyonları:

- Ramusun horizontal ve mandibulanın tüm deformitelerinde uygulanabilmektedir.
- Mandibula bu osteotomi tekniği ile anteriora, posteriora, rotasyon, tranvers yöne hareket ettirilebilir (Wolford, 2000).

Kontrendikasyonlar:

- Sürmemiş ikinci azı dişlerinin bulunması
- Ramusun anteroposterior ve mediolateral yönlerden aşırı derece gelişim eksikliğinin olması ve bukkal-lingual korteksler arasında yeterli medullar kemiğin olmaması,
- Aşırı derece simetrik olmayan mandibulalarda (Wolford & Fields, 2000).

Teknik:

İnsizyon

Ramusun ortasından vertikal olarak inen insizyon hattı ikinci molar dişin 5 mm kadar arkasından geçer lateralden devam ederek birinci molar dişe kadar uzanır. Posteriorda aşırı derece ekspoz alan oluşturulmaz çünkü proksimal segmentin kan desteğini azaltmamak gerekir.

Ramusun medialinden kondilin ön kısmına nervus alveolaris inferiora dikkat edelirek lingulayı açacak şekilde ekspoz yapılır. Medialden ekspoz edilecek olan ikinci molar dişe kadar açılır bu sırada lingual sinire dikkat etmek gerekir.

Osteotomi hattı:

Lingulanın üstünden ve arkasından ramusun anterioruna kadar horizontal olarak osteotomi hattı yapılır. Vertikal osteotomi ise ikinci moların distalinden eksternal oblik sırtı takip ederek mandibulanın alt kenarına kadar uzatılır. Vertikal ve horizontal osteotomi hatları ramusun anterior kenarında birleşir. Daha sonra kama şeklindeki osteotomlarla osteotmi hatları biribirinden ayrılır (Wolford, Reiche–Fischel & Mehra, 2003) (Illo & Stella, 2005) (Wyatt, 1997). Segmentlerin ayrılması esnasında çok fazla olmayacak şekilde basınç uygulamak yeterli olacaktır. Yine bu ayırma sırasında özellikle alveolaris inferior damar sinir paketine çok dikkat etmek gerekir aksi halde zarar görme olasılığı vardır. Ayırma işlemi bittikten sonra önceden hazırlanmış olan okluzal split mandibulaya yerleştirilip maksilla ile olan uygun kapanışa getirilir. Daha sonra rijid fikasasyon sağlamaya başlanır ancak eğer mandibula geriye alınacaksa ve bu miktar fazla ise medial ptreogoid kasın diseksiyonu sağlanmalıdır. Mandibulanın geri alındığı vakalarda proksimal kondiller segment gerilimsiz bir biçimde ayarlanmalıdr ki segmentler karşılıklı olarak düzgün bir şekilde otursun. (Ueki & ark., 2006) (Hayes, 1973).

Fiksasyon:

Proksimal ve distal segment ıstenilen pozisyonda tutularak fikse edilir. Vidalarla fikse etme işlemi intraoral ve ekstraoral olarak ta yapılabilir. Ağız içinden yapmak zor ve ulaşmak zor ise ağız dışından trokar ile vidalama yapılabilir. Fiksasyon işleminde bikortikal vidalar ve miniplaklar kullanılabilir. IMF çözülür ve eklem hareketleri ile mandibulanın hareketleri kontrol edilir eğer herhangi bir problem görülmez ise İMF kapatılır ve yara bölgesi süture edilerek kapatılır. Süturasyonda ipek sütur veya rezorbe olan

sütur da kullanılabilir (Wolford, Reiche–Fischel & Mehra, 2003) (Illo & Stella, 2005).

Komplikasyonlar

Ortognatik cerrahide sık görülen komplikasyonlar; kanama, nörosensöryel bozukluklar, mandibular osteotomilerde meydana gelen istenmeyen kırıklar, enfeksiyon, maloklüzyon, yanlış iyileşme, fibröz iyileşme, temporomandibular eklemde meydana gelen disfonksiyon ve fiksasyondaki başarısızlıklar olarak sayılabilir (Robl, Farrell & Tucker, 2014).

- **Stabilite problemleri ve relaps**: Bağ doku basıncı ve kas vektörleri nedenlerin başında gelmektedir ve sagital split ramus osteotmisinde en çok görülen komplikasyon diyebiliriz. En sık mandibular ilerletme vakalarında karşımıza çıkmaktadır. Mandibular ilerletmede görülen relaps rijit fiksasyon sistemleri ile engelenebilir ancak mandibular geriletme vakalarında rijit fiksasyon yöntemleri yeterli olmamaktadır bunun için aşırı düzeltim yapılabilir. Çene ucu ilerletme vakalarında ise realps genellikle ilk bir veya iki yıl içinde oluşur (Robl, Farrell & Tucker, 2014).
- **Sinir hasarı:** Kesi hatları oluşturulurken ve split işlemleri yapılırken özellikle nervus alveolaris inferior en sık etkilenen sinirdir. Alevolaris inferior özellikle traksiyon aşamasında zarar görme ihtimali daha fazladır. Bunun haricinde splitleme aşamasında da zarar görme riski fazla olmaktadır. Özellikle mandibuler retrognatilerde veya ilerletmenin fazla yapıldığı vakalarda ayrıca hastanın yaşının da ileri olması bu riski artırmaktadır. Ayrıca vidalama işlemleri yapılırken

lingual sinirin de hasar görme riski vardır (Robl, Farrell & Tucker, 2014).

- **TME Disfonksiyonu:** Önceden TME disfonksiyonu olan hastalarda kötüleşme olması daha az oranladır hatta tam tersine iyileşme olur.nadir de olsa cerrahi sonrası kondil rezorpsiyonu görülme riski vardır. Kondil rezorpsiyonu daha çok önceden eklem problemi olan veya 7 mm fazla mandibular ilerletme yapılan hastalarda görülür. Ancak postoperatif dönemde kısa bir süre de olsa hasta TME problemi yaşayabilir. Özellikle ağız açıklığında kısıtlılığı en çok görülen semptomdur bu gibi durumlar fizik tedavi ile düzeltilebilir (Robl, Farrell & Tucker, 2014).
- **Kanama:** İnferior alveoler, facial, maxiller arterlerden ve retromandibular ven kaynaklı kanamalar oluşabilir. Basınç, ligatürleme, koterleme, klempleme gibi tekniklerle durdurulabilir (Ülker, 2017). Mandibuler cerrahilerde hastanın boynunun pozisyonu nedeni ile arteria carotis interna tıkanması ve trombozu gelişebilir.
- **İstenmeyen kırıklar:** Split aşamasında (mandibula proksimal ve distal segment olarak ikiye ayrılırken) mandibulada kötü kırıklar (kötü split) meydana gelebilir. Özellikle proksimal segmentin ön bukkal bölümünde distal segmentin arka lingual bölümünde oluşabilir (Ülker, 2017). Bu yüzden frez veya testerelerle rehber oluklar ve delikler oluşturulur ki hatalı kırık hattı oluşma ihtimali azaltılsın. Ayrıca gömülü yirmi yaş dişi bulunması da bu ihtimali artırmaktadır (Robl, Farrell & Tucker, 2014).

- **Aseptik nekroz** daha çok mandibula anterior osteotomilerinde görülür. Bunların içinde : gingival nekroz,dişlerin nekrozu, alveol kemik nekrozu veya tüm segmentin nekrozu görülür. Özellikle osteotmi sırasında oluşan ısının soğutma sistemleri ile giderilmemesi durumunda kemikte nekroz oluşabilmektedir. Mini plakların arterlere yaptığı basınç,intraoperatif uzun süreli anesteziler de sebebleri arasında sayılabilir. Özellikle mandibuler cerrahilerde segmentlerin kanlaması için yumuşak doku ve kas doku ataşmanları önemlidir (Robl, Farrell & Tucker, 2014).

- **Hatalı iyileşme:** Genelde uygun bir şekilde yapılmamış olan fşksasyon sistemleri veya yetersiz fiksasyon sistemleri sonucu oluşmaktadır. Parafonksiyonel alışkanlıklar, uygun olmayan okluzyonlar durumları veya interferensler. Bir başka etkileyen durum ise aşırı ilerletme durumlarında araya greft konulmaması sonucu oluşur. Örneğin sagital split ramus osteotomilerinde 7 mm fazla ilerletme yapılacaksa ek fiksasyon yapılması gerekir.

Facial sinir hasarı

- **Enfeksiyon oluşumu:** En sık kontaminasyona bağlı olarak oluşur. Özellikle çift çene operasyonlarında tek çeneye oranla daha fazla görülmektedir. Ancak yine de osteomiyelit oluşması nadirdir (Robl, Farrell & Tucker, 2014).

- **Malokluzyon:** Uygun bir şekilde kapanış sağlanmaz ise openbite gibi durumların oluşma ihtimali vardır.

Ağrı ödem

- **Dudak kısalması:** Çok aşağı seviyeden yapılan insizyonların sonucu olarak karşımıza çıkabilir.

Nazal entübasyon tüpünün delinmesi

- **Amfizem:** Özellikle yanak içerisinde subkutanöz amfizem oluşma durumu görülebilir sıcak uygulama antibiotik reçete etme ve hastayı takip etmek gerekir.

Epifora

Anosmia

- **Frey sendromu:** Özellikle sagital split ramus osteotomilerinde ve vertikal ramus osteotmilerinde görülür. Nervus auriculotemporalis'in lifleri hasar görür ve parasempatik lif rejenerasyonu meydan gelir. Ter bezleri etkilenir ve hastanın çiğnmesi sırasında yanakta terleme gözlenir. Tedavisnde botulinum toksini enjeksiyonu gerekir (Robl, Farrell & Tucker, 2014).

- **Dental yaralanmalar:** Segmental osteotomilerde daha sık görülür bu yüzden segmental osteotomi yapılabilmesi için iki diş arasında en az 3 mm messafe olmalıdır. Eğer bu mesafe yoksa ortodontik tedavi ile oluşturulabilir.

- **Tükürük bezi hasarı:** Genelde ekstraoral yaklaşımlarda parotis bezi hasar görür.

Sonuç

Ortognatik cerrahi son yıllarda popülaritesi artmış ve insanların ilgisini çekmeyi başarmış bir cerrahi tekniktir. Mandibulada yaygın olarak uygulanan bu cerrahi teknik çok sayıda çalışmaya konu olmaktadır. Özellikle mandibulanın her yöne

hareketini sağlamada başarısını ispatlamış olan sagital split ramus osteotomisi en sık kullanılan osteotomi çeşidi olmaktadır. Tekniğin bazı deazavantajıları olsa da uygulamadaki başarısından dolayı cerrahlar tarafından sıkça tercih edilmektedir. Diğer mandibular osteotomi teknikleriyle kıyaslandığında tekniğin başarısı fark yaratmaktadır. Bu yüzden mandibulda en sık uygulanan osteotomi tekniği olmaktadır. Toplumda genetik, konjenital veya sonradan kazanılan deformiteler kaynaklı ortognatik cerrahi ihtiyacı artmaktadır. Hal böyle olunca başarılı ve uygulama kolaylığı olan cerrahi teknikler ön plana çıkmaktadır. Mandibular ortognatik cerrahi için sagital split ramus osteotomisi bahsettiğimiz avantajlarıyla ön plana çıkmaktadır.

Kaynakça

Apaydın, A. (1992). Ortognatik Cerrahinin Temelleri (Harrıs M, Reynolds IR. Fundamentals of Orthognathic Surgery) Çeviri Nobel Kitap Evi, İstanbul.

Aziz, S.R., & Simon, P. (2004). Hullihen and the origin of orthognathic surgery. *J Oral Maxillofac Surg*, 62: 1303-1307.

Caldwell, J.B., & Letterman, G.S. (1954). Vertical osteotomy in the mandibular rami for correction of prognathism. *J. Oral Surg.,* 12: 185-202.

Caldwell, J.B., Hayward, J.R., & Lister, R.L. (1968). Correction of mandibular retrognathia by vertical L osteotomy: a new technic. *J Oral Surg*, 26(4): p. 259-64.

Chaushu, G., Blinder, D., Taicher, S., & Chaushu, S. (2001). The effect of precise reattachment of the mentalis muscle on the soft tissue response to genioplasti. *J Oral Maxillofac Surg.,* 59(5): 510-516.

Chow, L.K., Singh, B., Chiu, W.K., & Samman, N. (2007). Prevalence of postoperative complications after orthognathic surgery: A 15-year review. *J Oral Maxillofac Surg*, 65: 984.

Fujimura, K., Segami, N., Sato, J., Kanayama, K., Nishimura, M., & Demura, N. (2004). Advantages of intraoral verticosagittal ramus osteotomy in skeletofacial deformity patients with temporomandibular joint disorders. *J Oral Maxillofac Surg,* 62: 1246-1252.

Frost DE. (1981). Orthognatic surgical techiniques. Editor: Ward Booth P, Schendel SA, Hausamen JE. Maxillofacial surgery vol.2 2. Baskı Edinburg, Churchill livingstone.

Ghali, G.E., & Sikes J.W. (2000). Intraoral Veritcal Ramus Osteotomy as the Preferred Treatment for Mandibular Prognathism. *J Oral Maxillofac Surg*, (58): p. 313-5.7

Hausamen, J,E. (2001). The scientific development of maxillofacial surgery in the 20th century and an outlook into the future. *Journal of Cranio-maxillofacial Surgery*, 29(1): 2-21.

Hayes, P. (1973). Correction of retrognathia by modified C osteotomy of the ramus and sagittal osteotomy of the mandibular body. *J. Oral Surg.,* 31: 682-686.

Illo, J.E., & Stella, J.P. (2005). The push osteotome: An alternative technique to preserve periodontal health in segmental Le Fort osteotomies: Technique and retrospective view. *J. Oral Maxillofac. Surg.,* 63: 275-278.

Larsen, M.K. (2017). Indications for Orthognathic Surgery-A Review. *Journal Oral Health Dent Manag.,* 16(2):1-13.

Marchetti, C., Bianchi, A., Muyldermans, L., Di Martino, M., Lancellotti, L., & Sarti, A. (2011). Validation of new soft tissue software in orthognathic surgery planning. *Int J Oral Maxillofac Surg*, 40: 26-32.

Moloney, F., & Worthington, P. (1981) The origin of the Le Fort I maxillary osteotomy: Cheever's operation. *J Oral Surg*, 39: 731-734.

Norholt, S.E., & Pedersen, T. (2004). Le Fort I miniplate osteosynthesis: A randomized prospective study comparing resorbable PLLA/PGA with titanium. *J. Oral Maxillofac. Surg*., 33: 245-252.

Robl, M.T., Farrell, B.B., & Tucker, M.R. (2014). Complications in Orthognatic Surgery a Report of 1000 Cases. *Oral Maxillofacial Surg Clin N Am.,* 26: 599–609.

Stoelinga, P.J.W. (1998). Orthognatic surgery: Mandible, segmental surgery of the jaws, Ed.s: Langdon JD, Patel MF. Operative maxillofacial surgery, London, Chapman and Hall medical.

Strauss, R.A., & Abubaker, A.O. (2000). Genioplasty: a case for advancement osteotomy. *J Oral Maxillofac Surg,* 58(7): 783-787.

Turvey, T.A. (1981). Simultaneous mobilization of the maxilla and mandible: Surgical technique and results. *J. Oral Maxillofac. Surg*, 40: 96-99.

Ueki, K., Marukawa, K., Shimada, M., Alam, S., Nakagawa, K., & Yamamoto, E. (2006). The prevention of periodontal bone loss at the ostetomy site after anterior segmental and dento-osseos osteotomy. *J Oral Maxillofac Surg*, 64: 1526-1531.

Ülker Ö. (2017) Ortognatik cerrahi ameliyatı geçiren hastalarda gelişen komplikasyonların geriye dönük değerlendirilmesi. Erciyes Üniversitesi Sağlık Bilimleri Enstitüsü Ağız Diş ve Çene Cerrahisi ABD. Uzmanlık Tezi. Kayseri

Westermark, A., Bystedt, H., & Von, L. (1998). Inferior alveolar nerve function after mandibular osteotomies. *British Journal of Oral and Maxillofacial Surgery*, 36(6):425-428.

Wolford, L.M. (2000). The sagittal split ramus osteotomy as the preferred treatment for mandibular prognatism. *J Oral Maxillofacial Surg.,* 58: 310-312.

Wolford, L.M., & Fields, R.T. (2000). Diagnosis and treatment planning for orthognathic surgery. In: Fonseca RJ, Betts NJ, Turvey TA, Eds. Oral and Maxillofacial Surgery, Vol. 2, Philadelphia: Saunders; 24-55.

Wolford, L.M., Reiche–Fischel, O., & Mehra, P. (2003). Changes in temporomandibular joint dysfunction after orthognathic surgery. *J Oral Maxillofac Surg*, 61: 655 – 660.

Wolford, L.M., & Stevao, E.L.L. (2004). A modified leverage technique to simplify the LeFort 1 downfracture. *J Oral Maxillofac Surg,* 62: 112-114.

Wyatt, W.M. (1997). Sagittal ramus split osteotomy: Literature review and suggested modification of technique. *Br J Oral Maxillofac Surg.*, 35(2): 137–141.

BÖLÜM II

Çenelerin Malign Epitelyal Tümörleri: Olgu Sunumu

Elif AKSU CANKAN
Kübra TÖRENEK AĞIRMAN
Fatma ÇAĞLAYAN

1. GİRİŞ

Tümörler; normal dokudan daha fazla ve organize olmadan büyüyen, uyaran ortadan kalksa bile büyümeye devam eden anormal doku kitleleridir. Primer kemik tümörleri ilgili kemik yapıyı oluşturan kemiksel dokusu, kıkırdak, fibröz, hematopoetik veya kemik iliği dokusundan köken alan tümörlerden meydana gelirken; sekonder tümörler ise uzak bölgelerdeki primer malignitelerin metastazları, komşu dokulardaki kanserlerin lokal invazyonu veya önceden mevcut benign kemik lezyonlarının malign transformasyonu sonucu gelişirler.[1] Çenelerde izlenen malign kemik tümörleri orijin aldıkları dokuya göre; epitelyal tümörler, mezenkimal tümörler, hematopoetik sistem tümörleri, vasküler doku tümörleri ve metaztatik tümörler olarak beş kategoriye ayrılırlar. [2,3]

Epitelyal kemik tümörleri ise; primer intraosseöz skuamaöz hücreli karsinom, kistlerden orjin alan skuamöz hücreli karsinom, maksiller sinüsten orjin alan skuamöz hücreli karsinom, ameloblastik karsinom ve intraosseöz mukoepidermoid karsinomdur.[2,3] Çenelerin primer malign epitelyal tümörleri, çenelerin alveolar segmentindeki odontojenik epitel kalıntılarından ya da bir ameloblastomun veya diğer iyi huylu odontojenik tümörün transformasyonu veya dejenerasyonundan kaynaklanır.[4] En sık yaşamın beşinci ile yedinci dekatta görülür. Çene bölgesinde ağrılı şişlik ile ortaya çıkabilir; ancak bazı hastalarda asemptomatiktir ve radyografi ile tesadüfen tespit edilir.[5] Radyografide genellikle sınırları belirgin olmayan, düzensiz kenarlara sahip osteolitik bir görünüm sergiler.[6] Tedavi olarak geniş lokal rezeksiyon ve enblok eksizyon veya radikal rezeksiyon önerilir.[5] Genel olarak, hastaların %50'sinde servikal lenf nodlarında metastaza neden olur; bu durumda cerrahi tedaviye olarak radyaterapi ve kemoterapi de uygulanabilir.[6] Bu çalışmada mandibulasında malign epitelyal tümörü olan olgunun sunumu amaçlanmaktadır.

2. OLGU SUNUMU

78 yaşındaki kadın hasta sol yanağındaki şişlik ve ağrı şikayetiyle Atatürk Üniversitesi Diş Hekimliği Fakültesi, Ağız, Diş ve Çene Radyolojisi Kliniği'ne başvurdu. İlk olarak hastanın anamnezi alındı. Anamnezinde sol alt çenesinde bir yıla yakın ağrı hissettiği, son iki aydır ağrıya ilave olarak preaurikular bölgede geçmeyen şişliği olduğunu belirtti. Hastanın sistemik olarak hipertansiyon, diabet, guatr, osteopöröz ve böbrek yetmezliği rahatsızlıkları olduğu öğrenildi. Ardından, hastanın klinik muayenesi yapıldı. Yapılan klinik muayenede sol ramus bölgesinde yüzde asimetriye ve palpasyonda ağrıya neden olan ekstraoral şişlik

ile sol submandibular bölgede palpasyonda sert ve ağrısız lenf nodu olduğu tespit edildi. İntraoral muayenede ise mukozanın genel olarak normal olduğu görülürken sol retromolar bölgede, alveol kret tepesinde lokal kızarıklık izlendi. Hastanın alınan panoramik görüntüsünde, sol ramus bölgesinde sınırları düzensiz mikst lezyon alanı izlendi. Yapılan klinik muayene sonrası malignite şüphesi ile detaylı inceleme için ileri görüntüleme yöntemlerinden Konik Işınlı Bilgisayarlı Tomografi'ye (KIBT) ve Ultrasonografi'ye (US) başvuruldu. KIBT'e sol mandibular korpus, ramus ve koronoid proçesi içene alan, mandibular kemikte ekspansiyon ve periost reaksiyonu oluşturan, medialde farinks lateral duvarına kadar uzanan, sol maksiller sinüs duvarında yıkılım meydana getiren, sınırları düzensiz, mikst görünümlü, lezyon alanı tespit edildi. US incelemesinde ise sol submandibular bölgede ve anterior servikal üçgende kan akımında artış meydana gelen ve ekojen hilusu izlenmeyen multiple lenf nodları ile sol mandibular bölgede kortikal kemikte bozulma ve ekspansiyona neden olan, kalsifik odaklar içeren solid lezyon alanı izlendi. Hastaya yapılan klinik ve radyolojik incelemelerin ardından osteosarkom ön tanısı konularak fakültenin Ağız, Diş ve Çene Cerrahisi Anabilim Dalı'na yönlendirildi. Cerrahi kliniğinde alveol kret tepesindeki kızarık mukozadan ve sol ramus bölgesinden iki ayrı biyopsi materyali alındı. Yapılan patolojik incelenme sonucunda mukozada iltihabi hücre infiltrasyonu izlenmiş olup malignite tespit edilemedi. Kemikten alınan biyopsi materyalinin malign epitelyal tümörle uyumlu olduğu görüldü. Hasta yakınlarına gerekli bilgilendirme yapılıp Atatürk Üniversitesi, Araştırma Hastanesi'ne yönlendrildi.

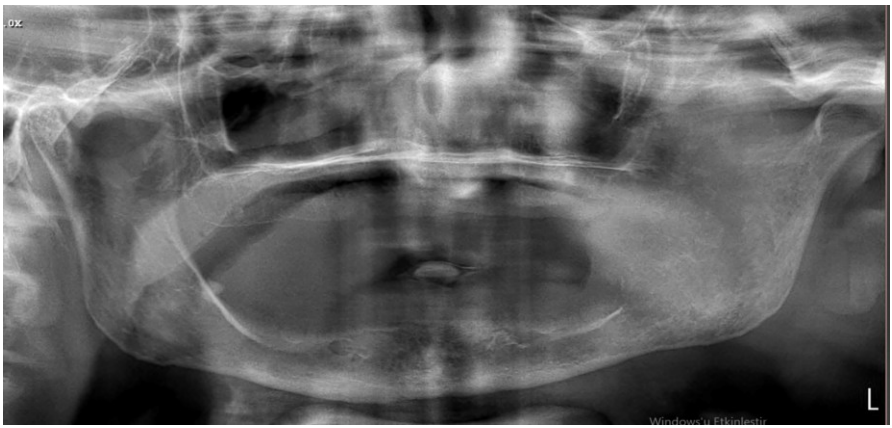

Resim 1. Hastanın sol mandibular ramus bölgesinde yer alan tümörün panoramik görüntüsü

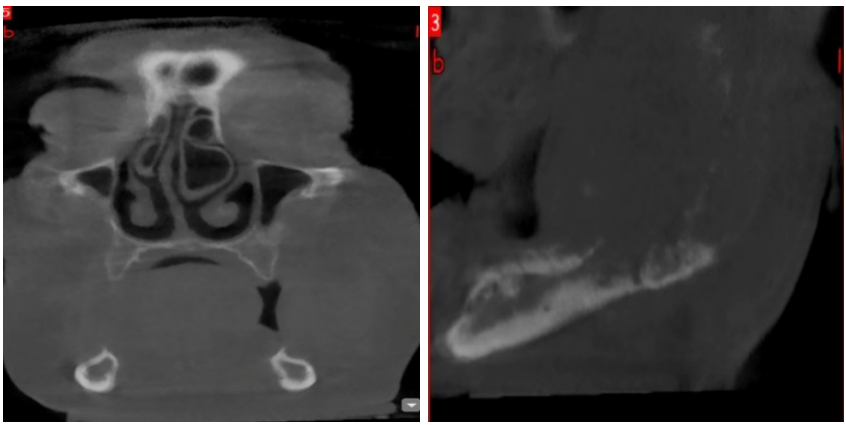

Resim 2. Hastanın KIBT ile alınmış sagital ve koronal görüntüleri.

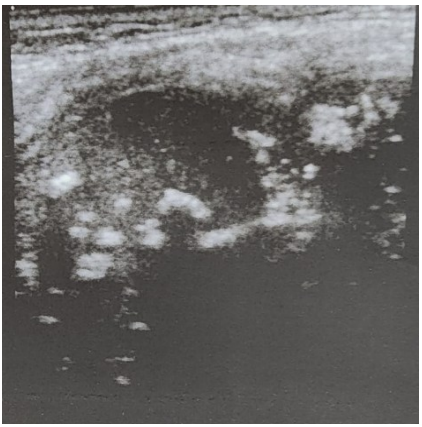

Resim 3. Tümörün Us görüntüsü

Resim 4. Sol submandibular bölgedeki lenf nodları

3. TARTIŞMA

Malign epitelyal tümörler, daha çok mandibular korpusun posteriorunda bulunurlar.[8] Her yaşta ortaya çıkabilmelerine rağmen, en sık yaşamın beşinci dekatında görülürler.[8] Yerine ve büyüklüğüne göre ağrı, şişlik, parestezi gibi duyusal bozukluklar ve dişlerde meydana gelen bozukluklar gibi semptomlar gösterirler.[5] Yavaş büyüyen tümörler genellikle düzenli sınırlara sahipken, hızla

genişleyen lezyonlar tipik olarak infiltratif tipte yıkımla düzensiz sınırlar gösterirler.[9] Olgumuz 8. dekatta yer almaktadır ve sol alt çenesinde ağrıyı takiben şişlik semptomları oluşmuştur. Klinik muayenesinde palpe edilen sert, hareketsiz lenf nodu varlığı bize lezyonun malign olabileceğini düşündürmüştür. Alınan panoramik ve KIBT görüntülerinde literatürün aksine radyolüsent değil mikst görünüm sergilemiştir. Daha önce çekilmiş panaromik görüntüleriyle kıyaslamalı değerlendirmesinde oldukça hızlı büyüdüğü görülmektedir. Kenarları takip edilemeyen, düzensiz sınırlı ve infiltratif tipte yayılım sergileyen bu lezyon alanını çevreleyen mukozal dokuda patolojik olarak tümöral bir bulguya ratlanmamıştır. Hastadan alınan anamneze ilave olarak daha önce farklı vücut bölgelerinden değişik amaçlarla alınan bilgisayarlı tomografi ve manyetik rezonans görüntüleme teknikleri ile elde edilmiş verileri incelendiğinde, herhangi bir tümör varlığı tespit edilememiştir. Bu bilgiler bize lezyonun primer olarak mandibular kemikte oluştuğunu göstermektedir.

Sonuç olarak bu makale baş boyun bölgesinde oluşan malign tümörlerin tanısında gerek klinik muayenenin gerekse radyolojik incelemelerin katkısını ve bu lezyonların tanısında ilk başvurulabilecek kişiler olarak diş hekimlerinin bilgi birikiminin önemini vurgulamaktadır.

KAYNAKÇA

1.AÇIKGÖZ, A. and C. UZUN, *Çene Kemiklerinde İzlenen Malign Lezyonlar.* Turkiye Klinikleri Oral and Maxillofacial Radiology-Special Topics, 2015. **1**(2): p. 1-9.

2. Soyupek F, Kocaoğlu S, Yorgancıoğlu ZR. *Kemik tümörleri.* Fiziksel Tıp 2001;4(2-3):149-56

3.White SC, Pharoah MJ. *Malignant diseases. In: Oral radiology principles and interpretation*. 7th ed. St. Louis, Missouri: Elsevier, Mosby; 2014. p.427- 51.

4.Goldenberg, D., Sciubba, J., Koch, W., & Tufano, R. P. (2004). Malignant odontogenic tumors: a 22-year experience. *The Laryngoscope*, *114*(10), 1770-1774.

5.McDonald, N. A., Montagne, W., Shah, S., Goldman, J. J., & Bigcas, J. L. (2024). Diagnosis and Prognostic Implications of Primary Intraosseous Carcinoma: A Case Report and Literature Review. *Cureus*, *16*(9), e69155.

6.Abdelkarim, A. Z., Elzayat, A. M., Syed, A. Z., & Lozanoff, S. (2019). Delayed diagnosis of a primary intraosseous squamous cell carcinoma: A case report. *Imaging science in dentistry*, *49*(1), 71-77.

1.AÇIKGÖZ, A. and C. UZUN, *Çene Kemiklerinde İzlenen Malign Lezyonlar.* Turkiye Klinikleri Oral and Maxillofacial Radiology-Special Topics, 2015. **1**(2): p. 1-9.

7. Tamgadge, S., Tamgadge, A., Modak, N., & Bhalerao, S. (2013). Primary intraosseous squamous cell carcinoma arising from

an odontogenic keratocyst: a case report and literature review. *Ecancermedicalscience*, *7*, 316.

8.Bodner, L., Manor, E., Shear, M., & Van der Waal, I. (2011). Primary intraosseous squamous cell carcinoma arising in an odontogenic cyst–a clinicopathologic analysis of 116 reported cases. *Journal of oral pathology & medicine*, *40*(10), 733-738.

9.Nandimath, K., Naikmasur, V. G., & Babshet, M. (2011). Primary intraosseous carcinoma of mandible: a case report. *Dental research journal*, *8*(2), 102–107.

BÖLÜM III

Maksillo Fasiyal Cerrahide Kullanılan Gelişmiş Dijital Görüntüleme Yöntemleri

Ersin ÖZDEN

1.Giriş

Radyografik görüntüleme teknolojileri, 20. yüzyılın ortalarından itibaren tıbbi teşhislerde önemli bir yer edinmiştir (Tuncel, 1998). Bilgisayar teknolojilerindeki ilerlemeler sayesinde, diş hekimliğinde de analog film tabanlı sistemlerden dijital görüntüleme sistemlerine geçiş yaşanmıştır (H. G. Gröndahl & ark., 1982).

Dijital radyografi, X-ışınlarının enerjisini elektrik sinyallerine dönüştüren özel dedektörler sayesinde elde edilen görüntülerin dijital ortamda işlenmesini sağlayan bir görüntüleme yöntemidir. Bu yöntem, diş hastalıklarının teşhis ve tedavisinde dişler ve çevre dokular hakkında detaylı bilgi edinmek amacıyla kullanılır (Yeler Yalçın, Taşveren Kambek & Kaynar, 2006).

Dijital radyografi; lezyon ve hastalıkların teşhisi ile beraber komşu dokuların incelenmesinde, olası hastalıkların tespitinde veya sınıflandırılmasında, dental işlemlerden önce ve işlem esnasında bilgi edinmede (dental implantların cerrahi olarak uygun bölgelere yerleştirilmesi, kanal tedavi enstrümantasyonu v.b), büyüme ve gelişmenin değerlendirilmesinde, çürükteki sekonder farklıların periodontal hastalıkların veya travma sonucu meydana gelen patolojilerin görüntülenmesinde, hastanın belli zamanlardaki durumunun değerlendirilip belgelenmesinde kullanılmaktadır(S. C. White & Pharoah, 2000).

2. Dijital Radyografi

Radyo-vizyografi (RVG) olarak bilinen ilk dijital görüntüleme sistemi, 1984 yılında hayatımıza girmiştir. Geleneksel röntgen filmlerinde, net bir görüntü elde etmek için yüksek dozda radyasyona ihtiyaç duyulurdu. Ancak dijital görüntüleme teknolojisiyle birlikte, çok daha hassas olan sensörler sayesinde hastaların maruz kaldığı radyasyon miktarı önemli ölçüde azaltılmıştır (Horarlı, Akgül & Dağıstan, 2006).

Radyolojide yaşanan en büyük gelişimlerden biri, analog filmlerin yerini dijital görüntüleme sistemlerinin almasıyla gerçekleşti. Bu gelişmenin hekimlere hemen görüntü ulaştırma imkanı, daha keskin ve net görüntü kalitesi, gereksiz tekrar çekimlerin azalması, daha iyi kontrast ayarlamaları, geniş dinamik aralık, kolay arşivleme ve veri paylaşımı gibi avantajları sayılabilir. Bu gelişmeler, hem tanı koyma süreçlerini hızlandırmakta hem de daha doğru teşhisler konulmasına olanak tanımaktadır (Jayachandan, 2017).

Konvansiyonel sistemlerde görüntü oluşumu, ışığın bir film üzerinde kimyasal bir reaksiyon oluşturmasıyla gerçekleşir. Dijital sistemlerde ise görüntü oluşumu, ışık sinyallerinin bir görüntü algılayıcısı (sensör) tarafından elektriksel sinyallere dönüştürülmesi ve bu sinyallerin dijital bir formata çevrilmesiyle gerçekleşir. Elde edilen bu dijital görüntü, piksel adı verilen küçük noktaların bir araya gelmesiyle oluşur. Her pikselin rengi ve parlaklığı, bir sayısal değerle ifade edilir. Dijital yollarla elde edilen görüntülere "imaj" denir (Harorlı, 2014).

3. Bilgisayarlı Tomografi (Computed Tomography: CT)

X ışınlarının keşfinden bu yana radyolojide yaşanan en büyük devrim şüphesiz bilgisayarlı tomografi (BT) olmuştur. 1972 yılında Godfrey Hounsfield tarafından geliştirilen BT, tıbbi görüntüleme alanında çığır açarak daha önce mümkün olmayan detayda görüntüleme imkanı sunmuştur (S. White & Pharoah, 2004).

Bilgisayarlı tomografi (BT) görüntüler, bir X-ışını tüpü ve dedektörün hasta etrafında 360 derecelik bir açıyla dönerken elde edilen projeksiyon verilerinin, matematiksel filtreleme ve geri projeksiyon gibi algoritmalarla yeniden yapılandırılmasıyla oluşturulur. Bu süreçte, farklı yoğunluktaki dokulardan geçen X-ışınlarının zayıflama miktarları ölçülerek, vücut içindeki yapıların kesitsel görüntüleri elde edilir (Mankovich & ark., 1994).

Bilgisayarlı Tomografi (BT) tekniğinde, incelenen bölgeden alınan kesitler sayesinde dokuların birbirleri üzerine süperpozisyon sorunu ortadan kalkar. Genellikle aksiyal düzlemde elde edilen bu farklı düzlemlere dönüştürülerek multiplanar rekonstrüksiyon (MPR) imkanı sunar. Böylece, birbirini takip eden taramalar sonucu elde edilen ham veri kümesi, bilgisayar ortamında saklanır ve

istenilen herhangi bir anatomik düzlemde kesitsel görüntü elde edilmesine olanak tanır. Üç boyutlu BT'nin ilk uygulamaları, intervertebral disk hernisi ve spinal stenozis şüphesi olan hastalar üzerinde olmuştur (Horarlı, Akgül & Dağıstan, 2006).

3.1. BT'nin Avantajları

- Dokuların aksiyel kesitlerini veren bir yöntemdir.
- İncelenen bölgenin anatomik yapılarını kesitsel olarak, süperpozisyon olmadan görüntüleyerek detaylı bir inceleme sağlar.
- Yumuşak doku görüntüsü izlenebilir.
- Klasik tomografiye nispeten görüntüler daha nettir.
- Lezyonların histolojik yapısı hakkında bilgi verir. Lezyonun sıvı, solid (katı) veya vasküler (damarsal) olup olmadığı, hücresel bileşenleri ve doku yoğunluğu gibi histopatolojik özellikler hakkında çıkarımlar yapılmasını sağlar.
- Kemiğin hacmi ve yüksekliğine dair net bilgi verir.
- Farklı dokuların radyografik yoğunluklarını (densitesi) değiştirerek kontrast çözünürlüğünü optimize etme imkanı sunar. Bu sayede, sert ve yumuşak dokular arasındaki kontrast farklılıkları belirginleştirilerek, anatomik yapılar daha net bir şekilde görüntülenir
- İncelenecek olan bölge ekranda büyütülebilir.
- Bilgisayarlı tomografi (BT) verileri, multiplanar rekonstrüksiyon (MPR) adı verilen bir yöntemle farklı

anatomik düzlemlerde (sagittal, koronal, oblik) görüntülenebilir.

3.2. BT'nin Dezavantajları

- Maliyetinin fazla olması.
- İncelenen kesit bölgesi haricindeki alanlarda varolan lezyonların tespit edilememesi.
- Metal içeren restorasyonlar, protezler ve implantlar gibi doku dışı maddelerin artefakt oluşturması.
- Çoklu kesitli görüntüleme nedeniyle yüksek dozda iyonlaştırıcı radyasyona maruz kalma riski bulunmaktadır (Horarlı, Akgül & Dağıstan, 2006).

3.3. Bilgisayarlı Tomografinin Oral ve Maksillofasiyal Cerrahide Kullanımı

Dental BT, çene kemiği lezyonlarının (tümör, kist, inflamatuvar lezyonlar ve kırıklar gibi) morfolojik karakterizasyonu ve çevre dokularla ilişkilerinin değerlendirilmesinde altın standart olarak kabul edilir. Elde edilen yüksek çözünürlüklü üç boyutlu görüntüler sayesinde lezyonun histolojik yapısı hakkında güçlü ipuçları elde edilebilir. Ayrıca, lezyonun kemik matriksi ile etkileşimi, sinir ve diş köklerine olan komşuluğu gibi cerrahi planlama için kritik öneme sahip bilgiler de bu sayede elde edilir (Harnsberger & Hudgins, 2008).

Gömülü üçüncü molarlar (yirmi yaş dişleri), gömülü kaninler ve mesiodens gibi diş anomalilerinin değerlendirilmesinde bilgisayarlı tomografi (BT) altın standarttır. Bu görüntüleme yöntemi, özellikle inferior alveolar kanal ile üçüncü molarlar ve nazopalatin kanal ile mesiodens arasındaki anatomik ilişki gibi kritik

bölgelerin detaylı olarak incelenmesini sağlar. BT sayesinde, cerrahi planlama öncesinde lezyonun boyutları, konumu, çevre dokularla ilişkisi ve potansiyel komplikasyon riskleri net bir şekilde belirlenir. Böylece, daha güvenli ve başarılı cerrahi işlemler gerçekleştirilmesi mümkün olur (Ludlow & ark., 2006).

Bilgisayarlı tomografi (BT), maksillofasiyal bölgedeki patolojilerin, özellikle tükürük bezi hastalıkları ve temporomandibular eklem (TME) disfonksiyonlarının değerlendirilmesinde önemli bir yere sahiptir (Maeda, Katsumata & Ariji, 2006). BT'nin yüksek kontrast çözünürlüğü sayesinde, tükürük bezlerinin parenkimal yapısı, kanalları ve çevre dokular arasındaki ilişkiler net bir şekilde görüntülenir (Mischkowski & ark., 2007). TME incelemelerinde ise BT, eklem başı, eklem çukuru ve kondil disk gibi yapıların kemik ve yumuşak doku komponentlerinin detaylı değerlendirilmesini sağlar. Özellikle TME ankilozunda, eklem hareketlerinin kısıtlı olduğu durumlarda, BT ile iki eklem komponentinin füzyon derecesi ve eklem boşluğundaki patolojik değişiklikler net bir şekilde ortaya konur (Sießegger & ark., 2001).

Bilgisayarlı tomografi (BT), maksillofasiyal bölgedeki konjenital ve travmatik etiyolojili deformitelerin teşhisinde ve tedavisinde önemli bir rol oynar. Özellikle zigomatik kompleks kırıklarında açık redüksiyon cerrahisi sonrası, iyileşmenin değerlendirilmesi ve komplikasyonların erken teşhisi için BT sıklıkla tercih edilir. Ayrıca, implant cerrahisi öncesinde, çene kemiğinin yoğunluğu, kalınlığı ve üç boyutlu anatomisi gibi parametrelerin detaylı olarak incelenmesi için BT altın standarttır. Bu sayede, implantların osteointegrasyon süreci takip edilebilir ve olası komplikasyonlar önceden tahmin edilebilir (Ewers & ark., 2005).

Ortognatik cerrahi gerektiren fasiyel asimetrik bozukluluklarda operasyon öncesinde postero-anterior sefalometri sayesinde fasiyel asimetri varlığı ve asimetrinin derecesi ölçülebilir (Hwang & ark., 2007).

Artan görüntüleme talebi ve radyasyonun potansiyel biyolojik etkileri göz önünde bulundurularak, radyoloji alanındaki araştırmacılar ve hekimler, daha düşük radyasyon dozu ile yüksek kaliteli görüntüler elde edebilen yeni nesil bilgisayarlı tomografi (BT) sistemlerinin geliştirilmesine odaklanmışlardır (Mischkowski & ark., 2007).

4. Cone Beam Bilgisayarlı Tomografi-CBCT (Dijital Volumetrik Tomografi-DVT)

Kraniyofasiyal CBCT'ler, geleneksel bilgisayarlı tomografi (BT) taramalarının bazı sınırlamalarını aşmak amacıyla geliştirilmiş özel bir görüntüleme yöntemidir. Bu teknoloji, diş hekimliği alanında ilk kez 1998 yılında NewTom QR-DVT 9000 cihazıyla (NIM s.r.l, Verona, İtalya) kullanılmaya başlanmıştır (Mozzo & ark., 1998). Bu görüntüleme sistemi sadece baş-boyun bölgesinin görüntülenmesi için kullanıldığından “Dental Volumetrik Tomografi (DVT)” tanımı bu cihazlar için daha uygun olmaktadır (Kau & ark., 2005).

CT ve CBCT arasındaki en belirgin farklılıklar görüntüleme teknolojileri ve elde edilen veri türlerinde görülmektedir. CT, yüksek enerjili bir anot jeneratörüyle çalışan ve X-ışını demetini sürekli olarak döndüren bir sistem kullanırken, CBCT daha düşük enerjili bir anot tüpüyle çalışır ve konik bir X-ışını demeti yayar. Bu farklılıklar, CT'nin tüm vücut taramalarında yaygın olarak

kullanılmasına karşın, CBCT'nin diş hekimliği gibi daha spesifik alanlarda tercih edilmesini sağlar(Mah & ark., 2003) .

DVT (Dijital Volüm Tomografi) tekniğinde, hastanın başı bir X-ışını kaynağı etrafında 360 derecelik bir dönüş yapar. Bu dönüş sırasında, koni şeklinde bir X-ışını demeti farklı açılardan hastanın içini tarar. Her bir dönüşte elde edilen projeksiyon verileri, güçlü bilgisayar algoritmaları kullanılarak üç boyutlu bir görüntüye dönüştürülür. Bu sayede, hastanın anatomik yapısı farklı kesitlerde (aksiyal, sagittal, koronal) detaylı bir şekilde incelenebilir (Sukovic, 2003).

CBCT veya DVT, özellikle dental ve maksillofasiyal alanlarda önemli bir görüntüleme tekniği olarak kullanılmaktadır. Bu yöntem oral implantoloji işlemleri öncesinde sert doku görüntülenmesinde oldukça kullanışlıdır ve cerrahi planlamayı kolaylaştırır. Geleneksel BT'ye kıyasla, CBCT'nin %3-20 oranında daha az radyasyon yaydığı da belirtilmiştir (Ziegler & ark., 2002).

Dentomaksillofasiyal bölgenin detaylı görüntülenmesini sağlayan konik kirişli bilgisayarlı tomografi (CBCT) teknolojisi, ancak X-ışını tüplerindeki maliyet düşüşü, dedektörlerin hassasiyetindeki artış ve bilgisayar işlem gücündeki önemli gelişmeler sayesinde 1990'lı yılların sonunda klinik kullanıma sunulabilmiştir (Aboudara & ark., 2003).

Konvansiyonel radyografi ve gelişmiş görüntüleme teknikleri sayesinde, stomatognat sistemin üç boyutlu anatomik yapısı detaylı bir şekilde incelenebilir. Bu sayede, dişlerin ve çene kemiklerinin normal ve patolojik durumları, gömülü dişler, periapikal lezyonlar, kistler, tümörler ve sinüs ilişkileri gibi durumlar farklı projeksiyonlarda değerlendirilir. Özellikle implant cerrahisi

öncesinde, kemik yoğunluğu ölçümü ve kortikal kemik kalınlığı değerlendirmesi gibi parametreler, tedavi planlamasında kritik öneme sahiptir. Bu yöntemler, cerrahi riskleri minimize ederek başarılı implant uygulamalarına olanak tanır. Tıbbi görüntüleme verileri, bilgisayar destekli tasarım (CAD) yazılımlarıyla bir araya getirilerek, oral ve maksilofasiyal cerrahi alanında kapsamlı bir planlama süreci oluşturulmaktadır. Bu sayede, dental implant yerleşimleri için sanal simülasyonlar yapılarak, implantların kemik içindeki ideal konumları ve yönleri belirlenebilmektedir. Ayrıca, implant giriş yolu için özel protezlerin tasarımı da bu sayede mümkün hale gelmektedir. Ortognatik cerrahi vakalarında ise, hastanın çene kemikleri üzerindeki deformasyonlar üç boyutlu olarak modellenerek, cerrahi müdahale öncesinde detaylı bir planlama gerçekleştirilmektedir. Sefalometrik analizler sayesinde ise, yüz kemiklerinin birbirlerine olan ilişkileri incelenerek, estetik ve fonksiyonel açıdan en uygun cerrahi sonuçlar elde edilmeye çalışılmaktadır. Bu süreçte, hem kemik yapılarının hem de yumuşak dokuların detaylı analizi yapılarak, cerrahi planlamanın daha gerçekçi hale getirilmesi amaçlanmaktadır (Erickson, Carus & Leggitt, 2003).

5. Dijital Subtraction Radyografi (DSR)

Standart koşullarda farklı zamanlarda elde edilmiş iki orijinal radyografik görüntü, bilgisayar destekli bir yöntemle süperpozisyon işlemine tabi tutulmaktadır. Bu sayede, görüntülerdeki arka plan kirlilikleri filtrelenerek, iki görüntü arasında zamansal olarak meydana gelen değişimler net bir şekilde belirlenmektedir. Süperpozisyon işlemi, radyolojik görüntü analizinde sıklıkla kullanılan ancak teknik zorlukları nedeniyle uzmanlık gerektiren bir yöntemdir (Harnsberger & Hudgins, 2008).

Subtraksiyon yönteminin temel prensibi, iki veya daha fazla tıbbi görüntü arasında sabit kalan yapıların dijital olarak çıkarılması ile değişen bölgelerin daha net bir şekilde görüntülenmesini sağlamaktır. Bu sayede, incelenen anatomik bölgedeki dinamik süreçler veya patolojik değişiklikler daha kolay tespit edilebilir (Hardstet & Welander, 1975). Dijital subtraksiyon analizinin temel koşulu, aynı koşullarda tekrarlanan radyografik görüntülerin elde edilmesidir. Bu yöntemin başarıyla uygulanabilmesi için, özellikle ışın kaynağının hastanın ve dedektörün konumuna göre aynı açıda olması yani ışın doğrultusunun sabit kalması büyük önem taşır. Bu amaçla genellikle iki farklı teknik kullanılır (K. Gröndahl, Gröndahl & Webber, 1983). Birinci yöntemde, bite-block ve beam-aiming aygıtları kullanılarak çene ve dişlerin sabitlenmesi sağlanırken, ışın kaynağı da belirli bir açıyla yönlendirilir. İkinci yöntemde ise, Nise ağız dışı sefalostat adı verilen bir cihazla baş sabitlenir ve ışın filmi biraz daha uzakta konumlandırılır. Bu yöntemler sayesinde elde edilen radyografik görüntüler, standart radyografilere göre çok daha hassas bir analiz imkanı sunar. Örneğin, kortikal kemik kalınlığındaki 0.12 mm gibi çok küçük değişiklikler bile DSR ile rahatlıkla tespit edilebilir. Ayrıca, periodontal hastalıklar, çürükler ve çeşitli lezyonların erken teşhisinde de DSR oldukça etkili bir araçtır (Horarlı, Akgül & Dağıstanlı, 2006).

6. Manyetik Rezonans Görüntüleme (MRG)

Manyetik Rezonans Görüntüleme (MRG), vücuttaki hidrojen atomlarının manyetik özelliklerini kullanarak elde edilen, yüksek çözünürlüklü bir görüntüleme yöntemidir. Bu teknikte, hasta güçlü bir manyetik alan içine yerleştirilerek, vücuttaki hidrojen atomlarının çekirdekleri hizalanır. Daha sonra, radyofrekans (RF) dalgaları uygulanarak bu hizalanma bozulur ve atomlar eski

durumlarına dönerken, enerji açığa çıkarır. Bu açığa çıkan enerji, özel antenler aracılığıyla algılanır ve bilgisayar ortamında işlenerek detaylı MR görüntüleri elde edilir. MRG'nin iyonize radyasyon kullanmaması, yumuşak dokuların görüntülenmesinde diğer yöntemlere göre önemli bir avantaj sağlar. Farklı dokuların hidrojen atomu yoğunlukları farklı olduğundan, MRG sayesinde bu dokular arasında yüksek kontrast elde edilebilir (Erdem & Aydın, 2006).

Manyetik rezonans görüntüleme (MR) esnasında vücuttan dikey kesitler alarak detaylı görüntüler elde edilir. Bu sırada hastadan yapması gereken tek şey hareketsiz durmaktır. MR cihazının güçlü bir mıknatıstan oluşması nedeniyle, vücudunda manyetik alandan etkilenen kalp pili, metal protez gibi implantları olan kişiler bu incelemeye alınamaz. Ayrıca, hamileliğin ilk üç ayında, mutlak bir tıbbi gereklilik olmadığı sürece MR çekimi önerilmez. MR'ın gebelik üzerindeki etkileri tam olarak bilinmemekle birlikte, bu dönemde olası riskleri göz önünde bulundurmak önemlidir. Manyetik rezonans görüntüleme (MR) süresi, incelenecek bölgeye bağlı olarak 15 ile 45 dakika arasında değişir. Görüntüleme boyunca doktor ve teknisyenler, hastanın durumunu yakından takip eder ve gerekirse iletişim kurar. Hasta, isteği halinde bir yakınıyla birlikte inceleme odasına girebilir. Karın bölgesi haricindeki tetkikler için genellikle özel bir hazırlık veya açlık gerekmez. MR görüntülerinde, farklı dokuların sinyallerinin parlaklık derecesine "sinyal yoğunluğu" adı verilir. Radyografilerdeki "radyolüsent" ve "radyoopak" kavramlarına benzer şekilde, MR'da da sırasıyla "hipointens" (daha koyu), "hiperintens" (daha parlak) ve "izointens" (ortalama) terimleri kullanılır (Horarlı, Akgül & Dağıstan, 2006).

6.1. MR’ın Diş Hekimliğinde Kullanımı

Manyetik rezonans görüntüleme (MR), diş hekimliğinde temporomandibular eklem (TME), sinüsler, burun boşluğu ve çenedeki iyi ve kötü huylu oluşumların incelenmesinde sıklıkla kullanılan bir yöntemdir. Bu yöntem sayesinde, lezyonların sınırları ve çevre dokularla olan ilişkileri detaylı bir şekilde değerlendirilir. MR'ın en önemli avantajları arasında; radyasyon içermemesi, vücuda herhangi bir müdahalede bulunulmaması, eklem diski ve konumu hakkında detaylı bilgi vermesi, hem yumuşak hem de sert dokuları aynı anda görüntüleyebilmesi, farklı düzlemde görüntüler elde edebilmesi ve dokuların yapısını detaylı bir şekilde analiz edebilmesi sayılabilir. Ayrıca, kan akımını görüntüleme özelliği sayesinde, bazı hastalıkların teşhisinde önemli ipuçları sağlar. Tüm bu özellikler sayesinde MR, diş hekimliğinde tanı koyma ve tedavi planlaması süreçlerinde oldukça değerli bir araç haline gelmiştir (Kondoh & ark., 1998)(Nebbe & ark., 1998).

MR'ın bazı dezavantajları da bulunmaktadır. Özellikle eklem diski perforasyonlarının görüntülenmesinde artrografi kadar net sonuçlar vermeyebilir. Ayrıca, kemik ve kemikteki kalsifikasyonlar MR ile tam olarak görüntülenmediği için eklemin kemik yapılarının değerlendirilmesinde BT kadar kesin sonuçlar elde edilemeyebilir. Erken dönemdeki eklem hasarları (dejeneratif lezyonlar) MR görüntülerinde bazen gizlenebilir. Bunlara ek olarak, kalp pili veya kalp kapakçığı protezi olan kişilerde MR çekimi yapılamaması ve yüksek maliyeti de diğer dezavantajlar arasında sayılabilir (Marguelles-Bonnet & ark., 1995).

"Manyetik rezonans görüntüleme (MR), temporomandibular eklem diskinin, ağız açıklığı ve kapalı konumlarda farklı

seviyelerdeki yerleşimini detaylı şekilde gösteren bir görüntüleme yöntemidir (Brooks & ark., 1997). MR, diskin normal konumundan sapmalarını ve şekil bozukluklarını hassas bir şekilde tespit edebildiği için, çene ekleminde yer değiştirme şüphesi olan hastalarda tanı koymak için sıklıkla kullanılır (Eriksson & Westesson, 1983).

7. Ultrasonografi (USG)

İtalyan zoologlar tarafından 1794 yılında keşfedilen yarasaların ekolokasyon yeteneği, ultrasonografinin (USG) temel prensiplerine ilk ışık tutmuştur. Yarasaların, 20 kHz'in üzerindeki ultrasonik frekanslardaki ses dalgalarını kullanarak çevrelerini algıladıklarının belirlenmesi, bu alandaki bilimsel çalışmaları tetiklemiştir (Rallan & Harland 2003).

Günümüzde klinik uygulamalarda kullanılan diagnostik ultrasonografi cihazları, 1-20 MHz aralığındaki yüksek frekanslı ses dalgalarını üreterek ve dokulardan yansıyan bu sinyalleri analiz ederek, iç organların ve yumuşak dokuların görüntülenmesini sağlar. Ultrasonografi cihazlarında, piezoelektrik özellikteki bir transdüser vasıtasıyla elektrik enerjisi, yüksek frekanslı mekanik titreşimlere dönüştürülür. Bu titreşimler, dokulara gönderilir ve farklı akustik impedansa sahip dokular tarafından farklı oranlarda yansıtılır, kırılır veya emilir. Yansıyan sinyaller, transdüser tarafından tekrar elektrik enerjisine dönüştürülerek, bir görüntü işleme sistemine iletilir. Bu sistem, alınan sinyallerin genlik, frekans ve faz özelliklerini analiz ederek, dokuların akustik özelliklerine göre farklı tonlarda görüntülenir. Böylece, iç organların ve yumuşak dokuların anatomik yapısı ve patolojik süreçler hakkında değerli bilgiler elde edilir. X-ışını görüntülemede, radyasyonun dokular tarafından farklı

oranlarda emilmesi ve geçmesi sonucu oluşan gölge etkisiyle görüntü elde edilir. Bu sayede, dokuların yoğunluk farklılıkları belirlenir. Ultrasonografi (USG) ise, yüksek frekanslı ses dalgalarının dokular tarafından yansıtılması ve kırınımı prensibine dayanır. Her bir dokunun akustik impedansı farklı olduğu için, ses dalgalarının doku sınırlarında yansıması ve kırınımı sonucu oluşan eko sinyalleri, bir görüntü oluşturur. Bu eko sinyallerin analiz edilmesiyle, dokuların içyapısı, boyutları ve patolojik değişiklikler hakkında bilgi edinilir. Hem X-ışını hem de USG, farklı fiziksel prensiplere dayanarak çalışsa da, her ikisi de tıbbi görüntülemede dokuların anatomik ve patolojik özelliklerinin değerlendirilmesinde önemli birer araçtır (Pekiner, 2017).

Maksillofasiyal ultrasonografi, özellikle tükürük bezlerindeki neoplazik, kistik ve inflamatuar lezyonların tanısında ve boyutlandırılmasında tercih edilen bir görüntüleme yöntemidir. Ayrıca temporomandibular eklem (TME) değerlendirmesinde yumuşak doku konturları, disk pozisyonu ve sinovial sıvı birikimi gibi parametrelerin incelenmesinde de yaygın olarak kullanılmaktadır (Evlice & Öztunç, 2013).

8. Sonuç

Diş hekimliğinde tanı süreçlerinin vazgeçilmez bir parçası olan radyografi, son yıllarda yaşanan teknolojik gelişmelerle birlikte önemli bir evrim geçirmiştir. Konvansiyonel radyografilerin yerini alan dijital radyografi sistemleri, daha yüksek çözünürlüklü görüntüler sunarak tanı ve tedavi planlamasının kalitesini artırmaktadır. Bilgisayar teknolojilerindeki ilerlemeler, dental implant uygulamalarının yaygınlaşması, temporomandibular eklem (TME) şikayetlerindeki artış ve travma değerlendirmelerindeki

ihtiyaçlar gibi faktörler, diş hekimliğinde ileri görüntüleme yöntemlerine olan talebi artırmıştır.

Bilgisayar teknolojilerindeki hızlı gelişmeler, tıbbi görüntüleme yöntemlerinde de önemli yenilikler getirmiştir. Diş hekimliği pratiğinde, özellikle dental implant uygulamalarının artması, temporomandibular eklem bozukluklarının sıklığı ve travma vakalarının artması gibi faktörler, daha detaylı ve doğru tanı koyabilmek için ileri görüntüleme yöntemlerine olan ihtiyacı artırmıştır. Bu sayede, bireylerin artan kozmetik ve fonksiyonel beklentileri daha etkin bir şekilde karşılanabilmektedir.

Kaynakça

Aboudara, C. A., D. Hatcher, I. L. Nielsen, and A. Miller. 2003. "A Three-Dimensional Evaluation of the Upper Airway in Adolescents." *Orthodontics and Craniofacial Research* 6(SUPPL1): 173–75.

Brooks, Sharon L. et al. 1997. "Imaging of the Temporomandibular Joint: A Position Paper of the American Academy of Oral and Maxillofacial Radiology." *Oral Surgery, Oral Medicine, Oral Pathology, Oral Radiology, and Endodontics* 83(5): 609–18.

Erdem, T, and KC Aydın. 2006. "Diş Hekimliğinde Kullanılan Ileri Görüntüleme Teknikleri." *Türk Diş Hekimleri Birliği Dergisi* 96: 48–52.

Erickson, M., J. M. Caruso, and L. Leggitt. 2003. "Newtom QR-DVT 9000 Imaging Used to Confirm a Clinical Diagnosis of Iatrogenic Mandibular Nerve Paresthesia." *J Calif Dent Assoc* 31(11): 843–45.

Eriksson, L., and P. L. Westesson. 1983. "Clinical and Radiological Study of Patients with Anterior Disc Displacement of the Temporomandibular Joint." *Swed Dent J* 7: 55–64.

Evlice, Burcu Keleş, and Haluk Öztunç. 2013. "Digital Radiography and Advanced Imaging Techniques in Dentistry." *Archives Medical Review Journal* 22(2): 230–38.

Ewers, R et al. 2005. "Basic Research and 12 Years of Clinical Experience in Computer- Assisted Navigation Technology : A Review." *Int. J. Oral Maxillofac. Surg.* 34: 1–8.

Gröndahl, Hans Göran, Kerstin Gröndahl, Tomohiro Okano, and Richard L. Webber. 1982. “Statistical Contrast Enhancement of Subtraction Images for Radiographic Caries Diagnosis.” *Oral Surgery, Oral Medicine, Oral Pathology* 53(2): 219–23.

Gröndahl, K., HG Gröndahl, and RL Webber. 1983. “Influence of Variation in Projection Geometry on the Detectibility of Periodontal Bone Lesions.” *J Clin Periodontol* 55: 96–102.

Hardstet, C., and U. Welander. 1975. “Photographic Subtraction I. Theory of The Subtraction Image.” *Acta Radiologica Diagnosis* 16(16): 559–64.

Harnsberger, H., and P. Hudgins. 2008. *Diagnostic Imaging. Head and Neck*. 5. Bölüm. Canada.

Harorlı, A. 2014. *Ağız Diş ve Çene Radyolojisi.* 2. Baskı. Erzurum: Nobel Tıp Kitabevleri.

Horarlı, A., H. M. Akgül, and S. Dağıstanlı. 2006. *Diş Hekimliği Radyolojisi*. 1. ed. Erzurum: Atatürk Üniversitesi Yayınları.

Horarlı, A., M. Akgül, and S. Dağıstan. 2006. *Diş Hekimliği Radyolojisi*. Erzurum: Ofset Matbacılık.

Hwang, Hyeon-Shik, Hyung-Min Kim, Ki-Heon Lee, and Hoi-Jeong Lim. 2007. “Correction of Mandibular Ramus Height with Frontal and Lateral Ramal Inclinations in Cephalograms and Its Effects on Diagnostic Accuracy of Asymmetry.” *The korean journal of orthodontics* 37(5): 319–30.

Jayachandan, S. 2017. “Digital Imaging in Dentistry: A Review.” *Contemp Clin Dent* 8: 193–94.

Kau, C. H., S. Richmond, J. M. Palomo, and M. G. Hans. 2005. "Current Products and Practice Three-Dimensional Cone Beam Computerized Tomography in Orthodontics." *Journal of Orthodontics* 32(4): 282–93.

Kondoh, T., P. L. Westesson, T. Takahashi, and K. Seto. 1998. "Prevalence of Morphological Changes in the Surfaces of the Temporomandibular Joint Disc Associated with Internal Derangement." *J Oral Maxillofac Surg* 56(3): 339–43.

Ludlow, J B, L E Davies-ludlow, S L Brooks, and W B Howerton. 2006. "Dosimetry of 3 CBCT Devices for Oral and Maxillofacial Radiology : CB Mercuray , NewTom 3G and i-CAT." (November 2005): 219–26.

Maeda, Masahito, Akitoshi Katsumata, and Yoshiko Ariji. 2006. "3D-CT Evaluation of Facial Asymmetry in Patients with Maxillofacial Deformities." *Oral Surg Oral Med Oral Pathol Oral Radiol Endod* 102(3): 382–90.

Mah, James K., Robert A. Danforth, Axel Bumann, and David Hatcher. 2003. "Radiation Absorbed in Maxillofacial Imaging with a New Dental Computed Tomography Device." *Oral Surgery, Oral Medicine, Oral Pathology, Oral Radiology, and Endodontics* 96(4): 508–13.

Mankovich, J. N. et al. 1994. "Surgical Planing Using Three Dimensional Imaging and Computer Modeling." *Otolaryngol Clin North Am* 27: 875–89.

Marguelles-Bonnet, R. E. Carpentier, P, J. P. Yung, D. Defrennes, and C. Pharaboz. 1995. "Clinical Diagnosis Compared

with Findings of Magnetic Resonance Imaging in 242 Patients with Internal Derangement of the TMJ." *J Orofac Pain* 9: 244–53.

Mischkowski, R A et al. 2007. "Intraoperative Navigation in the Maxillofacial Area Based on 3D Imaging Obtained by a Cone-Beam Device." : 687–94.

Mozzo, P. et al. 1998. "A New Volumetric CT Machine for Dental Imaging Based on the Cone-Beam Technique: Preliminary Results." *European Radiology* 8(9): 1558–64.

Nebbe, B. et al. 1998. "Interobserver Reliability in Quantitative MRI Assessment of Temporomandibular Joint Disk Status." *Oral Surgery, Oral Medicine, Oral Pathology, Oral Radiology, and Endodontics* 86(6): 746–50.

Pekiner, Namdar. 2017. *Ultrasonografi, Diş Hekimliğinde Radyolojinin Esasları*. ed. İ. Özcan. İstanbul: İstanbul Tıp Kitabevleri.

Rallan, D., and C. C. Harland. 2003. "Ultrasound in Dermatology-Basic Principles and Applications." *Journal of the American Academy of Dermatology* 28(6): 632–38.

Sießegger, Matthias et al. 2001. "Use of an Image-Guided Navigation System in Dental Implant Surgery in Anatomically Complex Operation Sites." *Journal of Cranio-Maxillofacial Surgery* 29: 276–81.

Sukovic, P. 2003. "Cone Beam Computed Tomography in Craniofacial Imaging." *Orthod Craniofac Res.* 31: 179–82.

Tuncel, E. 1998. *Klinik Radyoloji*. BURSA: Güneş Nobel Basımevi.

White, S., and M. Pharoah. 2004. *Oral Radiology*. USA: Mosby.

White, Stuart. C., and Micheal. J. Pharoah. 2000. *Oral Radiology*. 4th ed. St Louis: Mosby.

Yeler Yalçın, Defne., Sevgi. Taşveren Kambek, and Oğuz. Kaynar. 2006. "DİŞHEKİMLİĞİNDDijital GörüntülemeYöntemleri." *yAtatürk Üniversitesi Diş Hekimliği Fakültesi Dergisi* 2006(Supplement 1): 1–6.

Ziegler, C M, R Woertche, J Brief, and S Hassfeld. 2002. "Clinical Indications for Digital Volume Tomography in Oral and Maxillofacial Surgery." *Dentomaxillofacial Radiology* 31(2): 126–30.

BÖLÜM IV

Ortognatik Cerrahi Tedavilerinde Önce Cerrahi Yaklaşımı

Hasan AKPINAR[1]

1.Giriş

Tarihte ortognatik amaçlı ilk mandibular osteotomi; 1849 yılında Hullihen tarafından mandibular protrüzyonun düzeltilmesiyle uygulanmıştır. Bu ortognatik cerrahiye öncülük eden önemli bir adımdır (Hullihen 1849). Trauner ve Obwegeser 1957 yılında mandibulanın uzayın üç yönünde hareketine izin veren sagittal split ramus osteotomisini tanıtmışlardır. Bu teknik, kondilin glenoid fossadaki pozisyonunun korunmasını sağlayarak stabil cerrahi sonuçların elde edilmesine olanak tanımıştır (Trauner and Obwegeser 1957). Obwegeser 1969 yılında geride konumlanan maksillanın cerrahi olarak hareketini sağlayabilmek için gerçekleştirdiği Lefort I osteotomisinin tanımını yaparak literatüre

[1] Dr. Öğretim Üyesi, Afyonkarahisar Sağlık Bilimleri Üniversitesi Diş Hekimliği Fakültesi Ağız Diş ve Çene Cerrahisi Anabilim Dalı, hsnakpinar03@gmail.com

önemli bir katkı sunmuştur (Obwegeser 1969). Ancak bu dönemde cerrahlar ortognatik cerrahi işlemlerini gerçekleştirmek için ortodontistlerle iş birliği yapma gereksinimi duymuyordu (Aziz 2004).

O dönemde cerrahların önce cerrahi tedaviyi tercih etmelerinin çeşitli nedenleri bulunmaktadır. Bunlar arasında; ortodontik apareylerin çene parçalarını stabilize etmek için çok frajil olması, ark barların yerleştirilmesi için ameliyat öncesinde apareylerin çıkarılmasının ve sonrasında tekrar yerleştirilmesinin gerekmesi, tedavi süresinin uzunluğu, oral cerrahların ve ortodontistler arasındaki iletişim eksikliği ve asitleme ile bonding ajanlarının henüz yeterince gelişmemiş olması gibi unsurlar yer almaktadır (Gwinnett and Matsui 1967; Proffit and White 2011). Ancak zamanla, dental kompanzasyon gelişen iskeletsel maloklüzyonlarda, önce cerrahi yaklaşımın maksillomandibular kompleksin hareketlerini sınırladığı görülmüştür (Bell and Creekmore 1973).

1970'li yılların sonunda cerrahi öncesi dönemde dental kompanzasyonların düzeltilmesi, arkların hizalanması, rotasyonların ve prematür temasların giderilmesi gibi işlemler yaygınlaşmış ve ''önce ortodonti'' kavramı gelişmiştir (Huang, Hsu, and Chen 2014). Teknolojinin gelişmesiyle birlikte rijit internal fiksasyon yöntemlerinin uygulanabilirliği, bilgisayar destekli cerrahi planlamaların yapılabilmesi ve hekimler arası iletişimin kolaylaşması bu süreci desteklemiştir (Birnie, Harradine, and Barnard 1988). Ancak Nagasaka ve arkadaşlarının 2009 yılında iskeletsel sınıf III maloklüzyonu bulunan bir hastada önce cerrahi yaklaşımını uygulamalarıyla yöntem yeniden popülerlik kazanmıştır. Önce cerrahi yaklaşımının temel çıkış noktası önce

iskeletsel anomaliyi düzeltmek ardından iskeletsel anomalinin neden olduğu dental bozuklukları düzeltmektir (Nagasaka et al. 2009).

2.RAP

Harol M. Frost, 1989 yılında bölgesel hızlandırılmış fenomeni (RAP) farklı biyomekanik uyaranlara karşı dokuların verdiği yanıt olarak tanımlamıştır. Frost, RAP sayesinde kemik ve yumuşak dokudaki iyileşmelerin normalden daha hızlı gerçekleştiğini tespit etmiştir (Frost 1983). Bu mekanizmadan faydalanan Liou ve arkadaşları premolar çekimli vakalarda kanin distalizasyonu yaparken kortikotomi destekli distraksiyon uygulamışlardır. Liou ve arkadaşları çalışmalarında, kaninlerin 3 hafta gibi kısa bir sürede 6-7 mm distalize edildiğini ve oluşan yeni kemiğin 3 ay içinde olgun kemik haline geldiğini rapor etmişlerdir (E. J. Liou and Huang 1998).

RAP sayesinde ortognatik cerrahi ameliyatlarından sonra ortodontik diş hareketlerinde 4-5 ay boyunca hızlanma gözlemlenmektedir. Fischer ve arkadaşları palatinalde gömülü kaninlerin hareketinin kortikotomi destekli cerrahi desteklendiğinde tedavi süresinin %30 oranda azaldığını belirtmişlerdir (Fischer 2007). Liou ve arkadaşlarının 2011 yılında yaptıkları prospektif çalışmada, ortognatik cerrahi sonrası kemik metabolizmasındaki değişiklikler incelenmiştir. Ameliyat sonrası 3-4 ay boyunca osteoklastik aktivite artışı ve diş mobilitesinde belirgin bir yükselme saptanmış; 4. ay sonunda ise diş hareket hızının normale döndüğü gözlemlenmiştir (E. J. W. Liou et al. 2011b).

RAP sayesinde ortognatik cerrahi ameliyatlarından sonra ortodontik diş hareketlerinde 4-5 ay boyunca hızlanma gözlemlenmektedir. Bununla birlikte, RAP'ın bu 4-5 aylık etkisi,

özellikle diş çekimi gerektiren şiddetli çapraşıklıklarda, şiddetli çapraz kapanış vakalarında veya diş hareketini engelleyen kas-iskelet bozukluklarında yeterli olmayabilir. Bu tür vakalarda, ameliyat sonrası planlanan diş hareketlerinin istenilen süre içinde tamamlanması güç olabilir. Ancak uygun vakalarda, önce cerrahi yaklaşımı ile toplam tedavi süresi genellikle kısalır. Bu kısalmanın temel nedeni, ameliyat sonrası iyileşme ve diş hareketinin yönünün dental kompanzasyon ile yumuşak doku basıncının doğal yönüyle uyumlu olmasıdır. Ayrıca, RAP'ın ameliyat sonrası iyileşme ve diş hareketini desteklemesi, verimli ve etkili bir dekompansasyon sürecine katkıda bulunarak tedavi süresini olumlu yönde etkiler (Gabardo et al. 2019).

3.Önce Cerrahi Tedavilerinde Endikasyonlar /Kontraendikasyonlar

Ortognatik cerrahi tedavilerinin başlıca amaçları; maksillofasiyal yapıların normal fonksiyonel ilişkisini, estetik görünümünü ve ideal oklüzal ilişkiyi sağlamak, aynı zamanda hastaların psikososyal durumunu iyileştirmektir (Badiali et al. 2019). Cerrahi öncesi ortodontik tedavi ise dental kompanzasyonları ortadan kaldırmak, dişleri ark içinde ideal pozisyona getirmek, çapraşıklıkları gidermek ve uygun ark formunu elde etmek gibi amaçlarla uygulanır. Önce cerrahi yaklaşımı ise cerrahi öncesi hazırlığın çok fazla gerekmediği vakalarda tercih edilmektedir. Bu yöntemde cerrahlar ve ortodontistler, cerrahi sonrası oklüzyonun tahmin edilebilir olmasına, ideal oklüzyon için gerekli cerrahi hareketlerin gerçekleştirilip gerçekleştirilemeyeceğine ve kemik segmentlerinin iyileşmesinin sağlanabileceğine dikkat etmelidir. Liou ve arkadaşlarına göre önce cerrahi için uygun vakalar; çapraşıklığın az olduğu, spee eğrisinin düz veya hafif olduğu,

minimal transversal uyumsuzluğun bulunduğu ve kesici dişlerin normalden hafif prokline veya retrokline olduğu vakalardır. Bu kriterlere genellikle Sınıf III maloklüzyon vakaları uymaktadır. Dekompanzasyon gerektiğinde de önce cerrahi uygulanabilir, ancak cerrahi planlama, cerrahi sonrası ortodontik diş hareketlerini hesaba katmalıdır (E. J. W. Liou et al. 2011a). Bununla birlikte, TMJ semptomları olan, kontrol edilemeyen periodontal rahatsızlıkları bulunan ve cerrahi sonrası stabil oklüzyon sağlanamayacak hastalar önce cerrahi için uygun görülmemektedir. Özellikle spee eğrisinin ciddi şekilde derinleştiği Sınıf II division 2 vakaları, üst ikinci molarların ekstrüze olduğu vakalar, üç boyutlu dental dekompanzasyon gerektiren asimetri vakaları ve ciddi transversal uyumsuzluk nedeniyle SARPE (cerrahi destekli hızlı üst çene genişletmesi) gerektiren vakalar, genellikle konvansiyonel cerrahiyle daha iyi tedavi edilir. Bu durumun nedeni, mevcut kompanzasyonların cerrahi stabiliteyi bozarak son oklüzyonun tahmin edilmesini zorlaştırmasıdır (Hernández-Alfaro, Guijarro-Martínez, and Peiró-Guijarro 2014a).

Üst kesici bölgesinde çapraşıklık miktarı fazla olan lateral dişlerin palatinalde konumlandığı bireylerde cerrahi sonrası oklüzyon stabilitesini sağlamak zorlayıcı olabilir. İskeletsel sınıf II vakalarında keser dişlerin açıları çapraz kapanışa neden olabilmekte ve bu durum cerrahi sonrası ortodontik tedaviyi güçleştirmektedir. Yine Sınıf II iskeletsel maloklüzyona sahip hastalarda mandibulanın öne hareket ettirilmesi alışkanlığı çift kapanışa yol açabilir; ancak cerrahi öncesi ortodontik tedavi bu durumu bloke ederek stabil bir nötr oklüzyonun sağlanmasına yardımcı olabilir (Wang et al. 2021). Aynı zamanda yüz asimetrisine sahip hastalarda transversal kompanzasyonlar genellikle asimetrik şekilde gerçekleşir. Bu

hastalar önce cerrahi yaklaşımıyla tedavi edildiğinde, oklüzyonun yetersiz düzeltilmesi nedeniyle yüz asimetrisi istenilen düzeyde giderilemeyebilir (Bertin et al. 2020; J. W. Choi et al. 2015). Bu nedenle, önce cerrahi yaklaşımıyla tedavi planlanırken, yöntemin endikasyonları ve kontraendikasyonları titizlikle değerlendirilerek oklüzyon, fonksiyon ve estetik hedeflerin dengeli bir şekilde gerçekleştirilmesi amaçlanmalıdır.

4.Önce Cerrahi Yaklaşımının Avantajları ve Dezavantajları

Önce cerrahi tedavilerinin çeşitli avantaj ve dezavantajları bulunmaktadır. Bu yaklaşımın en büyük avantajlarından biri, hastaların profilindeki iyileşmelerin tedaviye başlandığı andan itibaren görülebilmesidir. Bu durum, özellikle psikolojik iyileşmeyi destekleyerek hastaların motivasyonunu artırır. Havayolu darlığı olan hastalar için, maksillomandibular ilerletme sayesinde solunum problemleri erken dönemde giderilebilir ve bu da büyük bir rahatlama sağlar (Nagasaka et al. 2009). Ameliyat sonrası diş hareketlerinin hızlanması ve tedavi süresinin kısalması, bu prosedürün diğer önemli avantajlarındandır. Literatürde, konvansiyonel cerrahi ile tedavi gören hastaların ortalama tedavi süresi 20 ay iken, önce cerrahi vakalarında bu süre ortalama 14 aya düşmektedir (Peiró-Guijarro, Guijarro-Martínez, and Hernández-Alfaro 2016).

Öte yandan, önce cerrahi yaklaşımının birtakım dezavantajları da bulunmaktadır. Geleneksel cerrahi yaklaşımlarda, ameliyat öncesinde hazırlık aşaması sırasında alt üçüncü molar dişler çekilirken, bu işlem mandibular segmentlerde oluşabilecek fraktür riskini azaltır (Y. Kim 1993). Ancak önce cerrahi yaklaşımında alt üçüncü molar dişlerinin varlığı cerrahi sırasında zorluklara neden

olabilir. Dişlerin seviyelenmesi ve hizalanması, dental dekompanzasyon, oklüzyonun oluşturulması ve ark koordinasyonunun tahmini geleneksel cerrahiye göre daha güçtür. Bu, stabilizasyonun sağlanabilmesi için cerrahın maloklüzyonlu hastalarda uygulayacağı osteotomiler ile ortodontistin ameliyat öncesinde optimal oklüzyon ve estetiği hedefleyen ayrıntılı bir planlama yapmasını zorunlu kılar (Huang, Sheng-Pin Hsu, and Chen 2014). Ayrıca, planlama süreci konvansiyonel cerrahilere göre zaman alıcıdır ve çok sayıda diş hareketi olacağından nihai oklüzyonu tahmin etmek zordur. Herhangi bir cerrahi hata meydana geldiğinde oklüzal stabilite tehlikeye girebilir ve ameliyat sonrası ortodontik tedavi zorlaşır. Oklüzal stabilitenin sağlanabilmesi için daha uzun intermaksiller fiksasyon süresi gerektiğini belirten yazarlar bulunmaktadır ve bu durum çiğneme bozukluklarına neden olabilir (Sharma, Yadav, and Tandon 2015). Ortodontistler için pasif ark tellerinin uygulanma zorluğu ve ortodontik randevuların geleneksel yaklaşıma göre daha sık ayarlanması gerekliliği, diğer önemli dezavantajlardır (Peiró-Guijarro, Guijarro-Martínez, and Hernández-Alfaro 2016).

5.Önce Cerrahi Tedavilerinde Pre-Operatif Ortodontik Protokol

Önce cerrahi tedavilerde ortodontik hazırlık, geleneksel ortognatik cerrahi tedavilere kıyasla daha kısa sürer. Bu farkın temel nedeni, precerrahi ortodontik hazırlığın hasta üzerinde uygulanması yerine ağız dışında simüle edilerek sanal bir oklüzyon oluşturulmasıdır. Buna karşın, geleneksel çene cerrahisinde precerrahi hazırlık aşamasında mevcut kompanzasyonun dekompanzasyonu sağlanır. Bu süreçte, arkların transversal koordinasyonu, dişlerin seviyelenmesi ve hizalanması yapılır ve

prematür temasların önlenmesi için ortodontik hazırlık uygulanır. Ancak, önce cerrahi tedavilerinde diş hareketleri ameliyat sonrasına bırakılır (J. H. Park, Papademetriou, and Kwon 2016).

Ameliyat sonrası intermaksiller fiksasyon için gerekli olan cerrahi hookların yerleştirilebilmesi için braketleme ve pasif ark teli uygulanması gerekmektedir. Bununla birlikte, bazı yazarlar ark teli bükümünün zorluklarına dikkat çekmiş ve yalnızca braketlemenin yeterli olabileceğini ya da braketleme olmaksızın ark telinin doğrudan dişlere yapıştırılabileceğini ifade etmişlerdir (J. W. Choi et al. 2015). Cerrahi öncesi ortodontik hazırlık aşamasında, braketlenen dişlerde minimal hareketler olsa bile cerrahi splintin uyumsuzluğu meydana gelebilir. Bu gibi durumlarda, diş hareketlerine uyum sağlayacak şekilde splintte aşındırmalar yapılması gerekebilir. Ancak, diş hareketlerinin geri dönüşü olmayan bir uyumsuzluğa neden olması durumunda splint yapımının tekrarlanması zorunlu hale gelir. Splint uyumsuzluğunun bir başka yaygın nedeni de baskı materyalinin düşük kalitesidir. Bu dezavantajları önlemek amacıyla, minividaların kullanımı artmış ve intermaksiller fiksasyon sırasında minividalardan faydalanılması bir alternatif olarak öne çıkmıştır (Hernández-Alfaro, Guijarro-Martínez, and Peiró-Guijarro 2014a).

Önce cerrahi tedavilerde, ameliyat sonrası geçici bir oklüzyon oluşturulması gereklidir. Bu geçici oklüzyon, sagittal, transversal ve vertikal boyutlarda ayarlanarak cerrahi düzeltmelere olanak tanımalıdır (J. W. Choi et al. 2015). Cerrahi splint, maksilla ve mandibula arasında en az üç nokta teması sağlamalı ve stabil, tekrarlanabilir bir oklüzyon elde edilmesine yardımcı olmalıdır. Bu şekilde dengeli bir oklüzyon elde edilebilir (K. R. Park et al. 2013). Model cerrahisi sırasında, molar ilişkinin doğru belirlenmesi ve

pozitif overbite elde edilmesine dikkat edilmelidir. Çekim gereken vakaların planlaması, önce cerrahi prosedüründe konvansiyonel cerrahiye kıyasla daha zordur. Diş çekimi gerekmeyen vakalarda veya her iki çenede birinci premolar çekimi yapılması gereken durumlarda, molar ilişki Sınıf I olacak şekilde düzenlenmelidir. Ancak, premolar çekimin yalnızca bir çenede gerçekleştirilmesi durumunda, molar ilişki bu çekimin yapıldığı çeneye göre Sınıf II veya Sınıf III olarak ayarlanmalıdır (Sharma, Yadav, and Tandon 2015).

6.Ameliyat Sonrası Ortodontik Tedavi

Ortognatik cerrahi ameliyatlarından sonra uygulanan IMF (intermaksiller fiksasyon) çenelerin hareketsiz kalmasını sağlar. Önce cerrahi tedavilerinde ameliyat öncesi dental hizalama ve seviyeleme sağlanmadığından ameliyat sonrası oklüzal interferensler nedeniyle cerrahi uygulanması gerektiği hakkında bir fikir birliği bulunmamaktadır. Bazı yazarlar, önce cerrahi tedavilerinde IMF'nin kısa süreli uygulanmasını önermektedir. Bunun temel nedeni, ameliyat sonrası ortaya çıkan bölgesel hızlandırılmış fenomenden (RAP) erken dönemde faydalanarak dişlerin hızlı bir şekilde hizalanmasını ve seviyelenmesini sağlamaktır. Ayrıca, bu yöntem ilave hastanede kalış süresini azaltır ve ağız hijyenine erken dönemde başlanmasına olanak tanır (Ko et al. 2013). Hernández-Alfaro ve ark. tarafından önerilen prosedüre göre, ortodontik diş hareketlerine ameliyattan iki hafta sonra başlanması ve 2-3 haftada bir ark telinin değiştirilmesi tavsiye edilmiştir (Hernández-Alfaro, Guijarro-Martínez, and Peiró-Guijarro 2014b). Liao ve ark. mevcut ark telini değiştirmeden cerrahi sonrası hemen ortodontik tedaviye başlanmasını önermiştir (Liao et al. 2010). Ortodontik tedaviye ameliyat sonrası hemen

başlanmasının ortodontik tedavi süresini kısalttığı belirtilmiştir (Peiró-Guijarro, Guijarro-Martínez, and Hernández-Alfaro 2016). Toplam tedavi süresinin kısalmasının yanında cerrahi sonrası ortodontik tedavi süresi önce cerrahi yaklaşımında konvansiyonel cerrahiye göre daha uzun olmaktadır (Yang et al. 2017).

7.Stabilite

Ameliyat sonrası stabil bir oklüzyonun sağlanması, relapsı önlemek açısından ortognatik cerrahi vakalarında kritik bir öneme sahiptir. Ancak, önce cerrahi yaklaşımında ameliyat sonrası stabil bir oklüzyon elde edilememesi durumunda, kontrolsüz kas kuvvetleri nedeniyle relaps daha şiddetli olabilir. Bununla birlikte, önce cerrahi tedavilerde ameliyat sonrası erken dönemde görülen pozisyonel değişiklikler her zaman gerçek bir relapsla ilişkili olmayabilir (Soverina et al. 2019).

Önce cerrahi tedavilerde mandibular pozisyon, ameliyat sonrası uygulanan ortodontik tedavinin bir sonucu olarak değişiklik gösterebilir. Bu nedenle, gerçek relapsı değerlendirebilmek için uzun dönem takiplerin yapılması önerilmektedir. Literatürde, önce cerrahi yaklaşımı ile konvansiyonel yaklaşımı cerrahi stabilite açısından karşılaştıran çalışmalar bulunmaktadır. Bu çalışmalar, relapsın hem konvansiyonel cerrahi hem de önce cerrahi tedavilerde mandibulada maksillaya kıyasla daha sık görüldüğünü belirtmiştir. Mandibulanın yatay düzlemdeki relapsını inceleyen bir yıllık takip çalışmalarında, her iki yaklaşımda da relaps gözlemlenmiş ancak önce cerrahi yaklaşımında bu relapsın 0.5-1.5 mm daha fazla olduğu saptanmıştır (Ko et al. 2011; H. M. Park et al. 2015). Dikey mandibular relaps incelendiğinde ise bir yıllık takiplerde mandibulanın yukarı doğru hareket ettiği ve önce cerrahi tedavilerde

bu hareketin yaklaşık 1 mm daha fazla olduğu rapor edilmiştir (S. Choi et al. 2016; J. Y. Kim et al. 2014).

Sonuç olarak, önce cerrahi tedavilerde relaps oranı konvansiyonel cerrahiye göre istatistiksel olarak daha yüksek bulunmakla birlikte, klinik olarak bu tedavilerin öngörülebilir sonuçlar sunduğu belirtilmiştir (Soverina et al. 2019).

8.Sonuç

Önce cerrahi yaklaşımı, ortognatik cerrahi tedavilerinde belirli avantajlar sunmasına rağmen, endikasyonları, planlama süreçleri ve postoperatif stabilite açısından dikkatli bir değerlendirme gerektirir. Bu yöntem, estetik ve fonksiyonel hedeflere hızlı bir şekilde ulaşılmasını sağlarken, özellikle ameliyat sonrası bölgesel hızlandırılmış fenomen (RAP) sayesinde ortodontik diş hareketlerinin hızlanmasını desteklemektedir. Bu avantajlar, toplam tedavi süresinin kısalmasına ve hasta memnuniyetinin artmasına katkıda bulunur. Bununla birlikte, önce cerrahi tedavilerde, konvansiyonel cerrahi yaklaşıma kıyasla daha yüksek relaps oranları ve stabilizasyon sorunları gözlemlenmiştir. Mandibular hareketlerin yatay ve dikey düzlemlerde öngörülemeyen değişiklikler göstermesi, bu yaklaşımın zorluklarından biri olarak öne çıkmaktadır.

Tedavi planlaması sırasında uygun vaka seçimi, cerrahi ve ortodontik ekip arasındaki etkili iletişim ve doğru cerrahi tekniklerin uygulanması, başarılı sonuçlar elde edilmesi için kritik önem taşır. Sonuç olarak, önce cerrahi yaklaşımı, uygun vakalarda etkili bir seçenek olmakla birlikte, hasta ihtiyaçlarının ve tedavi hedeflerinin dikkatle değerlendirilmesi ve yöntemin avantajlarının yanı sıra dezavantajlarının da göz önünde bulundurulması gereklidir. Bu

doğrultuda, multidisipliner bir yaklaşım benimsenmesi tedavinin başarısını artıracaktır.

Referanslar

Aziz, Shahid R. 2004. “Simon P. Hullihen and the Origin of Orthognathic Surgery.” *Journal of Oral and Maxillofacial Surgery* 62(10): 1303–7. doi:10.1016/j.joms.2003.08.044.

Badiali, Giovanni, Enrico Costabile, Elisa Lovero, Marco Pironi, Paola Rucci, Claudio Marchetti, and Alberto Bianchi. 2019. “Virtual Orthodontic Surgical Planning to Improve the Accuracy of the Surgery-First Approach: A Prospective Evaluation.” *Journal of oral and maxillofacial surgery : official journal of the American Association of Oral and Maxillofacial Surgeons* 77(10): 2104–15. doi:10.1016/J.JOMS.2019.04.017.

Bell, William H., and Thomas D. Creekmore. 1973. “Surgical-Orthodontic Correction of Mandibular Prognathism.” *American Journal of Orthodontics* 63(3): 256–70. doi:10.1016/0002-9416(73)90351-5.

Bertin, Hélios, Fanny Laure Merlet, Roman Hossein Khonsari, Jean Delaire, Pierre Corre, and Jacques Mercier. 2020. “Dental and Maxillofacial Features of Condylo-Mandibular Dysplasia: A Case Series of 21 Patients.” *Journal of Cranio-Maxillofacial Surgery* 48(10): 956–61. doi:10.1016/J.JCMS.2020.07.007.

Birnie, D. J., N. W. T. Harradine, and D. Barnard. 1988. “Computerised Planning of Orthognathic Surgery.” *Microcomputers in Medicine*: 147–72. doi:10.1007/978-1-4471-1613-4_9.

Choi, Jong Woo, Jang Yeol Lee, Sung Joon Yang, and Kyung Suk Koh. 2015. “The Reliability of a Surgery-First Orthognathic Approach without Presurgical Orthodontic Treatment for Skeletal

Class III Dentofacial Deformity." *Annals of Plastic Surgery* 74(3): 333–41. doi:10.1097/SAP.0B013E318295DCCE.

Choi, Sung-hwan, Ho Jin, Jang-yeol Lee, Young-soo Jung, Jong-woo Choi, and Kee-joon Lee. 2016. "Stability of Pre-Orthodontic Orthognathic Surgery Depending on Mandibular Surgical Techniques : SSRO vs IVRO." *Journal of Cranio-Maxillofacial Surgery* 44(9): 1209–15. doi:10.1016/j.jcms.2016.07.020.

Fischer, T J. 2007. "Orthodontic Treatment Acceleration with Corticotomy-Assisted Exposure of Palatally Impacted Canines A Preliminary Study." *Angle Orthodontist* 77. doi:10.2319/061206-238.

Frost, Harold. 1983. "The Regional Acceleratory Phenomenon: A Review." *Henry Ford Hospital Medical Journal* 31(1). https://scholarlycommons.henryford.com/hfhmedjournal/vol31/iss1/2 (October 21, 2024).

Gabardo, Marilisa, João Zielak, Gabriela Tórtora, Jennifer Gerber, Michelle Meger, Nelson Rebellato, Erika Küchler, and Rafaela Scariot. 2019. "Impact of Orthognathic Surgery on Quality of Life: Predisposing Clinical and Genetic Factors." *Journal of Cranio-Maxillofacial Surgery* 47(8): 1285–91. doi:10.1016/J.JCMS.2019.05.001.

Gwinnett, A. J., and A. Matsui. 1967. "A Study of Enamel Adhesives: The Physical Relationship between Enamel and Adhesive." *Archives of Oral Biology* 12(12): 1615-IN46. doi:10.1016/0003-9969(67)90195-1.

Hernández-Alfaro, Federico, Raquel Guijarro-Martínez, and María A. Peiró-Guijarro. 2014a. “Surgery First in Orthognathic Surgery: What Have We Learned? A Comprehensive Workflow Based on 45 Consecutive Cases.” *Journal of Oral and Maxillofacial Surgery* 72(2): 376–90. doi:10.1016/j.joms.2013.08.013.

Hernández-Alfaro, Federico, Raquel Guijarro-Martínez, and María A. Peiró-Guijarro. 2014b. “Surgery First in Orthognathic Surgery: What Have We Learned? A Comprehensive Workflow Based on 45 Consecutive Cases.” *Journal of Oral and Maxillofacial Surgery* 72(2): 376–90. doi:10.1016/J.JOMS.2013.08.013.

Huang, Chiung Shing, Sam Sheng Pin Hsu, and Yu Ray Chen. 2014. “Systematic Review of the Surgery-First Approach in Orthognathic Surgery.” *Biomedical Journal* 37(4): 184–90. doi:10.4103/2319-4170.126863.

Huang, Chiung Shing, Sam Sheng-Pin Hsu, and Yu-Ray Chen. 2014. “Systematic Review of the Surgery-First Approach in Orthognathic Surgery.” *Chang Gung Memorial Hospital at Taipei. 199 Dunhua N. Rd* 105: 184–90. doi:10.4103/2319-4170.126863.

Hullihen, SP. 1849. “Surgical Correction of Extreme Protrusion of the Mandible.” *Am. ID Sc*: 157–65.

Kim, Jun Young, Hwi Dong Jung, Sang Yoon Kim, Hyung Sik Park, and Young Soo Jung. 2014. “Postoperative Stability for Surgery-First Approach Using Intraoral Vertical Ramus Osteotomy: 12 Month Follow-Up.” *British Journal of Oral and Maxillofacial Surgery* 52(6): 539–44. doi:10.1016/j.bjoms.2014.03.011.

Kim, YK. 1993. “Complications Associated with Orthognathic Surgery.” *J Korean Assoc Oral Maxillofac Surg.* 43(5): 3–15.

Ko, Ellen Wen Ching, Sam Sheng Pin Hsu, Hsin Yi Hsieh, Yu Chih Wang, Chiung Shing Huang, and Yu Ray Chen. 2011. “Comparison of Progressive Cephalometric Changes and Postsurgical Stability of Skeletal Class III Correction with and without Presurgical Orthodontic Treatment.” *Journal of Oral and Maxillofacial Surgery* 69(5): 1469–77. doi:10.1016/j.joms.2010.07.022.

Ko, Ellen Wen Ching, Shao Cheng Lin, Yu Ray Chen, and Chiung Shing Huang. 2013. “Skeletal and Dental Variables Related to the Stability of Orthognathic Surgery in Skeletal Class III Malocclusion With a Surgery-First Approach.” *Journal of Oral and Maxillofacial Surgery* 71(5): e215–23. doi:10.1016/J.JOMS.2012.12.025.

Liao, Yu Fang, Yu Ting Chiu, Chiung Shing Huang, Ellen Wen Ching Ko, and Yu Ray Chen. 2010. “Presurgical Orthodontics versus No Presurgical Orthodontics: Treatment Outcome of Surgical-Orthodontic Correction for Skeletal Class III Open Bite.” *Plastic and Reconstructive Surgery* 126(6): 2074–83. doi:10.1097/PRS.0B013E3181F52710.

Liou, E. J., and C. S. Huang. 1998. “Rapid Canine Retraction through Distraction of the Periodontal Ligament.” *American journal of orthodontics and dentofacial orthopedics : official publication of the American Association of Orthodontists, its constituent societies, and the American Board of Orthodontics* 114(4): 372–82. doi:10.1016/S0889-5406(98)70181-7.

Liou, Eric J.W., Po Hsung Chen, Yu Chih Wang, Chung Chih Yu, C. S. Huang, and Yu Ray Chen. 2011a. "Surgery-First Accelerated Orthognathic Surgery: Orthodontic Guidelines and Setup for Model Surgery." *Journal of oral and maxillofacial surgery : official journal of the American Association of Oral and Maxillofacial Surgeons* 69(3): 771–80. doi:10.1016/J.JOMS.2010.11.011.

Liou, Eric J.W., Po Hsung Chen, Yu Chih Wang, Chung Chih Yu, C. S. Huang, and Yu Ray Chen. 2011b. "Surgery-First Accelerated Orthognathic Surgery: Postoperative Rapid Orthodontic Tooth Movement." *Journal of Oral and Maxillofacial Surgery* 69(3): 781–85. doi:10.1016/J.JOMS.2010.10.035.

Nagasaka, Hiroshi, Junji Sugawara, Hiroshi Kawamura, and Ravindra Nanda. 2009. "'Surgery First' Skeletal Class III Correction Using the Skeletal Anchorage System." *Journal of Clinical Orthodontics : JCO* 43(2): 97–105. https://europepmc.org/article/med/19276579 (October 18, 2024).

Obwegeser, HL. 1969. "Surgical Correction of Small or Retrodisplaced Maxillae the '"dish-Face"' Deformity." *Plastic and Reconstructive Surgery* 43(4): 361–65.

Park, Heon Mook, Il Hyung Yang, Jin Young Choi, Jong Ho Lee, Myung Jin Kim, and Seung Hak Baek. 2015. "Postsurgical Relapse in Class III Patients Treated with Two-Jaw Surgery: Conventional Three-Stage Method versus Surgery-First Approach." *Journal of Craniofacial Surgery* 26(8): 2357–63. doi:10.1097/SCS.0000000000001989.

Park, Jae Hyun, Michael Papademetriou, and Yong Dae Kwon. 2016. "Orthodontic Considerations in Orthognathic Surgery:

Who Does What, When, Where and How?" *Seminars in Orthodontics* 22(1): 2–11. doi:10.1053/J.SODO.2015.10.002.

Park, Kyung Ran, Sang Yoon Kim, Hyung Sik Park, and Young Soo Jung. 2013. "Surgery-First Approach on Patients with Temporomandibular Joint Disease by Intraoral Vertical Ramus Osteotomy." *Oral Surgery, Oral Medicine, Oral Pathology and Oral Radiology* 116(6): e429–36. doi:10.1016/J.OOOO.2011.11.038.

Peiró-Guijarro, María A., Raquel Guijarro-Martínez, and Federico Hernández-Alfaro. 2016. "Surgery First in Orthognathic Surgery: A Systematic Review of the Literature." *American Journal of Orthodontics and Dentofacial Orthopedics* 149(4): 448–62. doi:10.1016/j.ajodo.2015.09.022.

Proffit, William R., and Raymond P. White. 2011. "Development of Surgeon-Orthodontist Interaction in Orthognathic Surgery." *Seminars in Orthodontics* 17(3): 183–85. doi:10.1053/J.SODO.2011.02.002.

Sharma, Vipul Kumar, Kirti Yadav, and Pradeep Tandon. 2015. "An Overview of Surgery-First Approach: Recent Advances in Orthognathic Surgery." *Journal of orthodontic science* 4(1): 9–12. doi:10.4103/2278-0203.149609.

Soverina, D., G. Gasparini, S. Pelo, P. Doneddu, M. Todaro, R. Boniello, C. Azzuni, et al. 2019. "Skeletal Stability in Orthognathic Surgery with the Surgery First Approach: A Systematic Review." *International Journal of Oral and Maxillofacial Surgery* 48(7): 930–40. doi:10.1016/j.ijom.2019.01.002.

Trauner, Richard, and Hugo Obwegeser. 1957. “The Surgical Correction of Mandibular Prognathism and Retrognathia with Consideration of Genioplasty: Part I. Surgical Procedures to Correct Mandibular Prognathism and Reshaping of the Chin.” *Oral Surgery, Oral Medicine, Oral Pathology* 10(7): 677–89. doi:10.1016/S0030-4220(57)80063-2.

Wang, Hongzhe, Chaoran Xue, En Luo, Wenyu Dai, and Rui Shu. 2021. “Three-Dimensional Surgical Guide Approach to Correcting Skeletal Class II Malocclusion with Idiopathic Condylar Resorption.” *Angle Orthodontist* 91(3): 399–415. doi:10.2319/050320-383.1.

Yang, Le, Yu dong Xiao, Yu jie Liang, Xi Wang, Jing yuan Li, and Gui qing Liao. 2017. “Does the Surgery-First Approach Produce Better Outcomes in Orthognathic Surgery? A Systematic Review and Meta-Analysis.” *Journal of oral and maxillofacial surgery : official journal of the American Association of Oral and Maxillofacial Surgeons* 75(11): 2422–29. doi:10.1016/J.JOMS.2017.06.002.

BÖLÜM V

Cerrahi Destekli Hızlı Maksiller Genişletme

İrfanÜSTÜNDAĞ[1]
Şevval İLKYAZ[2]

Giriş

Yeterli transvers maksiller boyut, stabil ve fonksiyonel bir oklüzyonun kritik bir bileşenidir.(Vanarsdall & White Jr, 1994)Ergenlerde ve yetişkinlerde transvers maksiller hipoplazi, damak yarığı hastaları da dahil olmak üzere sendromik olmayan ve sendromik hastalarda sıklıkla görülür.(M. J. Koudstaal, L. J. Poort, K. G. van der Wal, et al., 2005)

Transversal maksiller darlığa sahip hastalarda; unilateral ya da bilateral posterior çapraz kapanış, derin damak kubbesi,gülümseme esnasında bukkal koridor oluşması, anterior dişlerde çapraşıklık,

[1] İnönü University, Faculty of Dentistry, Department of Oral and Maxillofacial Surgery 44280 Campus, Malatya, Turkey, ORCID Number: 0000-0003-0256-8313
[2] İnönü University, Faculty of Dentistry, Department of Oral and Maxillofacial Surgery 44280 Campus, Malatya, Turkey
ORCID Number: 0009-0004-1630-6239

yetersiz burun solunumu gibi klinik bulgular ile gözlenlenebilmektedir.(Bailey et al., 1997; M. J. Koudstaal, L. J. Poort, K. G. van der Wal, et al., 2005)

Büyümekte olan hastalarda, hızlı maksiller genişleme (RME) kullanımını içeren dental genişletme ve ortopedik genişletme dahil olmak üzere çeşitli transvers düzeltme yöntemleri mevcuttur. Bununla birlikte, büyüme gelişmesini tamamlamış hastalarda, midpalatal maksiller sütürlerin füzyonu ve artmış iskelet direnci, RME'yi uygunsuz hale getirir ve cerrahi olarak desteklenen hızlı maksiller genişletmeyi uygulamak için ideal bir seçim haline getirir.(Koudstaal et al., 2009)

İskeletsel olarak gelişimini tamamlamış hastalarda, tek veya çift taraflı transversal yetersizlik cerrahi olarak desteklenen hızlı maksiller genişletme(SARME) yoluyla düzeltilebilir. Tedavi ortodonti ve cerrahi prosedürlerin birleşimidir ve dişlerin hizalanması için dental ark alanı sağlar. Prosedür ayrıca maksiller apikal tabanın ve damak kubbesinin önemli ölçüde genişlemesine neden olarak dilin doğru yutkunması için alan sağlar ve böylece nüksetmeyi önler. Ek olarak, nazal valfin normal değerlere doğru genişlemesiyle ilişkili olarak nazal solunumda belirgin bir iyileşme, tüm kompartımanlarda nazal hacimde artışla görülür.(M. J. Koudstaal, L. J. Poort, K. G. van der Wal, et al., 2005)

SARME, genişlemeye dirençli alanların bir osteotomi ile cerrahi olarak mobilize edildiği ve istenen genişleme miktarı elde edilene kadar bir apareyin aktive edildiği bir prosedürdür.(Betts et al., 1995) Transvers boyutta maksiller yetmezlik ile başvuran hastalar, diş hizalaması için diş arkı boşluğunun artmasına ve başarılı

estetik ve fonksiyonel sonuçlar elde edilmesine katkıda bulunan SARME ile tedavi edilebilir.(Maarten J Koudstaal et al., 2005)

SARME, 5 mm'den büyük transvers maksiller yetersizlikleri düzeltmek için kullanılan bir prosedürdür.(Maarten J Koudstaal et al., 2005; Pogrel et al., 1992; B. J. D. Williams et al., 2012).Sıklıkla iskeletsel matüritasyonunu tamamlamış olan ve kraniyal suturaların kapalı olduğu hastalarda yapılır.(Pogrel et al., 1992)

SARME güvenli ve basit bir prosedür olarak kabul edilmesine rağmen, komplikasyon oranı belirsizliğini korumaktadır. Literatürde yayınlanan çalışmalar, vakaların %1 ila %50'sinde komplikasyonlarla birlikte değişken sonuçlar bildirmektedir.(Dergin et al., 2015; Verquin et al., 2017; Bryce JD Williams et al., 2012)

Yüksek komplikasyon oranları bildiren bazı çalışmalar, bunları minör ve majör komplikasyonlar olarak ayırmıştır.(Dergin et al., 2015; Verlinden et al., 2011; Verquin et al., 2017) Majör komplikasyonlar yüksek morbidite, ölüm riski veya kalıcı sekel ile ilişkili komplikasyonlardır. Minör komplikasyonlar sekellere yol açmaz ve basit tedavi prosedürleri vardır.(Cakarer et al., 2017; Verlinden et al., 2011; Verquin et al., 2017; Bryce JD Williams et al., 2012)

SARME'nin transvers maksiller deformiteleri ve olası ilişkili komplikasyonları düzeltmek için uygulanması göz önüne alındığında, daha iyi sonuçlar elde etmek amacıyla daha fazla cerrahi teknik geliştirilmiştir.Bunlar, pterygomaksiller disjunction (PMD) olmadan SARME'yi içerir.(Seeberger et al., 2010).Bununla birlikte, yeni tekniklerin uygulanmasıyla bile, komplikasyonların görülme sıklığı ve her bir teknikle ilişkili komplikasyon türleri belirsizliğini korumaktadır.

Transvers yönde cerrahi ekspansiyonu değerlendiren çalışmalar, stabilitede kötü sonuçlar göstermiştir ve hareketi en az stabil ve en sorunlu cerrahi prosedürlerden biri olarak vurgulamıştır.(Junior et al., 2019; William R Proffit et al., 2007)

Maksillanın genişletilmesinde, değişiklik miktarı molarda premolar bölgesinden daha fazladır ve hastaların %30'unda molarlar boyunca genişlemede 3 mm de fazla nüks vardır.(W. R. Proffit et al., 2007)

Bu prosedürde genellikle molarlarda premolarlardan daha fazla genişleme meydana gelir ve relaps yüzdesi de molarlarda daha fazladır.(W. R. Proffit et al., 2007)

Fisher ve ark. osteojenik distraksiyon yönünde uzanan kas bağlantılarının distraksiyon yönüne paralel olarak uzanması gerektiğini ifade etmişlerdir.Dik olarak uzanan buccinatorius ve risorious kasları maksillanın transversal yönde genişletilmesinde olumsuz faktörler olarak düşünülebilir.(Fisher et al., 1997)

Maksilla Anatomisi

Maksilla, median palatal sütür ile birbirine bağlanan eşleştirilmiş yapılardır; kemikler birlikte beş kenarlı bir piramit oluşturur. Ön yüzey, frontal ve nazal kemiklerle üst temasından yaklaşık 15° açıyla aşağı doğru eğimlidir.Maksillanın lateral yüzeyi zigomaya bağlanır ve hem infratemporal fossaları hem de bukkal vestibülü oluşturur. Üst yüzeyin çoğu, orbital tabanın çoğunluğunu oluşturur. Her bir maksillanın medial yüzeyi, median palatal sütürü ve lateral nazal duvarları oluşturur. Buna nazal konka ve sinüs ostiumu dahildir.Alt sınır, dişleri içeren alveolus'u oluşturur. Arka sınır, sfenoid kemiğe ve pterygomaksiller sütüre bitişiktir.("Gray's anatomy : the anatomical basis of medicine and surgery," 1995).

Maksillanın içinde maksiller sinüs bulunur. Maksiller sinüs 34 × 33 × 25 mm boyutlarındadır. Sinüs doğumda mevcuttur ancak hasta 14-15 yaşına gelene kadar olgun boyutuna kadar pnömatize olmaz. Sinüsteki küçük değişiklikler yaşam boyunca devam eder.

Maksillanın güçlü destekleri lateral piriform destek, zigomatik destek, büyük palatin destek ve burun tabanıdır.(Blitzer et al., 1985)

Palatin kemikleri L şeklindedir ve posterior maksillaya bitişiktir.Bu kemikler maksillanın posterior duvarını, posterior lateral nazal duvarı ve pterygomaksiller sütürünü oluşturmasına yardımcı olur.("Gray's anatomy : the anatomical basis of medicine and surgery," 1995)

Maksilla ve palatin kemiklerin kan dolaşımı, periosteum, incisive arter ve büyük ile küçük palatin arterler yoluyla sağlanır. Potansiyel olarak ciddi kanamalara neden olabilecek internal maksiller arter, maksilla ve palatin kemiklerin arkasında, sfenoid kemiğin pterygoid plakalarının önünde yer alır.(Turvey & Fonseca, 1980)

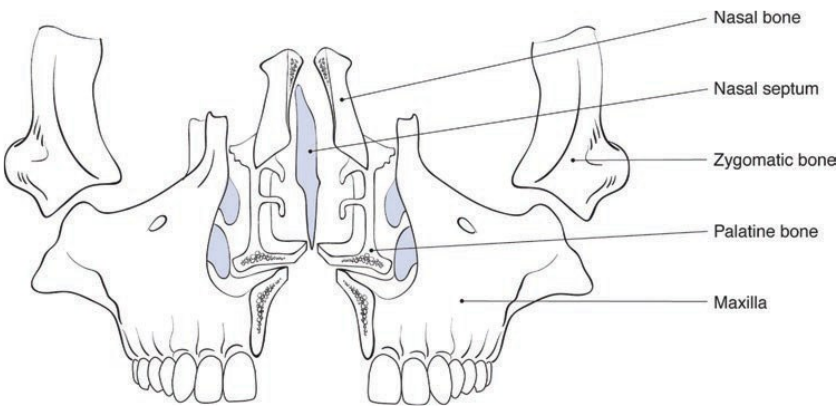

Şekil 1 ("Gray's anatomy : the anatomical basis of medicine and surgery," 1995)

SARPE Endikasyonları

Ortodontistler ve cerrahlar arasında SARPE endikasyonları konusunda fikir birliği eksikliği vardır. Birçok hasta için maksiller ekspansiyon gerekli olsa da, maxiller transvers darlığın doğru tanısı biraz belirsizdir. Bu, literatürde yavaş maksiller ekspansiyon veya yetişkinlerde diğer genişleme biçimleri ile ilgili vaka raporları ile daha da karmaşıklaşır.

1)Maksiller ark çevresini arttırmak, posterior çapraz kapanışı düzeltmek ve ek cerrahi çene hareketleri planlanmadığında,

2)Daha fazla ortognatik cerrahi planlansa bile, ön prosedür olarak maksiller arkı genişletme ihtiyacı varsa,

3)Çekimlerin endike olmadığı durumlarda çapraşık maksiller dişler için yer sağlamak gerekliyse,

4) Damak yarıkları ile ilişkili maksiller hipoplaziyi genişletmek gerekliyse,

5) Gülümserken geniş siyah bukkal koridorları azaltmak gerekliyse,

6)Yavaş maksiller ekspansiyon başarısız olduğunda suturaların direncinin üstesinden gelmek gerektiğinde endikasyonu mevcuttur.(M. J. Koudstaal, L. J. Poort, K. G. H. van der Wal, et al., 2005; Woods et al., 1997)

Cerrahi Teknik

20. yüzyılın başlarından beri SARME için çeşitli teknikler geliştirilmiştir. Görüşler, orta yüzdeki transvers darlığın ana direnç bölgesi ve ayrıca onu mobilize etme yöntemi hakkında farklılık gösterir.Midpalatal sütür tarihsel olarak en önemli direnç yeri olarak kabul edilir, ancak bunun doğru olmadığı kanıtlanmıştır.(Isaacson &

Ingram, 1964)Çoğu yöntem, zigomatikomaksiller bileşkeyi ana direnç bölgesi olarak kabul eder ve piriform kenardan pterigomaksiller bileşkeye kadar zigoma payandasından bir kortikotomi gerçekleştirir.

Pterygoid plakalar da önemli bir direnç bölgesidir, ancak osteotomi yapılırken pterygoid pleksusa zarar verme riskinin artması nedeniyle, bazıları bunu yapmamayı tercih etmiştir. Pterygoid bileşkeyi mobilize edilmediğinde, maksiller segmentlerin açılma paterni V şeklindedir.(Schwarz et al., 1985)

Bazı yazarlar yeterli transversal genişlemeye izin vermek için eklemlenen maksiller yapıların hemen hemen hepsinin bağlantısının kesilmesini savunsa da, bazı kişiler mümkün olan en düşük postoperatif komplikasyon ve morbidite seviyelerine ulaşmak için pterigomaksiller bağlantı ayrılmadan SARPE yapılmasını desteklemektedir.(Bell & Epker, 1976; Glassman et al., 1984; Kraut, 1984)

Sygouros ve arkadaşları tarafından yapılan konik ışınlı bilgisayarlı tomografi çalışması her iki cerrahi tekniği kıyasladı ve pterigomaksiller bağlantı ayrılması olan SARPE ile pterigomaksiller bağlantı ayrılması olmayan SARPE arasında anlamlı bir fark bulamadı.(Antonios Sygouros et al., 2014).Benzer sonuçlar, her iki SARPE grubunda çalışma modellerini inceleyen ve maksiller genişletmeden sonra anlamlı bir fark bulamayan Kilic ve arkadaşları tarafından da bildirildi. Ancak pterigomaksiller bağlantı ayrılması olan hastalarda daha fazla posterior genişleme eğilimi olduğunu belirttiler.(Kilic et al., 2013)

Tipik bir SARPE cerrahisi,maksiller birinci molar bölgesinde piriform kenardan zigomatik destek bölgesine uzanan bilateral

mukoperiosteal kesilerle başlar.Daha sonra bilateral osteotomiler piriform kenarlardan pterigomaksiller bileşkenin alt kısmına kadar gerçekleştirilir.SARPE için piriform kenardan pterigomaksiller bileşkeye kadar basit bir doğrusal anterior posterior osteotomisi önerilir.(Miloro et al., 2022)

Sonraki osteotomiler, lateral nazal duvarların anterior 1,5 cm'lik kısmında yapılır, çünkü burası anterior maksiller duvarın en kalın kısmıdır. Hemi-maksillaların ayrılması, orta hattaki alveol üzerindeki santral dişler arasında ve damağa paralel olarak yaklaşık 1-1,5 cm boyunca arkaya doğru ince bir osteotomla osteotomize edilir.Aparey, kesici dişler arasında ayrılma görülene kadar üç veya dört aktivasyon döndürülür (her aktivasyonda 1/4 mm, ancak bazı cihazlarda aktivasyon başına 0,2 mm'dir)Her iki segment, her bir hemi-maksiller segmentte bilateral olarak eşit hareketlilik görülene kadar mobilize edilir.(Miloro et al., 2022)

Maksilla da SARPE için çeşitli teknikler ve osteotomi tasarımları tanımlanmıştır. Ancak, en iyi cerrahi prosedür konusunda bir fikir birliği yoktur ve cerrahın tercihi genellikle seçimi belirler. (Barber & Sims, 1981)

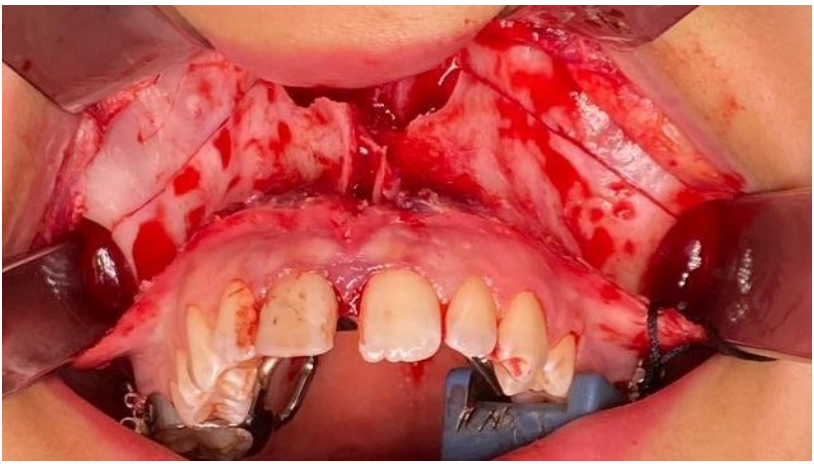

Şekil 2.a)Kliniğimizde yapılan piriform kenardan maksilloperfogid bileşkeye kadar kortikotomi hattı

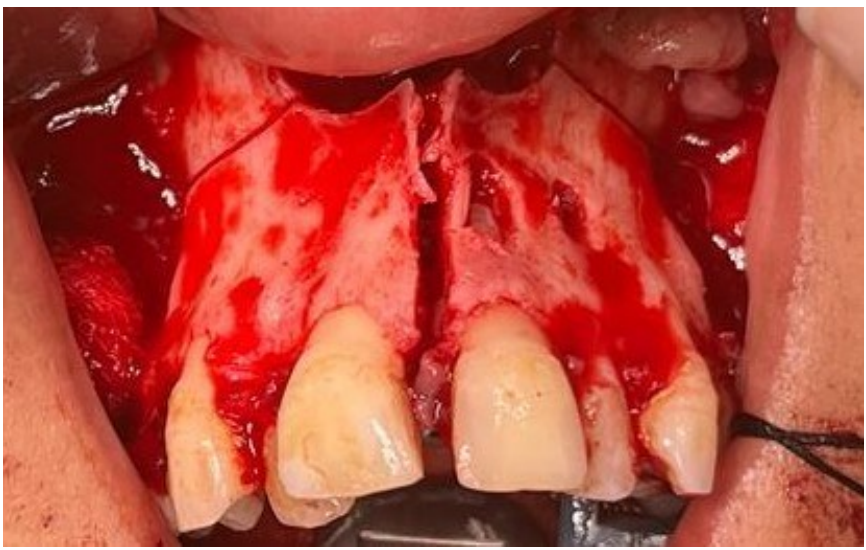

Şekil 2.b)Kliniğimizde yapılan midpalatal sütürün osteotomisi

MİSMARPE

SARPE ve segmental Le Fort I osteotomisi, nispeten yakın zamana kadar yetişkinlerde transvers maksiller yetmezliği

düzeltmek için tek seçenekti.(Asscherickx et al., 2016; Bryce JD Williams et al., 2012; Zandi et al., 2014)Bununla birlikte, iskelet ankrajının kullanıma girmesiyle birlikte, bugün mikroimplant destekli hızlı damak genişlemesi (MARPE) olarak bilinen, geçici ankraj cihazları kullanan iskeletsel olarak gelişimini tamamlamış hastalarda midpalatal sütürün cerrahi olmayan mobilizasyonuna ilişkin raporlar yayınlanmıştır.(Asscherickx et al., 2016). Bununla birlikte, bu tekniğin endikasyonları hala tam olarak tanımlanmamıştır ve başarısızlık için risk faktörleri bilinmemektedir. Ayrıca, transvers genişleme, yetişkinlerde stabil transvers genişleme sağladığı gösterilen SARPE'de olduğu kadar öngörülebilir değildir.(Muñoz-Pereira et al., 2021; Zandi et al., 2014)

Son yıllarda ortognatik cerrahi, morbiditeyi azaltmak amacıyla daha az invaziv prosedürlere doğru evrimleşmiştir.(AlAsseri & Swennen, 2018)Bu bağlamda Hernandez-Alfaro ve ark. gelişimini tamamlamış hastalarda 5 mm'den fazla transvers bozuklukları tedavi etmek için lokal anestezi ve sedasyon altında, bir klinik prosedür olarak 19 dakikada yapılabilen bir SARPE tekniğini tanımlamıştır.(Hernandez-Alfaro et al., 2010)

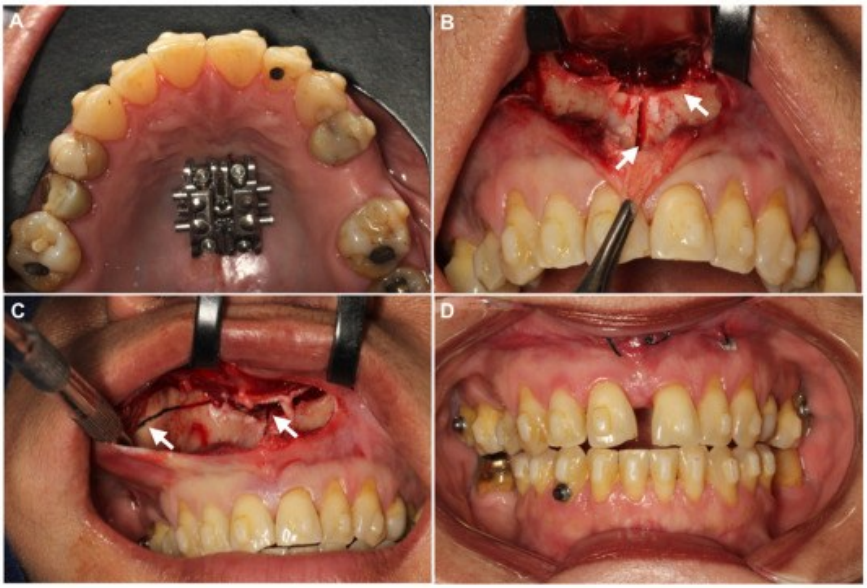

(Haas Junior et al., 2022)

Şekil 3. MISMARPE tekniği.

A. MARPE genişletici yerinde;

B. Subspinal osteotomi ve vertikal osteotomi;

C. Yatay osteotomi ve intranazal osteotomi;

D. MARPE aktivasyonu ve sütür.

Üç Dikey Bukkal İnsizyonlu Tünel Tekniği

Bu tekniğin amacı, SARPE'de segmental Le Fort I osteotomisi için maksillaya minimal invaziv bir yaklaşım sunmaktır. Bu yaklaşım, geleneksel sirkumvestibüler yaklaşımla ortaya çıkan nazolabial değişiklikleri azaltır.Standart Le Fort I osteotomisi genellikle tam kalınlıkta maksiller vestibüler insizyon ile gerçekleştirilir. Bu tip bir kesi, etkilenen kasların kısalmasına ve yanal olarak geri çekilmesine neden olan periosteal ekleri koparır.Bu

sekonder değişiklikler, üst dudağın düzleşmesi ve incelmesi, alar tabanın genişlemesi ve nazolabial açının artması olarak ortaya çıkar ve ayrıca yüz mimiklerinin bozulmasına neden olabilir.(Antonini et al., 2013; Herford et al., 2012; MacIntosh et al., 2018; Vercruysse Jr et al., 2016)

Maksiller osteotomiye bir tünel yaklaşımının ilk tanımı, 1976'da, ön ve arka maksiller osteotomileri damak yaklaşımıyla birleştirmek için premolar alanda iki dikey insizyon öneren Hall ve West tarafından ilişkilendirildi, böylece dudak morfolojisinde minimal postoperatif değişikliği teşvik etti.1984 yılında Tomlak ve ark. tarafından bazı kombine anterior ve posterior maksiller osteotomi vakaları için Hall ve West tekniğinde bir modifikasyon olan ek bir dikey orta hat insizyonu tanımlanmıştır.(Tomlak et al., 1984). Herford ve ark. SARPE için bir orta hat dikey insizyon artı iki yatay lateral insizyon önerdi(Herford et al., 2012). MacIntosh ve ark. total maksiller alveolar osteotomi için iki bilateral ve bir orta hat olmak üzere beş dikey insizyon ve bir palatal flep kullanıldığını bildirmiştir(MacIntosh et al., 2018)

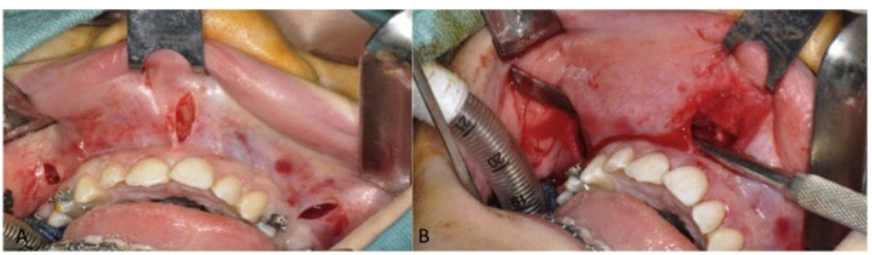

(Santagata et al., 2019)

Şekil 4 (A) Üç dikey interproksimal insizyon. (B) Yumuşak doku tünelleme prosedürü.

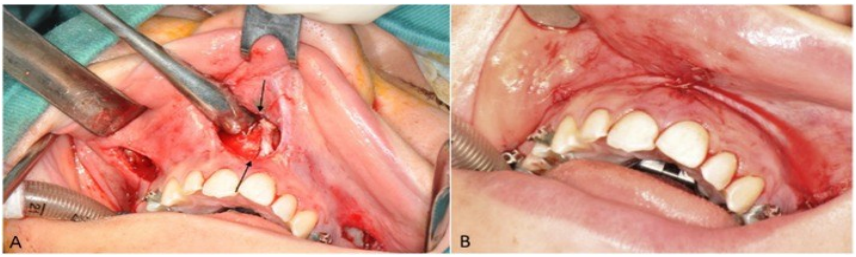

(Santagata et al., 2019)

Şekil 5(A) Nasal septum açığa çıkarılması ,orta hat osteotomisi. (B) final kapatma.

İki ve Üç Segmentli Cerrahi Destekli Hızlı Maksilller Genişleme

Erişkinlerde transvers maksiller darlığı düzeltmek için cerrahi destekli hızlı maksiller ekspansiyon yaygın olarak uygulanmasına rağmen, osteotomilerin sayısı ve yeri, genişleyen cihazın aktivasyon protokolü, kemik konsolidasyonu için izin verilen süre ve cerrahi yardımlı hızlı maksiller ekspansiyon retansiyonunu takiben belirli bir aparey tipinin kullanımı kesin bir fikir birliği olarak belirlenmemiştir.(Magnusson, 2013; Magnusson et al., 2013; Nada et al., 2013).Bu çoğunlukla ideal deneysel tasarımdan daha azına sahip çalışmalarda bildirilen zayıf kanıtlardan kaynaklanmaktadır.(Möhlhenrich et al., 2016; Seeberger et al., 2010)

Temel olarak, cerrahi destekli hızlı maksiller ekspansiyonda iki ameliyat tekniği kullanılır: ilki, medyan palatin sütür boyunca osteotomiyi ana özellik olarak içeren iki parçalı bir teknik olarak bilinir.(Chamberland & Proffit, 2011; Prado et al., 2014). İkincisi ise ana özelliği iki paramedian osteotomi olan üç segmentli bir teknik olarak adlandırılır. Literatürde bu iki cerrahi tekniğin sonuçlarını karşılaştıran az sayıda çalışma bulunmaktadır.(Al-Ouf et al., 2010;

Habersack et al., 2014) Bu çalışmaların yazarları, üç segmentli tekniğin iki segmentli muadili üzerinde çeşitli avantajlarını savunmaktadır. Bunlar, şiddetli çapraşıklık durumlarında üst kesici dişlerin köklerine daha düşük zarar verme riskini içerir; daha az belirgin lateral diastema, daha az genişlemiş nazal kolumella ve burun alar kanadı, kemik distraksiyonunu destekleyen maksiller segmentlerin daha kolay mobilizasyonu, damağın daha hızlı kemik ossifikasyonu nedeniyle daha fazla stabilite, daha simetrik genişleme ve alveolar kemikte daha az periodontal hasardır. Bununla birlikte, bu çalışmaların deneysel tasarımındaki zayıf noktalar hala tartışma yaratmaktadır.(Prado et al., 2021)

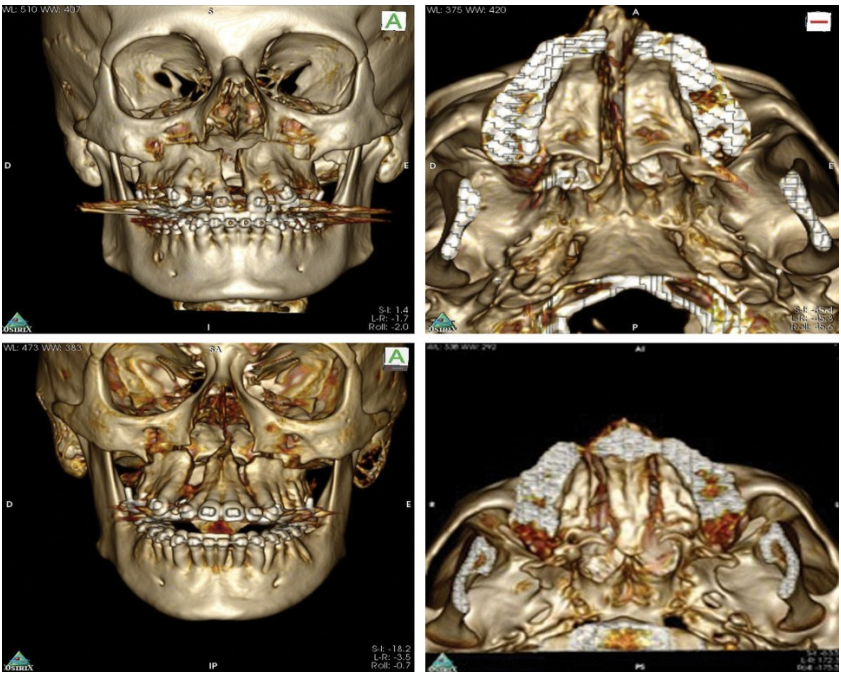

(Prado et al., 2021)

Şekil 6

(Üst, Sol) İki segmentli teknikle yatay osteotomiyi gösteren bilgisayarlı tomografik tarama

Üst, Sağ) İki segmentli teknikle oklüzal görünüm osteotomisi.

(Aşağı, Sol) Üç segmentli teknikle yatay osteotomi.

(Aşağı, Sağ) Üç segment tekniği ile oklüzal görünüm osteotomisi.

Komplikasyonlar

SARME, ciddi komplikasyon riski az olan bir işlem olarak kabul edilmekle birlikte, literatürde hayatı tehdit eden burun kanamasından serebrovasküler kazaya, reversibl okülomotor sinir parestezisi, kafa tabanı kırığı ve orbital kompartman sendromuna

kadar çeşitli komplikasyonlardan bahsedilmektedir.(Kraut, 1984; Messer et al., 1979; Pogrel et al., 1992)

Daha az ciddi komplikasyonlar ise postoperatif kanama,ağrı,sinüzit,damak dokusu tahrişi/ülserasyonu,nazal septum deviasyonu,nüks ve periodontal problemlerdir.(Mehra et al., 1999)Sygouros ve ark. 20 hasta üzerinde farklı cerrahi teknikleri ve bu tekniklerin maksillofasiyal bölge üzerindeki etkilerini değerlendirmişler,periodontal olarak riskli olan hasta grubunda pterygomaksiller osteotominin tercih edilmesi gerektiğini vurgulamışlardır.(A. Sygouros et al., 2014)

Ayrıca operasyon sırasında hemoraji,diş köklerinde rezorpsiyonlar,değişen pulpal kan akışı,sinir hasarları ,işitme disfonksiyonları, diş kayıpları, palatinal dokularda nekroz,asimetrik genişleme ya da yetersiz genişleme gibi komplikasyonlarla karşılaşılabilmektedir.(Carvalho et al., 2020)Verlinden ve ark. yaptıkları çalışmada 73 hastanın 5'inde asimetrik genişleme tespit etmiş daha sonra ek cerrahi prosedür uyguladıklarını belirtmişlerdir.(Verlinden et al., 2011)

Retrospektif bir kohort çalışmasında operasyon sonrası hemen hemen hepsi ilk 4 hafta içerisinde olmak üzere 5 gün ile 4 ay sonrasında enfeksiyon tespit edilmiş olup enfeksiyonların tespit edildiği yerler vestibüler bölgede ve midpalatal bölgede sınırlı bir alanda görülmüştür. Alınan kültür örneklerinde Prevotella, Staphylococcus türlerinin bulunduğu görülmüş ve oral yolla alınan antibiyotikler kullanılarak tedavi edilmiştir.(B. J. Williams et al., 2012)

Sonuç

SARME, transvers maksiller tutarsızlıkları düzeltmek için literatürde en sık kullanılan tekniktir. Sıklıkla pterigomaxiller bileşkeninde mobilize edilmesi tercih edilir.Ancak pterigomaksiller bileşkenin mobilize edilmesi ya da edilmemesi hakkında bir fikir birliği yoktur. Literatürde tarandığında ortaya çıkan sonuca göre düşük komplikasyon oranı ile güvenli bir prosedürdür. Taranan literatürde cerrahi teknik, nüksün varlığı, nedeni, miktarı ve aşırı düzeltmenin gerekli olup olmadığı hakkında da fikir birliği oluşmamıştır.

Kaynakça

Al-Ouf, K., Krenkel, C., Hajeer, M., & Sakka, S. (2010). Osteogenic uni-or bilateral form of the guided rapid maxillary expansion. *Journal of Cranio-Maxillofacial Surgery*, *38*(3), 160-165.

AlAsseri, N., & Swennen, G. (2018). Minimally invasive orthognathic surgery: a systematic review. *International journal of oral and maxillofacial surgery*, *47*(10), 1299-1310.

Antonini, F., da Costa, D. J., de Moares, R. S., Rebellato, N. L. B., Klüppel, L. E., & Parente, E. V. (2013). Analysis of incision effects on upper lip height and thickness after maxillary surgically assisted expansion: a randomized clinical trial. *Journal of Oral and Maxillofacial Surgery*, *71*(10), 1757. e1751-1757. e1757.

Asscherickx, K., Govaerts, E., Aerts, J., & Vannet, B. V. (2016). Maxillary changes with bone-borne surgically assisted rapid palatal expansion: A prospective study. *American Journal of Orthodontics and Dentofacial Orthopedics*, *149*(3), 374-383.

Bailey, L. J., White, R. P., Jr., Proffit, W. R., & Turvey, T. A. (1997). Segmental LeFort I osteotomy for management of transverse maxillary deficiency. *J Oral Maxillofac Surg*, *55*(7), 728-731. https://doi.org/10.1016/s0278-2391(97)90588-7

Barber, A. F., & Sims, M. (1981). Rapid maxillary expansion and external root resorption in man: a scanning electron microscope study. *American Journal of Orthodontics*, *79*(6), 630-652.

Bell, W. H., & Epker, B. N. (1976). Surgical-orthodontic expansion of the maxilla. *American Journal of Orthodontics*, *70*(5), 517-528.

Betts, N., Vanarsdall, R., Barber, H., Higgins-Barber, K., & Fonseca, R. (1995). Diagnosis and treatment of transverse maxillary deficiency. *The International journal of adult orthodontics and orthognathic surgery*, *10*(2), 75-96.

Blitzer, A., Lawson, W., & Friedman, W. H. (1985). *Surgery of the Paranasal Sinuses*. Saunders. https://books.google.com.tr/books?id=X8hsAAAAMAAJ

Cakarer, S., Keskin, B., Isler, S., Cansiz, E., Uzun, A., & Keskin, C. (2017). Complications associated with surgically assisted rapid palatal expansion without pterygomaxillary separation. *Journal of stomatology, oral and maxillofacial surgery*, *118*(5), 279-282.

Carvalho, P. H. A., Moura, L. B., Trento, G. S., Holzinger, D., Gabrielli, M. A. C., Gabrielli, M. F. R., & Pereira Filho, V. A. (2020). Surgically assisted rapid maxillary expansion: a systematic review of complications. *Int J Oral Maxillofac Surg*, *49*(3), 325-332. https://doi.org/10.1016/j.ijom.2019.08.011

Chamberland, S., & Proffit, W. R. (2011). Short-term and long-term stability of surgically assisted rapid palatal expansion revisited. *American Journal of Orthodontics and Dentofacial Orthopedics*, *139*(6), 815-822. e811.

Dergin, G., Aktop, S., Varol, A., Ugurlu, F., & Garip, H. (2015). Complications related to surgically assisted rapid palatal expansion. *Oral surgery, oral medicine, oral pathology and oral radiology*, *119*(6), 601-607.

Fisher, E., Staffenberg, D. A., McCarthy, J. G., Miller, D. C., & Zeng, J. (1997). Histopathologic and biochemical changes in the

muscles affected by distraction osteogenesis of the mandible. *Plast Reconstr Surg*, *99*(2), 366-371. https://doi.org/10.1097/00006534-199702000-00009

Glassman, A. S., Nahigian, S. J., Medway, J. M., & Aronowitz, H. I. (1984). Conservative surgical orthodontic adult rapid palatal expansion: sixteen cases. *American Journal of Orthodontics*, *86*(3), 207-213.

Gray's anatomy : the anatomical basis of medicine and surgery. (1995). In H. Gray, P. L. Williams, & L. H. Bannister (Eds.), (38th ed. / ed.). New York :: Churchill Livingstone.

Haas Junior, O. L., Matje, P. R. B., Rosa, B. M., Rojo-Sanchis, C., Guijarro-Martínez, R., Valls-Ontañón, A., Menezes, L. M., Hernández-Alfaro, F., & de Oliveira, R. B. (2022). Minimally invasive surgical and miniscrew-assisted rapid palatal expansion (MISMARPE) in adult patients. *J Craniomaxillofac Surg*, *50*(3), 211-217. https://doi.org/10.1016/j.jcms.2021.12.011

Habersack, K., Becker, J., Ristow, O., & Paulus, G. W. (2014). Dental and skeletal effects of two-piece and three-piece surgically assisted rapid maxillary expansion with complete mobilization: a retrospective cohort study. *Journal of Oral and Maxillofacial Surgery*, *72*(11), 2278-2288.

Herford, A. S., Akin, L., & Cicciù, M. (2012). Maxillary vestibular incision for surgically assisted rapid palatal expansion: Evidence for a conservative approach. *ORTHODONTICS: The Art & Practice of Dentofacial Enhancement*, *13*(1).

Hernandez-Alfaro, F., Bueno, J. M., Diaz, A., & Pagés, C. M. (2010). Minimally invasive surgically assisted rapid palatal

expansion with limited approach under sedation: a report of 283 consecutive cases. *Journal of Oral and Maxillofacial Surgery*, *68*(9), 2154-2158.

Isaacson, R. J., & Ingram, A. H. (1964). Forces produced by rapid maxillary expansion: II. Forces present during treatment. *The Angle Orthodontist*, *34*(4), 261-270.

Junior, O. H., Guijarro-Martínez, R., de Sousa Gil, A., da Silva Meirelles, L., Scolari, N., Muñoz-Pereira, M., Hernández-Alfaro, F., & De Oliveira, R. (2019). Hierarchy of surgical stability in orthognathic surgery: overview of systematic reviews. *International journal of oral and maxillofacial surgery*, *48*(11), 1415-1433.

Kilic, E., Kilic, B., Kurt, G., Sakin, C., & Alkan, A. (2013). Effects of surgically assisted rapid palatal expansion with and without pterygomaxillary disjunction on dental and skeletal structures: a retrospective review. *Oral surgery, oral medicine, oral pathology and oral radiology*, *115*(2), 167-174.

Koudstaal, M. J., Poort, L., Van der Wal, K., Wolvius, E., Prahl-Andersen, B., & Schulten, A. (2005). Surgically assisted rapid maxillary expansion (SARME): a review of the literature. *International journal of oral and maxillofacial surgery*, *34*(7), 709-714.

Koudstaal, M. J., Poort, L. J., van der Wal, K. G., Wolvius, E. B., Prahl-Andersen, B., & Schulten, A. J. (2005). Surgically assisted rapid maxillary expansion (SARME): a review of the literature. *Int J Oral Maxillofac Surg*, *34*(7), 709-714. https://doi.org/10.1016/j.ijom.2005.04.025

Koudstaal, M. J., Poort, L. J., van der Wal, K. G. H., Wolvius, E. B., Prahl-Andersen, B., & Schulten, A. J. M. (2005). Surgically assisted rapid maxillary expansion (SARME): a review of the literature. *International journal of oral and maxillofacial surgery*, *34*(7), 709-714. https://doi.org/https://doi.org/10.1016/j.ijom.2005.04.025

Koudstaal, M. J., Wolvius, E. B., Schulten, A. J. M., Hop, W. C. J., & van der Wal, K. G. H. (2009). Stability, tipping and relapse of bone-borne versus tooth-borne surgically assisted rapid maxillary expansion; a prospective randomized patient trial. *International journal of oral and maxillofacial surgery*, *38*(4), 308-315. https://doi.org/https://doi.org/10.1016/j.ijom.2009.02.012

Kraut, R. A. (1984). Surgically assisted rapid maxillary expansion by opening the midpalatal suture. *Journal of Oral and Maxillofacial Surgery*, *42*(10), 651-655.

MacIntosh, R. B., Shivapuja, P.-K., & Warren, E. D. (2018). Total maxillary alveolar osteotomy: surgical technique and review of its efficacy. *Journal of Oral and Maxillofacial Surgery*, *76*(5), 1097. e1091-1097. e1018.

Magnusson, A. (2013). *Evaluation of surgically assisted rapid maxillary expansion and orthodontic treatment: Effects on dental, skeletal and nasal structures and rhinological findings* Linköping University Electronic Press].

Magnusson, A., Bjerklin, K., Kim, H., Nilsson, P., & Marcusson, A. (2013). Three-dimensional computed tomographic analysis of changes to the external features of the nose after surgically assisted rapid maxillary expansion and orthodontic

treatment: a prospective longitudinal study. *American Journal of Orthodontics and Dentofacial Orthopedics*, *144*(3), 404-413.

Mehra, P., Cottrell, D. A., Caiazzo, A., & Lincoln, R. (1999). Life-threatening, delayed epistaxis after surgically assisted rapid palatal expansion: a case report. *Journal of Oral and Maxillofacial Surgery*, *57*(2), 201-204.

Messer, E. J., Bollinger, T. E., & Keller, J. J. (1979). Surgical-mechanical maxillary expansion. *Quintessence International*, *10*(8).

Miloro, M., Ghali, G. E., Larsen, P. E., & Waite, P. (2022). *Peterson's Principles of Oral and Maxillofacial Surgery*. Springer International Publishing. https://books.google.com.tr/books?id=AXGAEAAAQBAJ

Möhlhenrich, S. C., Modabber, A., Kamal, M., Fritz, U., Prescher, A., & Hölzle, F. (2016). Three-dimensional effects of pterygomaxillary disconnection during surgically assisted rapid palatal expansion: a cadaveric study. *Oral surgery, oral medicine, oral pathology and oral radiology*, *121*(6), 602-608.

Muñoz-Pereira, M., Haas-Junior, O., Meirelles, L. D. S., Machado-Fernández, A., Guijarro-Martínez, R., Hernández-Alfaro, F., de Oliveira, R. B., & Pagnoncelli, R. (2021). Stability and surgical complications of tooth-borne and bone-borne appliances in surgical assisted rapid maxillary expansion: A systematic review. *British Journal of Oral and Maxillofacial Surgery*, *59*(2), e29-e47.

Nada, R. M., van Loon, B., Schols, J. G., Maal, T. J., de Koning, M. J., Mostafa, Y. A., & Kuijpers-Jagtman, A. M. (2013). Volumetric changes of the nose and nasal airway 2 years after tooth-

borne and bone-borne surgically assisted rapid maxillary expansion. *European journal of oral sciences*, *121*(5), 450-456.

Pogrel, M., Kaban, L., Vargervik, K., & Baumrind, S. (1992). Surgically assisted rapid maxillary expansion in adults. *The International journal of adult orthodontics and orthognathic surgery*, *7*(1), 37-41.

Prado, G. P. R., Furtado, F., Aloise, A. C., Biló, J. P. R., Ferreira, L. M., & Pereira, M. D. (2014). Stability of surgically assisted rapid palatal expansion with and without retention analyzed by 3-dimensional imaging. *American Journal of Orthodontics and Dentofacial Orthopedics*, *145*(5), 610-616.

Prado, G. P. R., Koga, A. F., Furtado, F. M. G. P., Ferreira, L. M., & Pereira, M. D. (2021). Two- and Three-Segment Surgically Assisted Rapid Maxillary Expansion: A Clinical Trial. *Plastic and Reconstructive Surgery*, *148*(5), 1086-1097. https://doi.org/10.1097/prs.0000000000008491

Proffit, W. R., Turvey, T. A., & Phillips, C. (2007). The hierarchy of stability and predictability in orthognathic surgery with rigid fixation: an update and extension. *Head Face Med*, *3*, 21. https://doi.org/10.1186/1746-160x-3-21

Proffit, W. R., Turvey, T. A., & Phillips, C. (2007). The hierarchy of stability and predictability in orthognathic surgery with rigid fixation: an update and extension. *Head & face medicine*, *3*, 1-11.

Santagata, M., Corvo, G., Chagas-Júnior, O. L., & Tartaro, G. (2019). Tunnel technique through three vertical buccal incisions to reduce nasolabial changes due to surgically assisted rapid palatal

expansion. *International journal of oral and maxillofacial surgery*, *48*(10), 1337-1339. https://doi.org/10.1016/j.ijom.2019.02.007

Schwarz, G. M., Thrash, W. J., Byrd, D. L., & Jacobs, J. D. (1985). Tomographic assessment of nasal septal changes following surgical-orthodontic rapid maxillary expansion. *American Journal of Orthodontics*, *87*(1), 39-45. https://doi.org/https://doi.org/10.1016/0002-9416(85)90172-1

Seeberger, R., Kater, W., Davids, R., & Thiele, O. C. (2010). Long term effects of surgically assisted rapid maxillary expansion without performing osteotomy of the pterygoid plates. *Journal of Cranio-Maxillofacial Surgery*, *38*(3), 175-178.

Sygouros, A., Motro, M., Ugurlu, F., & Acar, A. (2014). Surgically assisted rapid maxillary expansion: cone-beam computed tomography evaluation of different surgical techniques and their effects on the maxillary dentoskeletal complex. *American Journal of Orthodontics and Dentofacial Orthopedics*, *146*(6), 748-757.

Sygouros, A., Motro, M., Ugurlu, F., & Acar, A. (2014). Surgically assisted rapid maxillary expansion: cone-beam computed tomography evaluation of different surgical techniques and their effects on the maxillary dentoskeletal complex. *Am J Orthod Dentofacial Orthop*, *146*(6), 748-757. https://doi.org/10.1016/j.ajodo.2014.08.013

Tomlak, D. J., Piecuch, J. F., & Weinstein, S. (1984). Morphologic analysis of upper lip area following maxillary osteotomy via the tunneling approach. *American Journal of Orthodontics*, *85*(6), 488-493.

Turvey, T. A., & Fonseca, R. J. (1980). The anatomy of the internal maxillary artery in the pterygopalatine fossa: its relationship to maxillary surgery. *J Oral Surg*, *38*(2), 92-95.

Vanarsdall, R., & White Jr, R. (1994). Three-dimensional analysis for skeletal problems. In (Vol. 9, pp. 159).

Vercruysse Jr, H., Van Nassauw, L., San Miguel-Moragas, J., Lakiere, E., Stevens, S., Van Hemelen, G., Raffaini, M., & Nadjmi, N. (2016). The effect of a Le Fort I incision on nose and upper lip dynamics: unraveling the mystery of the "Le Fort I lip". *Journal of Cranio-Maxillofacial Surgery*, *44*(12), 1917-1921.

Verlinden, C. R., Gooris, P. G., & Becking, A. G. (2011). Complications in transpalatal distraction osteogenesis: a retrospective clinical study. *Journal of Oral and Maxillofacial Surgery*, *69*(3), 899-905.

Verquin, M., Daems, L., & Politis, C. (2017). Short-term complications after surgically assisted rapid palatal expansion: a retrospective cohort study. *International journal of oral and maxillofacial surgery*, *46*(3), 303-308. https://doi.org/https://doi.org/10.1016/j.ijom.2016.11.016

Williams, B. J., Currimbhoy, S., Silva, A., & O'Ryan, F. S. (2012). Complications following surgically assisted rapid palatal expansion: a retrospective cohort study. *Journal of Oral and Maxillofacial Surgery*, *70*(10), 2394-2402.

Williams, B. J., Currimbhoy, S., Silva, A., & O'Ryan, F. S. (2012). Complications following surgically assisted rapid palatal expansion: a retrospective cohort study. *J Oral Maxillofac Surg*, *70*(10), 2394-2402. https://doi.org/10.1016/j.joms.2011.09.050

Williams, B. J. D., Currimbhoy, S., Silva, A., & O'Ryan, F. S. (2012). Complications Following Surgically Assisted Rapid Palatal Expansion: A Retrospective Cohort Study. *Journal of Oral and Maxillofacial Surgery*, *70*(10), 2394-2402. https://doi.org/https://doi.org/10.1016/j.joms.2011.09.050

Woods, M., Wiesenfeld, D., & Probert, T. (1997). Surgically-assisted maxillary expansion. *Australian dental journal*, *42*(1), 38-42.

Zandi, M., Miresmaeili, A., & Heidari, A. (2014). Short-term skeletal and dental changes following bone-borne versus tooth-borne surgically assisted rapid maxillary expansion: a randomized clinical trial study. *Journal of Cranio-Maxillofacial Surgery*, *42*(7), 1190-1195.

BÖLÜM VI

Sialolit : Vaka Sunumu

Gamze Nur BAYRAMOĞLU[1]
Kübra TÖRENEK AĞIRMAN[2]

Giriş

Sialolitler (tükrük bezi taşları) tükürük bezinde veya kanalında en sık görülen patolojilerden biridir. %80-95 oranında submandibular bezde, %5-20 oranında parotis bezinde, sublingual ve minör tükrük bezlerinde ise oldukça az görülür (Kraaij vd., 2018). Genellikle sağ ve sol tarafta eşit olarak görülür. Bilateral görülmesi çok nadir bir durumdur (Fowell ve MacBean, 2012). Daha çok üçüncü ve altıncı dekatta görülür, çocuklarda görülmesi çok düşük bir ihtimal olup görülme oranı %3'tür (Oteri vd., 2011). Tükürük bezlerinde görülen taşlar genellikle kanal içerisinde oluşur (Lanjekar vd., 2023). Sialolitler tükürük bezlerinde tekrarlayan ağrıya ve

[1] Arş. Gör. Atatürk Üniversitesi Diş Hekimliği Fakültesi, Ağız Diş Ve Çene Radyolojisi, ORCID:0009-0003-8402-4308
[2] Dr. Öğr. Üyesi, Atatürk Üniversitesi Diş Hekimliği Fakültesi, Ağız Diş Ve Çene Radyolojisi, ORCID: 0000-0001-7200-3436

şişliğe neden olur (Althobaiti vd., 2024). Bu semptomlar daha çok yemek yeme esnasında görülür. Bulunduğu yere ve büyüklüğüne göre kanalda tıkanıklık veya tükürük akışında azalmaya neden olabilir (Özdede vd., 2016). Teşhiste klinik muayeneye ek olarak konvansiyonel radyografiler, ultrasonografi (USG), konik ışınlı bilgisayarlı tomografi (KIBT) ve manyetik rezonans (MR) görüntüleme kullanılır. Sialolitlerin tedavisi semptomların şiddetine, sıklığına, taşın boyutuna, hareketliliğine ve lokalizasyonuna göre değişir (Camous, 2023).

Olgu Sunumu

Atatürk Üniversitesi Diş Hekimliği Fakültesi, Ağız, Diş ve Çene Radyolojisi Kliniğine 21 yaşında erkek hasta ağız tabanında yemek yerken oluşan şişlik ve ağrı şikayetiyle başvurdu. Anamnezinde sistemik bir hastalığı olmadığı öğrenilen hastanın klinik muayenesi yapıldı. Klinik muayenesinde ağız tabanında şişlik ve palpasyonda ağrı tespit edildi. Ardından panoramik radyografisi alındı. Panoramik radyografisinde herhangi bir radyoopasite görüntü görülmedi. Mandibular bölgeden alınan okluzal radyografi ile ikinci bir doğrulama görüntüsü alındı. Okluzal radyografisinde lokalize milimetrik ebatlı kalsifik odak tespit edildi (Şekil 1). USG ile hokey stik prob kullanılarak intraoral görüntüleme yapıldı. Sol submandibular bez ekstraoral USG'sinde bez içerisinde 4.7 mm ebatlı hiperekojen görünümde posterior akustik gölgeye sahip kalsifik yapı (sialolit) izlendi (Şekil 2). Ağız tabanından bakılan intraoral ve ekstraoral USG'de ise 7.5 mm ebatlı hiperekojen posterior akustik gölgeye sahip kalsifik yapı (sialolit) izlendi (Şekil 3). Bu kalsifik yapının ekstraoral USG'de Wharton kanalı içerisinde ve sublingual bez seviyesinde olduğu görüldü. Hastaya

bilgilendirme yapılarak sialolitin çıkarılması için cerrahi kliniğine yönlendirildi.

Hasta 6 ay sonra aynı şikayetle kliniğimize başvurdu. Tedavi için cerrahi kliniğine başvuran hastaya herhangi bir müdahalede bulunulmadığı öğrenildi. Hastaya tekrar aynı bölgeden USG bakıldı. İntraoral ve ekstraoral USG'de 7.7 mm ebatlarında hiperekojen, posterior akustik gölgesi olan kalsifik yapı (sialolit) izlendi (Şekil 4). Kalsifik yapının ekstraoral USG'de hala Wharton kanalı içerisinde ve önceye göre büyümüş olduğu görüldü. Bez içerisindeki sialolit ise izlenmedi. Kalsifik yapının hemen distalindeki kanalın distalinde ve submandibular bezin Wharton kanalı çıkışında tükürük göllenmesine bağlı geniş anekoik bir kanal ve posteriorunda akustik güçlenme izlendi.

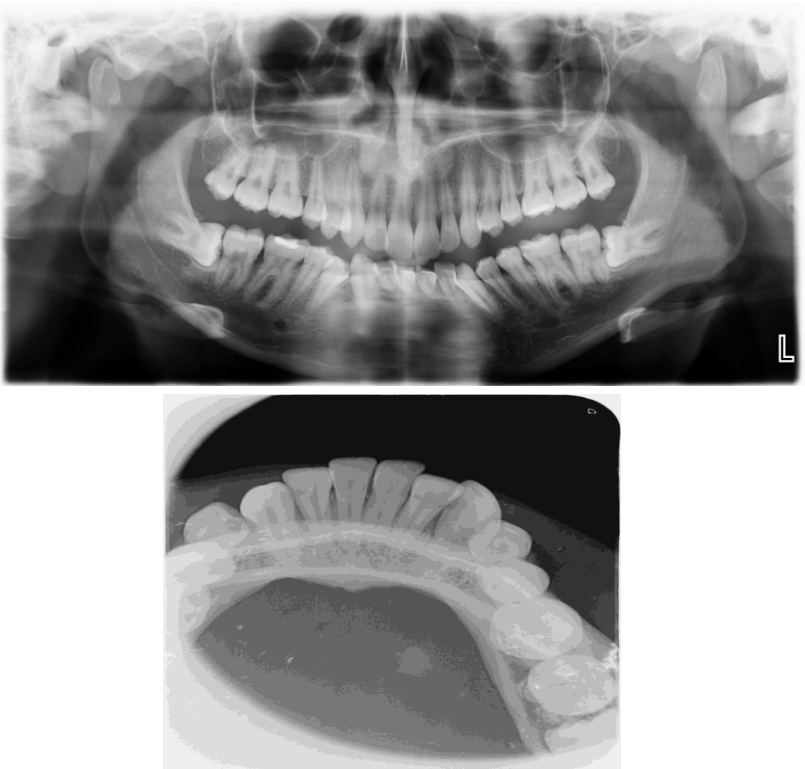

Şekil 1: *Hastaya ait panoramic ve okluzal radyografi*

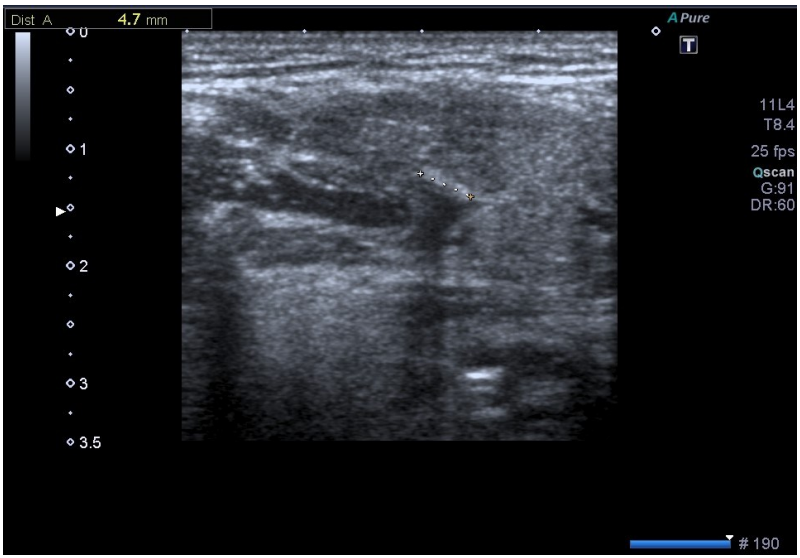

Şekil 2: Ultrasonografisinde ağız tabanından bakılan sialolitin görüntüsü (ekstraoral ultrasonografi)

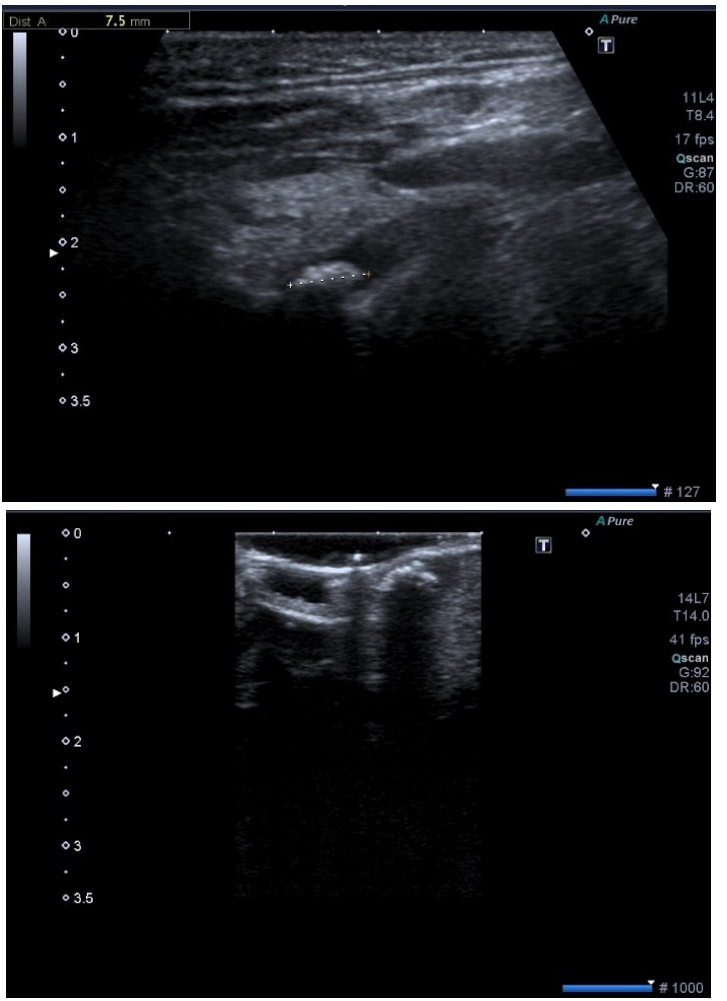

Şekil 3: *Ultrasonografisinde ağız tabanından bakılan sialolitin görüntüsü (ekstraoral ve intraoral ultrasonografi)*

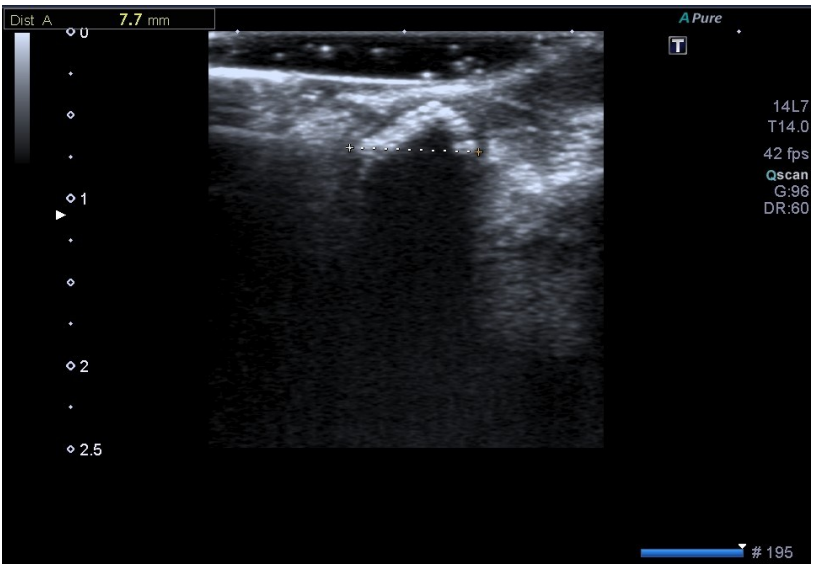

Şekil 4: Takip ultrasonografisinde ağız tabanından bakılan sialolitin görüntüsü (intraoral ultrasonografi)

Tartışma

Sialolitler tükürük bezinde veya kanallarında görülen kalsifik taşlardır. Daha sık olarak submandibular bezde görülür. Bunun sebebi submandibular bezin salgısının daha fazla musin ve tuz içermesi, kanaldaki tükürük akış hızının da yer çekimine zıt yönde olmasından kaynaklanır (Ayaz vd., 2009). Lustman ve ark (Lustmann vd., 1990), çalışmalarındaki sialolit vakalarından 245 hastanın 231 tanesi submandibular bezde, 11 tanesi parotis bezinde ve 1 tanesi sublingual bezde görülmüştür. Sialolitlerin oluşumunda birçok faktör rol oynar. Bunlar arasında bakteriler, virüsler, sistemik hastalıklar ve hastada ağız kuruluğuna neden olan ilaçlar bulunur. Levodopa, metildopa, amantadin gibi ilaçların sialolit oluşumuna neden olduğunu savunan yazarlar bulunmaktadır (Perrotta vd., 1978) (Lutcavage ve Schaberg, 1991). Zenk ve ark. (Zenk vd., 1999) ve

Huoh ve ark. (Huoh vd., 2011) böbrek taşı olan hastalarda genelde sialolitin de bulunduğunu göstermişlerdir Laforgia ve ark. (Laforgia vd., 1989) yaptıkları çalışmadaki hastaların %25'inde diabet, %20'sinde hipertansiyon ve %10'unda karaciğer hastalığı olduğunu göstermişlerdir. Aynı zamanda çalışmasındaki hastaların %70'inin erkek hasta olduğunu belirtmiştir. Taher (Taher, 1989) çalışmasındaki hastaların %75.86'sının erkek hasta olduğunu göstermiştir. Bizim vakamızdaki hasta da 21 yaşındaki erkek hastaydı.

Klinik olarak teşhisinde hasta anamnezi önemli rol oynar. Hastalar genellikle yemek yerken oluşan ağrıdan ve ağız tabanında oluşan şişkinlikten rahatsız olur. Sialolitler büyük boyutlara ulaştığı durumda tükürük bezlerinde veya kanallarında tıkanıklık oluşturabilir. Sialolitlerin radyografide radyoopak olarak görülme sebebi içeriklerindeki magnezyum, kalsiyum karbonat ve kalsiyum fosfat gibi yapılardır. Submandibular sialolitlerin radyoopak görülme oranı yaklaşık olarak %80-94'tür (Ayaz, 2009).

Sialolitlerin teşhisinde okluzal ve panoramik radyografiler önemli rol oynar. Buna ek olarak klinik muayenede sialolit düşünülen vakalarda ilk önerilen ileri görüntüleme yöntemi USG'dir (Aydın vd., 2004). USG ile 2 mm'den daha büyük boyuttaki sialolitlerin görüntülenme oranı %90'dır (Berçin, 2009). Aynı zamanda USG'de non-opak sialolitler, sialolitlerin yerleşimleri, tükürük bezi kanallarında genişlemenin varlığı ve iltihabi değişiklikler görülebilir (Ayaz, 2009). USG diğer görüntüleme yöntemlerine göre daha düşük maliyetli olması, hastanın radyasyon dozu almaması ve non-invaziv bir yöntem olması nedeniyle daha avantajlı bir görüntüleme yöntemidir (Özdede vd., 2016).

Sonuç:

Sialolitler, hastadan alınan anamnez, detaylı klinik muayene ve ileri görüntüleme yöntemleri ile birlikte değerlendirilmelidir**.** USG klinik kullanımda tanı koymada, özellikle radyografi ile tespit edilemeyen radyopak görüntü vermeyen taşların tespit edilmesinde büyük kolaylıklar sağlar.

KAYNAKLAR

1. Kraaij S, Brand HS, van der Meij EH, de Visscher JG. Biochemical composition of salivary stones in relation to stone- and patient-related factors. *Med Oral Patol Oral Cir Bucal*. 2018;23(5):e540-e544. doi:10.4317/medoral.22533

2. Rozas Pozo M, Fiori-Chíncaro GA, Llaguno-Rubio JM. Revisión narrativa de estudios por imágenes de las calcificaciones de la glándula submandibular. *Revista Científica Odontológica*. 2023;11(1):e143. doi:10.21142/2523-2754-1101-2023-143

3. Fowell C, MacBean A. Giant salivary calculi of the submandibular gland. *J Surg Case Rep*. 2012 Sep 1;2012(9):6. doi: 10.1093/jscr/2012.9.6. PMID: 24960792; PMCID: PMC3649631.

4. Oteri G, Procopio RM, Cicciù M. *Giant Salivary Gland Calculi (GSGC): Report Of Two Cases*. Vol 5.; 2011.

5. Lanjekar A, Kukde MM, Madne I, Deotale KR, Bankar NJ. Pivotal Role of Ultrasonography and Radiology in Diagnosing a Case of Sialolith. *Cureus*. Published online December 29, 2023. doi:10.7759/cureus.51269

6. Althobaiti M, Alharbi NS, Alhajlah A, Althwiny FA, Amin MK. A Rare Case of Parotid Stone Adherence to the Facial Nerve. *Cureus*. Published online April 4, 2024. doi:10.7759/cureus.57614

7. Özdede M, Hacıosmanoğlu N, Kaya E, Özer H, Akın E, Seçkin A ve ark. Sialolit: 3 olgunun klinik, radyografik ve ultrasonografik bulguları ile birlikte değerlendirilmesi. Acta Odontol Turc 2016;33(1):35-8

8. Camous D. Pathologies lithiasiques des glandes salivaires [Lithiasic salivary gland pathologies]. *Rev Prat*. 2023;73(7):756-758.

9. Ayaz YÜ, Dilli A, Hekimoğlu B. Büyük boyutlarda, değişik bir submandibular siyalolityazis olgusu: direkt radyografi ve ultrasonografi bulguları. Ankara Üniv Tıp Fak Derg 2009;62:69-72

10. Aydın Ü, Yeşildağ A, Oyar O, Gülsoy U. Submandibuler siyalolit tanısında görüntüleme yöntemleri-olgu serisi. GÜ Diş Hek Fak Derg 2004;21:47-52

11. Lustmann J, Regev E, Melamed Y. Sialolithiasisda survey on 245 patients and a review of the literature. Int J Oral Maxillofac Surg. 1990;19:135-138.

12. R.J. Perrotta, J.R. Williams, R.W. Selfe. Simultaneous bilateral parotid and submandibular gland calculi. Arch Otolaryngol Head Neck Surg, 104 (1978), pp. 469–470

13. C. Lutcavage, S. Schaberg. Bilateral submandibular sialolithiasis and concurrent sialadenitis. J Oral Maxillofac Surg, 49 (1991), pp. 1220–1222.

14. Zenk J, Constantinidis J, Kydles S, Hornung J, Iro H. Klinische und diagnostische Befunde bei der Sialolithiasis HNO, 47 (1999), pp. 963–969.

15. Huoh KC, Eisele DW. Etiologic factors in sialolithiasis. Otolaryngol Head Neck Surg, 145 (2011), pp. 935–939.

16. Laforgia PD, Favia GF, Chiaravalle N, Lacaita MG, Laforgia A. Clinico-statistical, morphologic and microstructural

analysis of 400 cases of sialolithiasis. Minerva Stomatol. 1989;38: 1329-1336

17. Taher AA. The incidence and composition of salivary stones (sialolithiasis) in Iran: analysis of 95 cases. Singapore Dent J. 1989;14:33-35.

18. Berçin S, Kutluhan A, Yurttaş V, Kanmaz A. Submandibuler siyalolityazise yaklaşımımız. Yeni Tıp Dergisi 2009;26:16-9

BÖLÜM VII

Bir Ameloblastoma Öyküsü:6 Yıllık Olgu Süreci

Hande BARIN[1]
Fatma ÇAĞLAYAN [2]

GİRİŞ

Ameloblastoma, epitel kökenli iyi huylu odontojenik tümördür. Sınırsız büyüme kapasitesine sahip, lokal olarak agresiftir ayrıca kötü huylu dönüşüm ve metastaz için yüksek bir potansiyele sahiptir. Ameloblastoma hastalarının çoğunluğu 30- 60 yaşları arasında olmasına rağmen belirlenmiş önleyici bir önlem yoktur. Ameloblastomanın tedavisi; lokal bölgesel invazyona yüksek eğilimi nedeniyle ve geniş normal doku sınırları ile cerrahi rezeksiyona dayanır, ancak bu durum genellikle hasta morbiditesiyle alakalıdır. Ameloblastomanın nispeten yüksek tekrarlama oranı, moleküler etiyolojik faktörlerin cinsinden, tedavi yaklaşımı ile hastanın tedaviye ne kadar erken başvurduğundan etkilenir (Effiom vd,2018;307-316). Hastaların yaklaşık olarak üçte biri

[1] Arş.Gör.,Atatürk Üniversitesi,Ağız Diş ve Çene Radyolojisi,0009-0003-1286-3452
[2] Prof.Dr.,Atatürk Üniversitesi,Ağız Diş ve Çene Radyolojisi, 0000-0002-0666-8824

asemptomatiktir ve tanı genellikle başka bir sebepten dolayı yapılan radyografik inceleme sırasında konur. Ancak hastalar ağrı, parestezi, şişlik, dental maloklüzyon ve yüz deformiteleri yaşayabilir, bu durum özellikle dev ameloblastomalarda gözlenir. Maksillofasiyal bölgenin bilgisayarlı tomografi taramasında dev ameloblastoma iyi sınırlı uniloküler veya multiloküler, kistik veya ince duvarlı solid lezyon olarak görülür. Tedavisi öncelikle cerrahi olup, cerrahın tecrübesine ve tümörün ilerleme özelliklerine bağlı olarak konservatif veya radikal olabilir (Abouda vd,2016;352(2),223). Konik ışınlı bilgisayarlı tomografi (KIBT), dişler ve destekleyici yapıları görüntülemek için kullanılabilen düşük dozlu üç boyutlu (3D) bir görüntüleme sistemidir. KIBT taraması yapılırken, hastanın tarama hacminde doğru ilgi alanının (ROI) bulunduğundan emin olmak için bir ön izleme görüntüsü alınır. Hastanın hareket ihtimalini azaltmak için ağız bloğu/çene desteği ve baş destekleri kullanılarak hastanın hareketsizliği sağlanır. Konik şekilli bir X-ışını demeti yayan X-ışını tüpü ve genellikle düz panel dedektör olan dedektör, hastanın başı çevresinde 180°-360° arasında dönerek yüzlerce 2D kare veya projeksiyon elde eder. Bu projeksiyon serisinden, birincil rekonstrüksiyon olarak bilinen bir işlemle 3D veri seti oluşturulur. Tamamlandıktan sonra, aksiyel, koronal, sagittal ve panoramik tarzda ikincil rekonstrüksiyonlar yapılır ve çalışma görüntüleme ekranında gösterilir (Drage vd,2018;26-30).

VAKA SUNUMU

Kliniğimize başvuran 24 yaşındaki erkek hastanın rutin radyolojik tetkikleri sırasında panoramik röntgeninde sol mandibula premolar molar bölgede 35 numaralı dişten 38 numaralı dişe kadar uzanan radyolüsens lezyon alanı tespit edilmiştir (RESİM 1). Hastamızın BT dental tomografi görüntülerinde sol mandibular

premolar-molar -retromolar bölgede 35 nolu dişten başlayarak 38 nolu dişe kadar uzanan, intramedullar yerleşimli, bukkal kortikal kemikte incelmeye sebebiyet veren, lingual kemikte ekspansiyon ve perforasyona neden olan, sınırları nispeten düzenli hipodens 28.0 *19.1 *47.6 ebatlarında litik lezyon alanı izlenmiştir. İlgili lezyon alanı35, 36, 37 nolu dişlerin köklerinde rezorpsiyon yapmış olup sol mandibular kanal ile ilişkiliydi (RESİM 5). Histopatolojik inceleme yapıldı ve sonucu ameloblastoma olarak kesinleşti (RESİM 7). 2021 yılında teşhis sonrasında cerrahi müdahale yapılmış olup hasta takip sürecine girilmiştir (RESİM3,6). 2023 yılında hastamız ağız diş ve çene radyolojisi kliniğimize başvurmuştur, rutin takip panoramik röntgeni alınmıştır (RESİM 4).

1.RESİM:Hastanın kliniğimize başvurduğu tarihte çekilen panoramik görüntüsü(2021)

2.RESİM:Hastanın arşivde olan panoramik görüntüsü(2018)

3.RESİM:Hastanın cerrahi tedavi sonrası ilk panoramik görüntüsü(2021)

4.RESİM:Hastanın 2 yıl sonraki takip panoramik görüntüsü(2023)

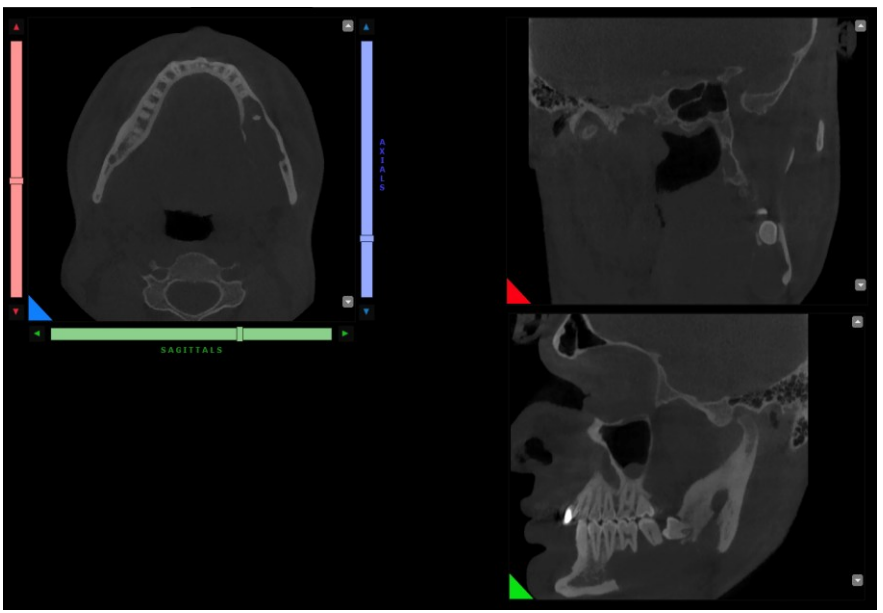

5.RESİM:Hastanın KIBT multiplanar kesiti(2021)

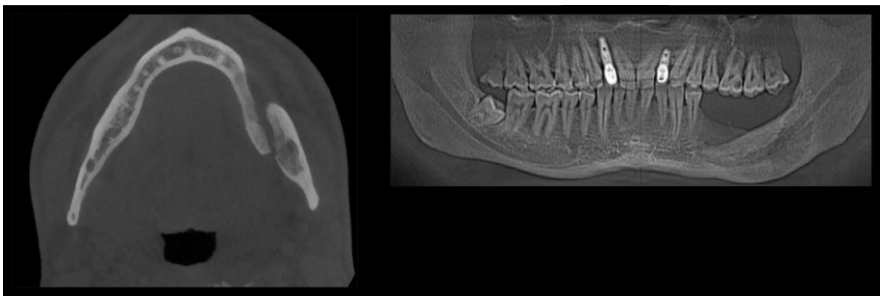

6.RESİM:Hastanın cerrahi müdahale sonrası aksial ve panoramik tomografi kesitleri(2021)

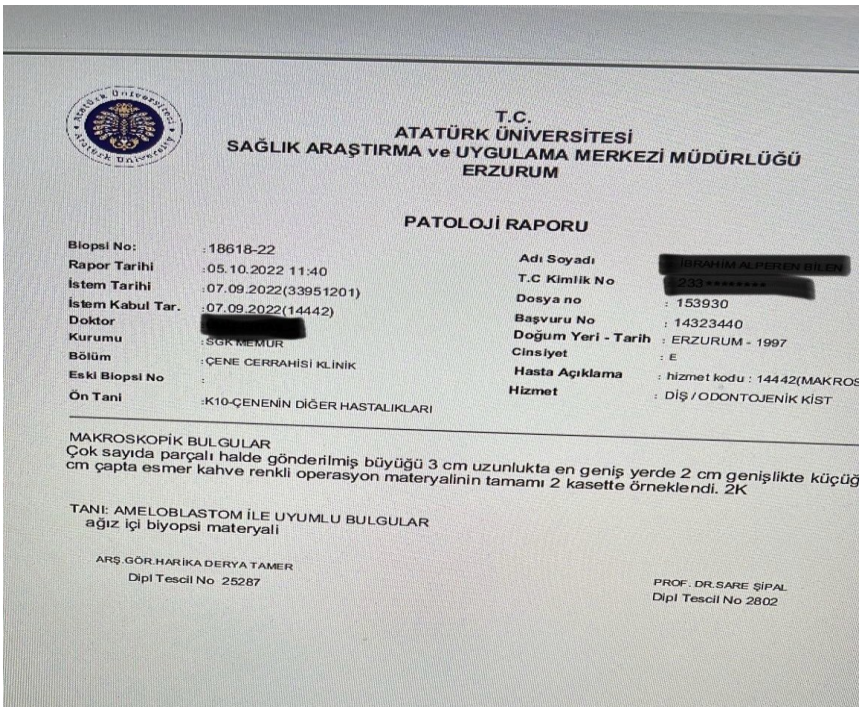

T.C.
ATATÜRK ÜNİVERSİTESİ
SAĞLIK ARAŞTIRMA ve UYGULAMA MERKEZİ MÜDÜRLÜĞÜ
ERZURUM

PATOLOJİ RAPORU

Biopsi No: :18618-22
Rapor Tarihi :05.10.2022 11:40
İstem Tarihi :07.09.2022(33951201)
İstem Kabul Tar. :07.09.2022(14442)
Doktor [redacted]
Kurumu :SGK MEMUR
Bölüm :ÇENE CERRAHİSİ KLİNİK
Eski Biopsi No :
Ön Tani :K10-ÇENENİN DİĞER HASTALIKLARI

Adı Soyadı [redacted]
T.C Kimlik No [redacted]
Dosya no : 153930
Başvuru No : 14323440
Doğum Yeri - Tarih : ERZURUM - 1997
Cinsiyet : E
Hasta Açıklama : hizmet kodu : 14442(MAKROS
Hizmet : DİŞ / ODONTOJENİK KİST

MAKROSKOPİK BULGULAR
Çok sayıda parçalı halde gönderilmiş büyüğü 3 cm uzunlukta en geniş yerde 2 cm genişlikte küçüğ
cm çapta esmer kahve renkli operasyon materyalinin tamamı 2 kasette örneklendi. 2K

TANI: AMELOBLASTOM İLE UYUMLU BULGULAR
ağız içi biyopsi materyali

ARŞ.GÖR.HARİKA DERYA TAMER
Dipl Tescil No 25287

PROF. DR.SARE ŞİPAL
Dipl Tescil No 2802

7.RESİM:Hastanın patoloji rapor sonucu

TARTIŞMA

Ameloblastomlar, benign fakat lokal olarak invaziv neoplazmlardır. Epitel kaynaklı bu neoplazm, mine organından,

dental lamina kalıntılarından, odontojenik kistlerin epitel astarından veya oral mukozanın bazal epitel hücrelerinden köken alır (Shi HA vd,2021;19(4):238-243). Klinik olarak, ameloblastomalar asemptomatik olabilir ve radyolojik görüntüleme sırasında tesadüfen tespit edilebilir. Her iki cinsiyette de eşit sıklıkta görülür ve en yüksek görülme sıklığı yaşamın üçüncü ila dördüncü on yıllık dönemindedir. Hastalık en sık mandibulanın posterior bölgesinde görülse de, mandibula veya maksillanın herhangi bir yerinde de ortaya çıkabilir. Genel olarak, ameloblastomaların %80'i mandibulada ve %20'si maksillada görülür (Sham vd,2009;739-744). Hastanın kliniğimize başvurduğunda herhangi bir şikayetinin olmaması ve radyolojik incemeler sırasında tesadüfen tespit edilmiş olması ile ayrıca erkek hasta olması literatür çalışmalarıyla uyumludur. Hastanın kliniğimize başvurduğunda 21 yaşında olması literatürde belirtilen sık görülen yaş aralığı dışındadır. Panoramik röntgende sol mandibula posterior bölgede lezyonun oluşumu vakanın literatüre uyumlu olduğunu gösteren diğer bir bulgudur. Ameloblastoma oluşumunda diş çekimi, gömülü üçüncü molar diş, fazla sayıda diş ve eksternal travmanın etkili olduğu savunulmaktadır (Seabaugh vd,1986;(94)2:265-267). Bizim vakamızda ise hastanın başlangıç röntgeninde lezyon oluşumunun gömülü diş ile ilişkili olmadığı, literatürde bahsedilen oluşum sebepleri dışında olduğu gözlenmiştir. Ameloblastoma genellikle dental röntgenlerde tespit edilse de, yumuşak doku veya kemik invazyonunun boyutu genellikle tam olarak değerlendirilemez (Ghai, 2022;14(8)). Ameloblastomanın başarılı bir şekilde tespit edilebilmesi için farklı görüntüleme yöntemleri, ayrıca histopatoloji ile birlikte yapılan kapsamlı bir klinik değerlendirmenin sonuçları çok önemlidir. Hem konik ışınlı bilgisayarlı tomografi (KIBT) hem

de çok kesitli bilgisayarlı tomografi lezyonun ve tümöre bitişik anatomik yapıların, özellikle mandibular kanalla olan ilişkinin 3 boyutlu (3B) değerlendirilmesini sağladıkları için ameloblastomaları değerlendirmek adına etkili görüntüleme yöntemleridir (Evangelista vd,2021;51(1):17-25). 2021 yılındaki panoramik görüntüsünde 35, 36, 37 numaralı diş köklerinde rezorpsiyon yapmış olduğunu gördük. Kesin tanı koyabilmek için dental tomografiden faydalanıldı. Dental tomografide 28.0 *19.1 *47.6 ebatlarında litik lezyon alanı olduğu görüntülenmiştir. Ameloblastomaların tedavisinde geniş rezeksiyon ve anında rekonstrüksiyon, günümüzde çoğu durumda tercih edilen tedavi yöntemi olarak kabul edilmektedir (Sham vd,2009;739-744). Ameloblastoma tedavisi konservatif (marsupializasyon, enükleasyon, küretaj) veya radikal olabilir. Konservatif tedavi genellikle unikistik ameloblastoma vakalarında uygulanırken, radikal tedavi ise konvansiyonel ameloblastoma vakalarında kullanılan marjinal (parsiyel olarak da adlandırılır) ve segmental rezeksiyon işlemlerine karşılık gelir (Netto vd, 2023;15(7)). Vakamızda teşhis sonrası rezeksiyon yapılmıştır ve rekonstrüksiyon plağı ile tedavisi tamamlanmış olup ayrıca hasta takip sürecine girilmiştir. Bulgular sonucunda teşhis ve tedavi de kullanılan yöntemler literatürde adı geçen bilgiler ile uyumludur.

SONUÇ

Çene kemiklerinde görülen lezyonlar hastada çeşitli klinik şikayetlere sebep olabileceği gibi, bu vakada görüldüğü üzere tesadüfen de tespit edilebilir. Ameloblastoma, benign olmasına rağmen invaziv ve infiltratif büyüme gösteren tek odontojenik tümördür. Bu vaka raporunda bir ameloblastoma lezyonunun ilk olarak ortaya çıkışı ve 6 yıllık bir süreçte gelişiminin hikayesi

sunulmuştur. Hastanın önceki radyografilerinde henüz yeni başlayan lezyonun gözden kaçırılmış olması, erken tanı açısından rutin radyolojik incelemenin ve radyolojik görüntülerin detaylı incelenmesinin önemini bir kez daha vurgulamıştır. Dental tomografi, maksillofasiyal sert doku lezyonlarının üç boyutlu olarak değerlendirilmesinde önemli bir tanı aracıdır.

KAYNAKÇA

1. Effiom, O. A., Ogundana, O. M., Akinshipo, A. O., & Akintoye, S. O. (2018). Ameloblastoma: current etiopathological concepts and management. *Oral diseases*, *24*(3), 307–316. https://doi.org/10.1111/odi.12646

2. Abouda, M., Turki, S., & Billil, K. (2016). Giant Mandibular Ameloblastoma. *The American journal of the medical sciences*, *352*(2), 223. https://doi.org/10.1016/j.amjms.2015.12.001

3. Drage N. (2018). Cone Beam Computed Tomography (CBCT) in General Dental Practice. *Primary dental journal*, *7*(1), 26–30. https://doi.org/10.1308/205016818822610316

4. Sham, E., Leong, J., Maher, R., Schenberg, M., Leung, M., & Mansour, A. K. (2009). Mandibular ameloblastoma: clinical experience and literature review. *ANZ journal of surgery*, *79*(10), 739–744. https://doi.org/10.1111/j.1445-2197.2009.05061.x

5. Shi, H. A., Ng, C. W. B., Kwa, C. T., & Sim, Q. X. C. (2021). Ameloblastoma: A succinct review of the classification, genetic understanding and novel molecular targeted therapies. *The surgeon : journal of the Royal Colleges of Surgeons of Edinburgh and Ireland*, *19*(4), 238–243. https://doi.org/10.1016/j.surge.2020.06.009

6. Ghai S. (2022). Ameloblastoma: An Updated Narrative Review of an Enigmatic Tumor. *Cureus*, *14*(8), e27734. https://doi.org/10.7759/cureus.27734

7. Evangelista, K., Cardoso, L., Toledo, Í., Gasperini, G., Valladares-Neto, J., Cevidanes, L. H. S., Ruellas, A. C. O., & Silva, M. A. G. (2021). Directions of mandibular canal displacement in

ameloblastoma: A computed tomography mirrored-method analysis. *Imaging science in dentistry*, *51*(1), 17–25. https://doi.org/10.5624/isd.20200132

8. Netto, R., Peralta-Mamani, M., de Freitas-Filho, S. A., Moura, L. L., Rubira, C. M., & Rubira-Bullen, I. R. (2023). Segmental resection vs. partial resection on treating solid multicystic ameloblastomas of the jaws - recurrence rates: A systematic review and meta-analysis. *Journal of clinical and experimental dentistry*, *15*(7), e518–e525. https://doi.org/10.4317/jced.60502

9. Seabaugh, J. L., Templer, J. W., Havey, A., & Goodman, D. (1986). Ameloblastoma presenting as a nasopharyngeal tumor. *Otolaryngology--head and neck surgery : official journal of American Academy of Otolaryngology-Head and Neck Surgery*, *94*(2), 265–267. https://doi.org/10.1177/019459988609400227

BÖLÜM VIII

Temporomandibular Eklem Artrosentezi

Murat ULU[1]
Zeynep ŞAHİNKAYA[2]

1.Giriş

Temporomandibular ekleme ait düzensizlikler (TMD), çiğneme kasları, temporomandibular eklem (TME) ve bunlarla ilişkili yapıların bozukluklarını içeren genel bir terimdir (Ouanounou, Goldberg & Haas, 2017). TMD, en sık görülen odontojenik kaynaklı olmayan orofasiyal ağrı tipidir (Kapos & ark., 2020). Toplumun yaklaşık %5-12'sini etkiler; görülme sıklığı kadınlarda erkeklere göre daha fazladır (Maixner & ark., 2011). TMD, hastaların yaşam konforunu önemli ölçüde azaltan ağrı, ağız

[1] 1.Doç. Dr., İzmir Katip Çelebi Üniversitesi Diş Hekimliği Fakültesi, Ağız, Diş ve Çene Cerrahisi AD. muratulu81@hotmail.com
[2] 2.Araş. Gör., İzmir Katip Çelebi Üniversitesi Diş Hekimliği Fakültesi, Ağız, Diş ve Çene Cerrahisi AD. zeynep_sahinkaya1998@hotmail.com

açıklığında kısıtlılık ve eklem sesleri gibi yaygın semptomlar ile ortaya çıkabilmektedir (De Nordenflycht & Tesch, 2022).

TMD'nin patofizyolojisi tam olarak anlaşılmamış olup multifaktöriyel olduğu düşünülmektedir ve etiyolojisinde biyolojik, sosyal ve psikolojik olmak üzere 3 ana faktör sıklıkla tanımlanmaktadır (Scrivani, Khawaja & Bavia, 2018). Genellikle oklüzyon bozuklukları, parafonksiyonel alışkanlıklar, uyku kalitesi, depresyon ve anksiyete, hormonal durumlar, travmatik yaralanmalar gibi faktörler ile ilişkilendirilmiştir (Liu & Steinkeler, 2013).

TMD'nin tedavi hedefleri; ağrıyı azaltmak, eklem fonksiyonunu geri kazanmak, eklem hasarının ilerlemesini önlemek ve hastanın yaşam kalitesini arttırmayı kapsamaktadır. TMD'nin tedavisi; non-invaziv, minimal invaziv ve invaziv olmak üzere 3 kategoriye ayrılmaktadır (Liu & Steinkeler, 2013). Vakaların çoğunda non-invaziv tedaviler (hasta eğitimi, stres azaltma teknikleri, fizik tedavi, farmakoterapi, splintler) TMD semptomlarının giderilmesinde başarılı olmuştur (De Nordenflycht & Tesch, 2022). Konservatif tedaviye cevap vermeyen, yapısal anatomik bozuklukların ağrı ve fonksiyon kaybına sebep olduğu durumlarda minimal invaziv (artrosentez ve artroskopi) ve invaziv (açık eklem cerrahisi) tedavi seçenekleri düşünülebilir (Scrivani, Khawaja & Bavia, 2018).

2.Artrosentez

TME artrosentezi, ilk defa 1991 yılında D. W. Nitzan tarafından tanımlanmış olup konservatif tedavilere cevap vermeyen TMD tedavisinde kullanılan basit, ucuz, minimal invaziv ve yüksek etkili tedavi prosedürüdür (Soni & Abhishek, 2019). Artrosentez, üst eklem boşluğunun hidrolik basınç yardımıyla irigasyonu olarak

tanımlanır. Temel amacı inflamatuar mediatörlerin uzaklaştırılarak ağrının azaltılmasını, eklem içi adezyonların lizisini, sinoviyal sıvının viskozitesini tekrardan sağlayarak mandibular hipomobilitenin azaltılmasını amaçlamaktadır (Barkin & Weinberg, 2000). Literatürde yapılan çalışmalara bakıldığında artrosentezin başarı oranlarının %70-90 arasında değişkenlik gösterdiği görülmüştür (Soni & Abhishek, 2019). Konservatif tedavilere cevap vermeyen TMD'lerin tedavisinde kullanımlarının yanı sıra; redüksiyonlu ve redüksiyonsuz disk deplasmanlarında, sinovit/kapsülit durumlarında, akut dejeneratif eklem hastalıklarında palyatif amaçlı ve fonksiyon sırasında ortaya çıkan ağrılı eklem sesleri durumlarında kullanılabilir (Grossmann, 2012). Ağrının ekstrakapsüler sebeplerden kaynaklandığı, fibröz ve osseöz ankiloz durumlarında ve öncesinde non-invaziv tedavi uygulanmamış vakalarda artrosentez önerilmemektedir (Liu & Steinkeler, 2013). Psikiyatrik hastalığı olan, çok sayıda eklem cerrahisi geçmişi olan hastalar ve rejyonal enfeksiyon ve malignitenin mevcut olduğu durumlar bu işlem için kontrendikasyon oluşturmaktadır (González-García, 2015).

2.1. Artrosentezin Sınıflandırılması

Şentürk ve ark. artrosentez tekniklerini giriş sayısına göre tek girişli artrosentez ve çift girişli artrosentez olarak sınıflandırmışlardır. Tek girişli artrosentez kendi içinde tek iğneli kanül kullanılan tek girişli yöntem (Tip 1) ve çift iğneli kanül kullanılan tek girişli yöntem (Tip 2) olarak iki kategoriye ayrılmıştır (Şentürk & Cambazoğlu, 2015).

2.1.1. Çift Girişli Artrosentez

1991 yılında Nitzan ve ark. tarafından tanımlanan ve günümüzde hala birçok cerrah tarafınızdan en sık tercih edilen konvensiyonel artrosentez tekniğidir. Bu yöntem eklem içi enjeksiyonlara ve eklemin yüksek hacimde solüsyon ile lavajına imkan sağlar (Monje-Gil, Nitzan & González-Garcia, 2012).

Çift girişli artrosentez prosedürü öncesinde, cerrahi alan uygun bir şekilde örtülür ve periaurikülar bölge povidon iyot veya benzeri antiseptik solüsyonla temizlenir. Dış kulak yolu kan ve sıvı birikiminden korunmak amacıyla pamuk pelet ile kapatılır. Ardından aurikülotemporal siniri bloke etmek için lokal anestezi uygulanır (Grossmann, 2012). Ekleme rahat ulaşımı sağlamak amacıyla hasta başını etkilenmeyen tarafa çevirmiş şekilde ve 45° açıyla oturtturulur. Tragusun ortasından lateral kantusa uzanan bir hat (Holmlund-Hellsing hattı) çizilir. Birinci iğnenin giriş noktası (posterior giriş noktası) bu hat üzerinde tragusun 10 mm uzaklıkta ve bu hattın 2 mm altında konumlanmıştır. İkinci iğnenin giriş noktası (anterior giriş noktası) aynı hat üzerinde tragusun 20 mm uzağından ve bu hattın 10 mm aşağısında konumlanmıştır. Bu yöntemde 19 G'luk 2 iğne kullanılmaktadır. İğnelerden ilki irigasyon solüsyonunun girişi için diğer iğne ise solüsyon ve debrisin çıkışı amacıyla uygulanır. Hastanın ağzı açık konumdayken birinci iğne posterior giriş noktasından yukarı, mediale ve ileriye doğru yaklaşık 2-2,5 cm derinliğe, iğne ucu artiküler eminensin posterior duvarıyla temas edene kadar ilerletilir. 2-3 ml ringer laktat solüsyon eklem aralığını genişletmek amacıyla üst eklem aralığına uygulanır. İkinci iğne, anterior giriş noktasına yerleştirilir ve solüsyon çıkışı kontrol edilmelidir (Nitzan, Dolwick & Martinez, 1991). Genellikle eklem aralığından inflamatuar mediatörlerin uzaklaştırılması için

kullanılan ringer laktat solüsyon miktarı 50-500 ml arasında değişkenlik göstermektedir (González-García, 2015). Yaygın olarak TME lavaj solüsyonu olarak ringer laktat ve izotonik salin kullanılmaktadır fakat Shinjo ve ark, ringer laktat kullanımının diskin fibröz dokuları tarafından daha iyi tolere edildiğini yaptıkları çalışmada göstermişlerdir (Vaira & ark., 2018).

Çeşitli araştırmacılar zaman içerisinde bu tekniğe farklı modifikasyonlar geliştirmiştir. Laskin ve ark. ikinci iğnenin pozisyonlandırılmasının zorluğu sebebiyle birinci iğneyi konvansiyonel teknik ile aynı pozisyonda yerleştirip ikinci iğnenin, birinci iğnenin 3-4 mm anteriorunda konumlandığı yeni bir teknik geliştirmişlerdir. Bu tekniğin geleneksel tekniğe göre uygulamasının daha kolay ve aynı amacı gerçekleştirdiğini öne sürmüşlerdir (Laskin, 1998). Fakat bu tekniğin uygulanması sırasında ikinci iğnenin üst eklem aralığının dar bir bölgesine yerleştirilmesinden dolayı eklem diskine zarar verebileceği düşünülmektedir. Alkan ve Etöz, ilk iğnenin geleneksel yöntemdeki ile aynı pozisyonda yerleştirildiği, ikinci iğnenin kanto-tragal hattın 7 mm anterior ve 2 mm inferiorunda konumlandığı yeni bir teknik öne sürmüşlerdir. İkinci iğne, ilk iğneye paralel ve iğnenin 3 mm arkasında konumlanmıştır. Bu yöntem ile iğne üst eklem aralığının daha geniş bölümüne yerleştirildiğinden solüsyon çıkışının daha kolay olacağı öne sürülmüştür (Alkan & Etöz, 2010).

Alkan ve Kılıç, cerrahi ve dental implant motorundan ikinci iğneye irrigasyon pompası yerleştirmişler ve TME'nin yüksek basınçla otomatik olarak yıkanmasını sağlayarak konvansiyonel artrosentez yöntemine farklı bir modifikasyon geliştirmişlerdir. Tüm hastaların üst eklem aralığını 2 dakika boyunca 300 ml salin solüsyonla irrige etmişlerdir. Bu işlemde irrigasyon pompasının

bağlanmasından önce iğne konumlarının manuel kontrolünün yapılması önem taşımaktadır. Aksi takdirde eklem çevresi dokularda komplikasyonlara sebebiyet verilebilir. İşlem sırasında solüsyon çıkışı gözlenmez ise yıkama işlemi hemen bırakılmalıdır. Bu gibi risklerinden dolayı bu tekniğin TME artrosentezi konusunda tecrübeli cerrahlar tarafından uygulanması önem arz etmektedir (Alkan & Kılıç, 2009). Yura ve ark., yüksek basınç altında (40 kPa) yapılan artrosentezin eklem aralığının genişlemesini sağladığını ve adezyonların ortadan kaldırılmasında daha etkili performans sergilediğini bildirmişlerdir (Yura & ark., 2003).

Ultrason eşliğinde TME artrosentezi uygulaması Dayisoylu ve ark. tarafından ilk kez 2013 yılında tanımlanmıştır (Dayısoylu, Çifci & Uçkan, 2013). Ultrason eşliğinde bu tedavinin uygulanması iğnelerin doğru konumlandırılmasında fayda sağladığı ve uygulamanın etkinliğini arttırdığı belirtilmiştir (De Nordenflycht & Tesch, 2022). Artroskopiden daha düşük maliyetli ve güvenilir bir teknik olması avantajları arasında belirtilmiştir. Ultrasonun, alt eklem aralığının enjeksiyonunda kullanımında başarılı sonuçlar verdiğini gösteren çalışmalar mevcuttur (Cha & ve ark., 2019).

2.1.2. Tek Girişli Artrosentez

Bu teknik, üst eklem boşluğuna tek girişten ulaşılarak TME'nin lavajının gerçekleştirilmesini amaçlamaktadır (Şentürk & Cambazoğlu, 2015). Çift girişli artrosenteze göre daha güvenli, kolay, hızlı ve stabil bir prosedür olmasının avantajları mevcuttur. Tip 1 ve Tip 2 olmak üzere iki kategoriye ayrılır (Grossmann, 2012).

Tip 1 Tek Girişli Artrosentez; Guarda-Nardini L ve ark. tarafından ilk kez 2008 yılında tanımlanmış olan bu teknik solüsyon giriş ve çıkışının aynı kanül ve lümenden gerçekleştiği artrosentez

tekniğidir. Bu yöntemin; daha az travmatik olması, uygulama kolaylığı, daha az post-operatif ağrı, düşük fasiyal sinir hasarı riski, hastaların yapılan işlemi daha iyi tolere edebilmesi gibi avantajlarının yanı sıra; eklem içine enjekte edilen hyalüronik asitin eklem aralığına tutunmasını sağladığı bildirilmiştir. Hastanın ağzı maksimum açtırıldıktan sonra düşük basınçla solüsyon girişi sağlanır; daha sonra hastanın ağzı kapatılarak solüsyonun geri çıkışı sağlanır. İyi bir sonuç alabilmek için bu işlem 10 kez (yaklaşık 40 ml solüsyon) tekrarlanır. Eklem içi adezyonlarda ve eklem aralığına girilmesinin zorlaştığı dejeneratif durumlarda etkili bir yöntem olduğu bildirilmiştir. (Guarda-Nardini, Manfredini & Ferronato, 2008).

Tip 2 Tek Girişli Artrosentez*;* İlk kez 2007 yılında Alkan ve Baş tarafından tanımlanan solüsyon giriş ve çıkışının aynı kanülden gerçekleştiği fakat farklı port ve lümenlerin kullanıldığı bir tekniktir. Bu yöntemin güvenli olması ve ikinci iğne giriş yerine gereksinim duyulmaması gibi avantajları mevcuttur. Fakat eklem boşluğunun daralmasına sebep olan dejeneratif eklem hastalıkları bu yöntemin kullanımını kısıtlamaktadır (Alkan & Baş, 2007). Bu yöntem için Y şekilli kanül, Shepard kanülü, konsentrik kanül, intravenöz kateter ve çift iğneli kanül gibi farklı modifikasyonlarda kanüller üretilmiştir (Talaat, Ghoneim & Elsholkamy, 2016).

Y şekilli kanüllerin yüksek basınçlı irigasyona imkan tanıması, kolay üretilmeleri, tek giriş kolaylığı gibi avantajlarının yanı sıra metal yorgunluğa bağlı komplikasyonlara sebebiyet vermesinden dolayı tek kullanımlık olması ve üretimi sırasında maruz kaldığı yüksek ısının iğne lümenini tahrip etmesi gibi dezavantajları mevcuttur (Singh & ark., 2011).

Rehman ve Hall, Shepard kanülünü kullanarak TME lavajı işlemini gerçekleştirmişlerdir. Bu kanülün iğnenin doğru konumlanmasına ve işlemin daha hızlı gerçekleşmesine yardımcı olduğunu bildirmişlerdir. Fakat kanülün kalınlığının fazla olması işlemin daha travmatik olmasına ve sinir hasarına sebebiyet verebileceği öne sürülmüştür (Rehman & Hall, 2009).

Öreroğlu ve ark., konsentrik kanül kullanarak bu teknikler arasında en az travmatik ve düşük maliyetli yöntem olduğunu öne sürmüşlerdir (Öreroğlu & ark., 2011).

2.2. İntraartiküler Enjeksiyon ile Artrosentez

Artrosentezin etkinliğinin arttırılması amacıyla TME lavajı bitiminde iğnelerden bir tanesinin çıkartılıp eklem boşluğu içerisine birtakım farmakolojik ajanlar enjekte edilebilir (Goiato & ark., 2016). İntraartiküler enjeksiyonda sıklıkla kullanılan ajanlar; kortikostreoidler, morfin içerikli ilaçlar, hyalüronik asit ve trombositten zengin plazma(PRP)'dır.

Eklem içi enjeksiyon ajanı olarak kortikosteroidler çoğunlukla osteoartrit ve inflamatuar eklem hastalıklarında ağrı ve inflamasyonu azaltmada kullanılır (Cole & Schumacher, 2005). Giraddi ve ark., kortikosteroidlerin inflamatuar mediatörleri azaltmada etkili olduğu, bunun sonucunda eklemin hareket aralığını arttırıp ağrıyı azaltmada başarılı olduğunu belirtmişlerdir (Giraddi & ark., 2015). Alpaslan ve Alpaslan, kortikosteroidlerin semptomlar üzerinde olumlu etkilerine rağmen uzun vadede sonuçlarının öngörülemez olduğunu öne sürmüşlerdir. Eklem kıkırdağının yıkımı, enfeksiyon ve dejeneratif eklem hastalıklarının ilerlemesi gibi durumlar kortikosteroidlerin olumsuz sonuçları arasında yer alır (Alpaslan & Alpaslan, 2001).

Hyalüronik asit (HA), sinoviyositler tarafından üretilen yüksek viskoziteli glikozaminoglikan ailesine ait bir polisakkarittir ve kıkırdak ve sinoviyal sıvıda bulunmaktadır. HA, eklem içi hemostazının korunmasını, eklemin lubrikasyonunu ve stabilize edilmesini sağlar. Çalışmalar, TMD'ye sahip hastalarda HA'nın molekül ağırlığının azaldığını ve bu yüzden intraartiküler yüksek molekül ağırlıklı HA'nın enjeksiyonunun sinoviyal sıvıyı desteklediğini ve endojen HA üretimini arttırdığını göstermiştir (Greenberg & ark., 2006). HA, lubrikasyonu arttırarak kondil hareketlerini kolaylaştırır hem de inflamatuar mediatörleri azaltarak ağrının azalmasına yardımcı olmaktadır (Zotti & ark., 2019).

Trombositten zengin plazma (PRP), otolog tam kanın 15 dakika boyunca santrifüj edilmesi ile elde edilir ve yüksek konsantrasyonlarda trombosit ve büyüme faktörü içermektedir (Robotti & ark., 2013). PRP osteoblastları indükleyerek kemik rejenerasyonunda önemli rol oynar. Aynı zamanda kıkırdak matriksi uyarır ve sinoviyositlerin HA üretimini arttırır. Sinoviyal sıvının viskozitesini düzenlenmesinde önemli bir rol oynamaktadır. PRP'nin TMD'de kullanımında ağrıyı ve sesi azaltmada etkili olduğu ve ayrıca mandibular hareketliliğe fayda sağladığı görülmüştür.

2.3. Komplikasyonlar

TME artrosentezi güvenli bir prosedür olarak tanımlansa da işlem sırasında ve sonrasından düşük oranda da olsa birtakım komplikasyonlarla ilişkili olduğu belirlenmiştir (Nitzan, Dolwick & Martinez, 1991). Literatürde bu oranlar %2-%10 arasında değişkenlik göstermektedir (Tvrdy, Heinz & Pink, 2015).

Bu komplikasyonlar;

- Eklem boşluğu içerisinde alet kırılması,
- Lavaj solüsyonunun ekstrakapsüler dokularda ekstravazasyonu,
- Otolojik komplikasyonlar (timpanik membran perforasyonu, dış kulak yolunda laserasyon ve pıhtı oluşumu, kulakta dolgunluk hissi, işitme kaybı),
- Trigeminal ve fasiyal sinir hasarı,
- Süperfisiyal temporal arter anevrizması,
- İntrakraniyal perforasyon,
- Preaurikülar hematom,
- Ekstradural hematom,
- Eklem içi problemler (Eklem içi kanama, artrit, enfeksiyon),
- Arteriovenöz fistül,
- Ciddi bradikardi,
- Alerjik reaksiyonlar.

Şeklinde sıralanabilir.

Sonuç

TME artrosentezi, kolay uygulanabilir, düşük komplikasyon riski olan, etkinliği yüksek minimal invaziv bir tedavidir. Özellikle konservatif tedavilere dirençli TMD'de cerrahi prosedürlerden önce uygulanan ara basamak tedavi rolü görmektedir. TMD'nin semptomlarını azaltması ve yüksek klinik başarısı bu tedaviyi cerrahlar arasında popüler ve yaygın hale getirmektedir.

Kaynakça

Alkan, A. & Baş B. (2007). The use of double-needle canula method for temporomandibular joint arthrocentesis: clinical report. Eur J Dent, Jul;1(3):179-82.

Alkan, A. & Etöz OA. (2010). A new anatomical landmark to simplify temporomandibular joint arthrocentesis. Br J Oral Maxillofac Surg, Jun;48(4):310-1.

Alpaslan, GH. & Alpaslan C. (2001). Efficacy of temporomandibular joint arthrocentesis with and without injection of sodium hyaluronate in treatment of internal derangements. J Oral Maxillofac Surg, 59:613–8.

Alkan, A. & Kilic E. (2009). A new approach to arthrocentesis of the temporomandibular joint. Int J Oral Maxillofac Surg, Jan;38(1):85-6.

Barkin, S & Weinberg S. (2000). Internal derangements of the temporomandibular joint: the role of arthroscopic surgery and arthrocentesis. J Can Dent Assoc, Apr;66(4):199-203.

Cha, YH., O, J., Park. JK., Yang, HM. & Kim SH. (2019). Ultrasound-guided versus blind temporomandibular joint injections: A pilot cadaveric evaluation. Int J Oral Maxillofac Surg, 48(4):540–545.

Cole, BJ. & Schumacher, Jr HR. (2005). Injectable corticosteroids in modern practice. J Am Acad Orthop Surg, 13:37–46.

Dayisoylu, EH., Cifci, E. & Uckan S. (2013). Ultrasound-guided arthrocentesis of the temporomandibular joint. Br J Oral Maxillofac Surg, Oct;51(7):667-8.

De Nordenflycht, D. & Tesch RS. (2022). Advantages of ultrasound guidance for TMJ arthrocentesis and intra-articular injection: A narrative review. Dent Med Probl, Oct-Dec;59(4):647-656.

Giraddi, GB., Siddaraju, A., Kumar, A. & Jain TK. (2015). Comparison between betamethasone and sodium hyaluronate combination with betamethasone alone after arthrocentesis in the treatment of internal derangement of TMJ using single puncture technique: a preliminary study. J Maxillofac Oral Surg, 14(2):403–9.

Goiato, MC., da Silva, EV., de Medeiros, RA., Túrcio, KH. & Dos Santos DM. (2016). Are intra-articular injections of hyaluronic acid effective for the treatment of temporomandibular disorders? A systematic review. Int J Oral Maxillofac Surg, Dec;45(12):1531-1537.

González-García, R. (2015). The current role and the future of minimally invasive temporomandibular joint surgery. Oral Maxillofac Surg Clin N Am, 27 (1):69–84.

Greenberg, DD., Stoker, A., Kane S. & et al. (2006). Biochemical effects of two different hyaluronic acid products in a co-culture model of osteoarthritis. Osteoarthr Cartil, 14(8):814–822. doi: 10.1016/j.joca.2006.02.006

Grossmann, E. (2012). Arthrocentesis techniques applied to arthrogenic temporomandibular joint disorders Rev Dor Sao Paulo, 13:374–81

Guarda-Nardini, L., Manfredini, D. & Ferronato G. (2008). Arthrocentesis of the temporomandibular joint: a proposal for a single-needle technique. Oral Surg Oral Med Oral Pathol Oral Radiol Endod, Oct;106(4):483-6.

Kapos, FP., Exposto, FG., Oyarzo, JF. & Durham J. (2020). Temporomandibular disorders: a review of current concepts in aetiology, diagnosis and management. Oral Surg, Nov;13(4):321-334.

Laskin, DM. (1998). Needle placement for arthrocentesis. J Oral Maxillofac Surg, Jul;56(7):907.

Liu, F. & Steinkeler, A. (2013). Epidemiology, diagnosis, and treatment of temporomandibular disorders. Dent Clin North Am, Jul;57(3):465-79.

Maixner, W., Diatchenko, L., Dubner, R. & et al. (2011). Orofacial pain prospective evaluation and risk assessment study--the OPPERA study. J Pain, Nov;12(11 Suppl):T4-11.e1-2.

Monje-Gil, F., Nitzan, D. & González-Garcia, R. (2012). Temporomandibular joint arthrocentesis. Review of the literature. Med Oral Patol Oral Cir Bucal, Jul 1;17(4):e575-81.

Nitzan, DW., Dolwick, MF. & Martinez GA. (1991). Temporomandibular joint arthrocentesis: a simplified treatment for severe, limited mouth opening. J Oral Maxillofac Surg, Nov;49(11):1163-7; discussion 1168-70.

Ouanounou, A., Goldberg, M. & Haas DA. (2017). Pharmacotherapy in Temporomandibular Disorders: A Review. J Can Dent Assoc, Jul;83:h7.

Öreroğlu, AR., Özkaya, Ö., Öztürk, MB. & et al. (2011). Concentric needle cannula method for single- puncture arthrocentesis in temporomandibular joint disease. An inexpensive and feasible technique. J Oral Maxillofac Surg, 69:2334–8.

Rehman, KU. & Hall T. (2009). Single needle arthrocentesis Br J Oral Maxillofac Surg, 47:403–4

Robotti, G., Canepa, MG., Bortolotto, C. & Draghi, F. (2013). Interventional musculoskeletal US: an update on materials and methods. J Ultrasound, Apr 30;16(2):45-55.

Scrivani, SJ., Khawaja, SN. & Bavia, PF. (2018). Nonsurgical Management of Pediatric Temporomandibular Joint Dysfunction. Oral Maxillofac Surg Clin North Am, Feb;30(1):35-45.

Singh, S., Shivamurthy, DM. & Varghese, D. (2011). Re: Rahal A, et al. single-puncture arthrocentesis – introducing a new technique and a novel device. J Oral Maxillofac Surg, 69:311–313.

Soni, Abhishek. (2019). Arthrocentesis of Temporomandibular Joint- Bridging the Gap Between Non-Surgical and Surgical Treatment. Annals of Maxillofacial Surgery, 9(1):p 158-167.

Şentürk, MF. & Cambazoğlu, M. (2015). A new classification for temporomandibular joint arthrocentesis techniques. Int J Oral Maxillofac Surg, 44:417–418.

Talaat, W., Ghoneim, MM. & Elsholkamy, M. (2016). Single needle arthrocentesis (Shepard cannula) vs. double needle arthrocentesis for treating disc displacement without reduction. Cranio, 34 (5):296–302.

Tvrdy, P., Heinz, P. & Pink, R. (2015). Arthrocentesis of the temporomandibular joint: A review. Biomedical papers, 159(1), 031-034.

Vaira, LA., Raho, MT., Soma, D. & et al. (2018). Complications and post-operative sequelae of temporomandibular joint arthrocentesis. Cranio, Jul;36(4):264-267.

Yura, S., Totsuka, Y., Yoshikawa, T. & Inoue, N. (2003). Can arthrocentesis release intracapsular adhesions? Arthroscopic findings before and after irrigation under sufficient hydraulic pressure. J Oral Maxillofac Surg, 61:1253–6.

Zottii F., Albanese, M., Rodella, LF. & Nocini, PF. (2019). Platelet-Rich Plasma in Treatment of Temporomandibular Joint Dysfunctions: Narrative Review. Int J Mol Sci, Jan 11;20(2):277.

BÖLÜM X

Dental İmplantların Osseointegrasyonu

Murat ULU[1]
Zeynep ŞAHİNKAYA[2]

1.Giriş

Toplumda, çeşitli sebepler ile dişlerini kaybeden hastalara oral sağlıklarını tekrardan kazandırmak hem hastalar hem de hekimler açısından büyük öneme sahiptir. Modern diş hekimliğinde, parsiyel ve total dişsiz hastaların tedavisinde dental implantlar oldukça popüler bir yere sahiptir. Dental implantlar, doğal dişi taklit eden yapısı ile hastaların kaybettikleri estetik ve fonksiyonu tekrardan kazandırmayı amaçlar. Bu sebeplerden dolayı günümüzde dental implantlar, diş eksiklerinin tedavisinde tercih edilen etkili ve güvenilir bir tedavi yöntemidir (Smeets & ark., 2016).

İsveçli bilim insanı Brånemark'ın 1952 yılında implantoloji alanında yapmış olduğu çalışmalar günümüzdeki temel kavramları oluşturmuştur (Guglielmotti, Olmedo & Cabrini, 2019). Brånemark ve ark., tavşan fibulasına yerleştirdikleri titanyumdan yapılmış

[1] Doç. Dr., İzmir Katip Çelebi Üniversitesi Diş Hekimliği Fakültesi, Ağız, Diş ve Çene Cerrahisi AD. muratulu81@hotmail.com
[2] Araş. Gör., İzmir Katip Çelebi Üniversitesi Diş Hekimliği Fakültesi, Ağız, Diş ve Çene Cerrahisi AD. zeynep_sahinkaya1998@hotmail.com

odaların kemikle kalıcı birleştiğini göstermişlerdir ve bu durumu açıklayabilmek amacıyla osseointegrasyon kavramını gündeme getirmişlerdir. Osseointegrasyonu; ışık mikroskopi altında görülebilecek düzeyde, yük taşıyan implant ile canlı kemik dokusu arasındaki doğrudan temas olarak tanımlamışlardır (Branemark & ark., 2001).

Bir implantın yerleştirilmesinden hemen sonra elde edilen stabilite primer stabilite olarak adlandırılır. İmplant ve kemik arasında osseointegrasyon sürecinin gerçekleşmesi sonucunda sekonder stabilite meydana gelir. Osseointegrasyon, sekonder stabilite olarak da adlandırılabilir (Smeets & ark., 2016).

2.Osseointegrasyon Mekanizması

Osseointegrasyon süreci, primer kemik iyileşmesine benzer basamakları içermektedir. Öncelikle implant ve çevresine göç eden hücreler için matriks görevi görecek olan kan pıhtısı oluşur. Daha sonrasında bunu büyüme faktörlerinin salınımı, mezenkimal kök hücrelerinin göçü, makrofaj ve nötrofillerin ortama gelişi izler. İmplantın yerleştirilmesinden sonraki 28.günde kontak ve uzak osteogenez gerçekleşir. Uzak osteogenezde, yeni kemik oluşumu kemikten implanta doğru gerçekleşmektedir. Kontak osteogenezde ise, yeni kemik oluşumu implant yüzeyinden kemiğe doğru ve daha hızlı bir şekilde gerçekleşir (Padney, Rokaya & Bhattaral, 2022). 12.haftanın sonunda ise implantların yüzeyinde olgun lameller kemiğin oluşumu ile beraber osseointegrasyon gözlenmektedir (Depprich & ark., 2008).

Osseointegrasyon, aktive edildikten sonra sırasıyla biyolojik üç süreç meydana gelir; woven kemik oluşumu, lameller ve paralel lifli kemik birikimi, kemik remodelingi (Schenk & Buser, 1998).

2.1. Osseointegrasyonun Başarısını Belirleyen Faktörler

İyi bir osseointegrasyon; implantın yapıldığı malzeme, implantın dizaynı, implant yüzeyinin özellikleri, kemik morfolojisi ve densitesi, cerrahi teknik, implantın yükleme koşulları ve iyileşme sürecinde hasta kaynaklı lokal ve sistemik faktörler gibi durumlara bağlıdır (Al-Sabbagh & Bhavsar, 2015).

2.1.1. İmplant Materyali

Dental implantlar; metaller, seramikler ve polimerler olmak üzere 3 ana materyalin birinden üretilmektedir. Saf titanyum (CPTi), titanyum alaşımlar (Ti-6Al-4V) ve zirkonyum en sık kullanılan materyallerdir (Ogle, 2015).

CPTi ve titanyum alaşımlar, güncel diş hekimliğinde en çok tercih edilen implant materyalleridir. Titanyumların havayla temasları sonucu yüzeylerinde ince bir oksit tabakası meydana gelmektedir. Bu tabaka implantların korozyona direncini arttırır; aynı zamanda osseointegrasyona katkıda bulunur (Sykaras & ark., 2000). Titanyum; saflık, demir ve esas olarak oksijen içeriğine göre 4 sınıfa ayrılır. Oksijen içeriği ve dayanıklılığı yüksek olmasından dolayı dental implantlarda Grade IV CPTi materyali tercih edilmektedir. Ti-6Al-4V ise saf titanyuma göre daha iyi mekanik özellikler gösteren Grade V alaşımdır. Özellikle okluzal kuvvetlerin daha yoğun olduğu posterior bölgelerde uygulanacak implant tedavilerinde iyi bir seçenek olmaktadır (Ogle, 2015).

Zirkonyum implantlar, yüksek biyouyumluluğu ve osseointegrasyon gösterebilen yapısıyla özellikle estetiğin önemli olduğu anterior bölgelerde kullanılacak olan dental implantlarda tercih edilmektedir (Sykaras & ark., 2000). Depprich ve ark., yaptıkları çalışmada zirkonyum ve titanyum implantların osseointegrasyon açısından benzer olduklarını bildirmişlerdir (Depprich & ark., 2008).

2.1.2. İmplant Yüzey Özellikleri

Dental implantların primer stabilitesini etkileyen faktörlerden birisi de implantın yüzey özellikleridir. Üreticiler implant yüzeyinde düzensizlikler oluşturarak osteoblastların daha iyi tutunup çoğalabilecekleri yüzeyin arttırılmasını ve implant ve kemik arasında mekanik bir kilitlenme oluşturmayı amaçlamaktadırlar. Bu sayede hem osseointegrasyonu hem de biyomekanik stabilitenin artmasına katkıda bulunulur. İmplant yüzeyinde düzensizlikler; kumlama, asitle aşındırma, hidroksiapatit ile kaplama, titanyum plazma sprey ile kaplama, oksidasyon

işlemleri gibi farklı işlemler ile gerçekleştirilmektedir (Ogle, 2015; Smeets & ark., 2016). Dental implantların yüzey pürüzlülüğünün osseointegrasyonu arttırmadaki başarısının aksine mikrobiyal plak tutulumunu ve bundan dolayı peri- implantitis riskini arttırdığını bildiren çalışmalar da mevcuttur (Teughels & ark., 2006).

2.1.3. İmplant Dizaynı

İmplant dizaynı primer stabiliteyi ve osseointegrasyonu etkileyen faktörlerden birisidir. İmplantın çapı ve uzunluğu, gövde ve vida tasarımı implantın stabilitesini etkilemektedir (Ogle, 2015).

İmplantın kemik içi temasının artması osseointegrasyon başarısını arttırmaktadır. Bu nedenle özellikle Tip 3 ve Tip 4 kemik yapısının olduğu yerlerde kullanılacak implantların çap ve boylarının büyük olması stabiliteyi arttırmak amacıyla tercih edilebilir. Bazı çalışmalarda, osseointegrasyonda implant çapının, implant uzunluğundan daha etkili olduğu ve implant uzunluğunun stabiliteyi önemli ölçüde etkilemediği düşünülmektedir (Baggi & ark., 2013). Bailleri ve ark., yapmış olduğu çalışmada kısa implantlar ile uzun implantların stabiliteleri arasında anlamlı bir fark bulamamışlardır (Bailleri & ark., 2002). İmplantların boy ve çapları dışında stabilitesini etkileyen bir diğer özelliği vida tasarımıdır. Vida tasarımı, hem implantların üzerine gelen stresin, kemik ve implant arasında dağılımını hem de implantların osseointegrasyonunu etkilemektedir. Chung ve ark., vidanın adım mesafesinin azalmasının implant ile kemik arasında temas alanının arttığını ve gelen streslerin daha dengeli dağıldığını öne sürmüşlerdir (Chung & ve ark., 2008).

İmplant tasarımları; düz, konik, silindirik, trapezoidal ve basamaklı olabilmektedir. İmplant şekli ile osseointegrasyon arasındaki anlamlı bir ilişki ortaya koyan çalışmalar literatürde yetersizdir. Konik implantlar ile yapılan çalışmalarda, konik implantların kemik üzerine gelen stresi azaltmada düz implantlardan daha başarılı olduğu gösterilmiştir (Huang & ve ark., 2007).

2.1.4. Kemik Morfolojisi ve Densitesi

Dental implantın başarısında kemik morfolojisi ve densitesi büyük önem taşımaktadır. Lekholm ve Zarb yaptıkları kemik sınıflandırmasında kortikal ve spongioz kemiği kalite ve yoğunluğuna göre kategorize etmişlerdir (Lekholm & Zarb, 1985).

- Tip 1, ağırlıklı olarak homojen kompakt kemikten meydana gelmektedir.
- Tip 2, merkezinde yoğun trabeküler kemik ve bunu çevreleyen kalın kortikal kemik tabakasından meydana gelmektedir.
- Tip 3, merkezinde trabeküler kemik ve bunu çevreleyen ince kortikal kemik tabakasından meydana gelmektedir.
- Tip 4, merkezinde çok düşük yoğunluklu trabeküler kemik ve etrafında ise çok ince kortikal kemik tabakasından meydana gelmektedir.

Lekholm ve Zarb yaptıkları başka sınıflandırmada ise kemik rezorpsiyonunu 5 tipte kategorize etmişlerdir (Lekholm & Zarb, 1985). Tip A; rezorbe olmamış alveol kemik, Tip B; alveol kemiğin kısmi rezorpsiyonu, Tip C; bazal kemiğin tamamen rezorpsiyonu, Tip D; bazal kemiğin kısmi rezorpsiyonu, Tip E; bazal kemiğin şiddetli rezorpsiyonu.

Mandibulada kortikal kemik içeriği, maksillada ise trabeküler kemik içeriği ağırlıklı olarak mevcuttur. Her iki çenenin posterioru anteriora göre kortikal içerik bakımından daha fakirdir (Al-Sabbagh & Bhavsar, 2015).

Bu yüzden dental implantların başarı oranları mandibula ve anterior bölgelerde, maksilla ve posterior bölgelere göre daha yüksek bulunmuştur (Buser & ark., 1997). İmplantların osseointegrasyonunda en başarısız kemiğin Tip 4 olduğu gözlenmiştir (Jaffin & Berman, 1991).

Hem mandibula hem maksillada kemiğin ileri derece rezorpsiyonu alt çenede mandibular kanal, üst çenede maksiller sinüs gibi oluşumların varlığından dolayı yeterli uzunlukta implantların kullanımlarına engel oluşturabilmektedir. Sonuç olarak

bakılacak olursa kemik densitesi ve yüksekliği implantların osseointegrasyon başarısını önemli ölçüde etkilemektedir (Al-Sabbagh & Bhavsar, 2015).

2.1.5. Cerrahi Teknik

İmplant cerrahisinde cerrahın deneyimi, operasyon koşullarının aseptik olması, operasyon sırasında kemiğe uygulanan travma tedavinin başarısını etkilemektedir. Cerrahın deneyimli olmasının, kullandığı implant sayısının optimum olması, doğru hasta endikasyonu koyabilmesi ve implant yerleşimi için uygun olan kemiği doğru bir şekilde değerlendirilebilmesinden dolayı implant başarısını etkilediği düşünülmektedir (Zoghbi & ve ark., 2011).

Cerrahi sahanın mikrobiyal kontaminasyonunun engellenmesi implant başarısını arttıran başka bir faktördür.

İmplant cerrahisi sırasında atravmatik çalışmak kemik sağlığı ve implant prognozu açısından önemlidir. Kemikte 47 C°ı aşan sıcaklar nekrozu tetikleyebilmektedir (Pandey, Rokaya & Bhattarai, 2022). Kemik drillenmesi sırasında oluşan sıcaklık kemikte nekroza sebebiyet vermemesi için bol irigasyon yapılmalıdır (Yacker & Klein, 1996).

2.1.6. İmplantın Yükleme Koşulları

Dental implantların kemiğe ilk yerleştirildikleri zaman elde edilen primer stabilitenin ileride osseointegrasyonun sağlanmasında önemli bir faktör olduğu sıklıkla vurgulanmaktadır. Primer stabiliteyi bozacak durumlardan kaçınılması implantın başarısı açısından faydalı olur. Özellikle kemik iyileşmesinin başlangıç safhalarında implanta gelen herhangi bir kuvvet bu durumu olumsuz yönde etkilemektedir (Albrektsson & ark., 1981). Literatürde immediate (bir hafta içerisinde), erken (yaklaşık 6 hafta) ve geleneksel yüklemelerin (3 ay) etkinliklerini karşılaştıran çalışmalar mevcuttur. İmmediate ve erken yüklemeyi karşılaştıran çalışmalar, ikisi arasında anlamlı bir fark bulamamışlardır. Geleneksel yüklemenin avantajlı olduğu olduğunu belirten çalışmalar olduğu gibi aralarında anlamlı bir farkın bulunamadığı çalışmalar da mevcuttur (Esposito & ve ark., 2008). Mevcut bilgiler ışığında

immediate yükleme yapılması planlanan hastada implant yerleştirilmesi esnasında iyi bir primer stabilitenin sağladığından emin olunmalı ve yapılacak protezin oklüzyonu iyi ayarlanmalıdır.

2.1.7. Hasta Kaynaklı Faktörler

Hasta kaynaklı sistemik faktörler; yaş, cinsiyet, sigara kullanımı, genetik faktörler ve hastaların sağlık durumudur.

Yaş ve cinsiyet ile implant başarısında arasında anlamlı bir korelasyon görülememiştir. Kadınlarda menopoz ve osteoporoza bağlı implant başarısızlığının daha sık görüldüğü belirtilmiş olsa da bazı çalışmalarda erkeklerde sigara kullanımının daha yaygın olmasından dolayı bu oranın erkeklerde fazla olduğu öne sürülmektedir (Olmedo-Gaya & ark., 2016). Nugerol ve ark., yapmış oldukları çalışmada ileri yaşın implant tedavisi için tek başına kontrendikasyon oluşturmayacağını belirtmişlerdir (Noguerol & ark., 2006).

Literatürde genetik polimorfizm ve implant başarısı arasında ilişki kuran çalışmalar bulunsa da bu konu hala aydınlatılamamıştır (Chen & Zhao, 2019).

Diabet, osteoporoz, hiperparatiroidizm gibi hastalıkların kemik metabolizmalarına olumsuz etkilerinden dolayı implant başarısını düşürdüğünü düşünülmektedir. Diabet hastalarında, osseointegrasyon sürecinin bozulduğu, peri-implantitis riskinin arttığı ve implant tedavi prognozunun olumsuz yönde etkilendiği görülmektedir (Naujokat, Kunzendorf & Wiltfang, 2016). D vitamini eksikliği olan hastalarda implant osseointegrasyon sürecinin olumsuz etkilendiği bildirilmiştir (Werny, Sagheb & Diaz, 2022). Alsaadi ve ark., Crohn hastalığı ve osteoporoz ile implantın başarısı arasında bir ilişki olduğunu öne sürmüşlerdir (Alsaadi & ark., 2007).

Osseointegrasyon sürecini etkileyen lokal faktörler arasında; dişsizlik, oral hijyen, geçmiş periodontal hastalık öyküsü sayılabilmektedir.

Günümüzde yapılan çalışmalarda dişsizlik ile implant başarısı arasında anlamlı bir ilişkili bulunamamıştır. Alsaadi ve ark. yapmış oldukları çalışmada dişsizlik türünün başarıyı etkilediğine dair bir faktör görememişlerdir fakat implanta komşu bölgelerdeki dişsiz alanların varlığının başarıyı etkilediğini bildirmişlerdir. (Alsaadi ark., 2007)

Oral hijyeni yetersiz hastalarda mikrobiyal biyofilmin oluşumunun artmasına bağlı implant ve kemik çevresi dokularda inflamatuar süreçler meydana gelebilmekte ve bu durum peri-implantitise bağlı implant stabilitesini olumsuz yönde etkilemektedir (Al-Sabbagh & Bhavsar, 2015).

Periodontal problemler sebebiyle dişlerini kaybeden hastalarda, peri-implantitis görülme sıklığı daha yüksek bulunmuştur. Bu duruma ikisini de etkileyen aynı risk faktörlerinin varlığının sebebiyet verdiği düşünülmektedir (Schou & ark., 2006)

3. Sonuç

Günümüzde, dental implantlar dişsiz hastaların tedavisinde kabul gören bir tedavi haline gelmiştir. Osseointegrasyon, başarılı bir implant tedavisinin en önemli faktörlerinden birisidir. Osseointegrasyon sürecinin başarı ile gerçekleşmesinde birçok etken rol oynamaktadır. Günümüzde sıklıkla titanyum implantlar kullanılmakta olup implantların yüzey modifikasyonları, tasarımları stabiliteyi etkilemektedir. Atravmatik cerrahi yaklaşım, kemik kalitesi ve miktarının yeterli olması gibi faktörler osseointegrasyon sürecine olumlu yönde katkı sağlamaktadır. Hastalara implant tedavisi uygulanmasından önce bu faktörlerin değerlendirilmesi tedavi prognozu açısından önem taşımaktadır.

Kaynakça

Albrektsson, T., Brånemark, P. I., Hansson, H. A. & Lindström J. (1981). Osseointegrated titanium implants. Requirements for ensuring a long-lasting, direct bone-to-implant anchorage in man. Acta Orthopaedica Scandinavica, 52(2):155–170.

Alsaadi, G., Quirynen, M., Komárek, A. & Van Steenberghe D. (2007). Impact of local and systemic factors on the incidence of oral implant failures, up to abutment connection. J Clin Periodontol, 34:610-7.

Al-Sabbagh, M. & Bhavsar, I. (2015). Key local and surgical factors related to implant failure. Dent Clin North Am, Jan;59(1):1-23.

Baggi, L., Di Girolamo, M., Vairo, G. & Sannino, G. (2013). Comparative evaluation of osseointegrated dental implants based on platform-switching concept: influence of diameter, length, thread shape, and in-bone positioning depth on stress-based performance. Comput Math Methods Med, 2013;2013:250929.

Bailleri, P., Cozzolino, A., Ghelli, L. & et al. (2002). Stability measurements of osseointegrated implants using Osstell in partially edentulous jaws after 1 year of loading. Clin Implant Dent Relat Res, 4(3):128–32.

Brånemark, R., Brånemark, P.I., Rydevik, B. & Myers, R.R. (2001). Osseointegration in skeletal reconstruction and rehabilitation: a review. J Rehabil Res Dev, 38(2):175-181

Buser, D., Mericske-Stern, R., Bernard, J.P. & et al. (1997). Long-term evaluation of nonsubmerged ITI implants. Part 1: 8-year life table analysis of a prospective multi-center study with 2359 implants. Clin Oral Implants Res, 8(3):161–72.

Chen, X. & Zhao, Y. (2019). Genetic Involvement in Dental Implant Failure: Association With Polymorphisms of Genes Modulating Inflammatory Responses and Bone Metabolism. J Oral Implantol, Aug;45(4):318-326.

Chung, S.H., Heo, S.J., Koak, J.Y. & et al. (2008). Effects of implant geometry and surface treatment on osseointegration after functional loading: a dog study. J Oral Rehabil, 35:229–36.

Depprich, R., Zipprich, H., Ommerborn, M. & et. al. (2008). Osseointegration of zirconia implants: an SEM observation of the bone-implant interface. Head Face Med, Nov 6;4:25.

Esposito, M., Grusovin, M.G., Coulthard, P. & Worthington H.V. (2008). Different loading strategies of dental implants: a Cochrane systematic review of randomised controlled clinical trials. European Journal of Oral Implantology, 1(4):259–276.

Guglielmotti, M.B., Olmedo, D.G. & Cabrini, R.L. (2019). Research on implants and osseointegration. Periodontol 2000, Feb;79(1):178-189.

Huang, H.L., Chang, C.H., Hsu, J.T. & et al. (2007). Comparison of implant body designs and threaded designs of dental implants: a 3-dimensional finite element analysis. Int J Oral Maxillofac Implants, 22(4):551–62.

Jaffin, R.A. & Berman, C.L. (1991). The excessive loss of Branemark fixtures in type IV bone:a 5-year analysis. J Periodontol, 62(1):2–4.

Lekholm, U. & Zarb, G.A. (1985). Patient selection and preparation. In: Branemark PI,Zarb GA, Albrektsson T, editors. Tissue integrated prostheses: osseointegration in clinical dentistry. Chicago: Quintessence Publishing Company, p. 199–209.

Naujokat, H., Kunzendorf, B. & Wiltfang, J. (2016). Dental implants and diabetes mellitus-a systematic review. Int J Implant Dent, Dec;2(1):5.

Noguerol, B., Muñoz, R., Mesa, F., de Dios Luna, J. & O'Valle F. (2006). Early implant failure. Prognostic capacity of Periotest: retrospective study of a large sample. Clin Oral Implants Res, 17:459-64.

Ogle, OE. (2015). Implant surface material, design, and osseointegration. Dent Clin North Am, Apr;59(2):505-20.

Olmedo-Gaya, M.V., Manzano-Moreno, F.J., Cañaveral-Cavero, E. & et. al. (2016). Risk factors associated with early implant failure: A 5-year retrospective clinical study. J Prosthet Dent, Feb;115(2):150-5.

Pandey, C., Rokaya, D. & Bhattarai, B.P. (2022). Contemporary Concepts in Osseointegration of Dental Implants: A Review. Biomed Res Int, Jun 14;2022:6170452.

Schenk, R.K. & Buser, D. (1998). Osseointegrasyon: bir gerçeklik. Periodontoloji 2000, 17(1):22–35.

Schou, S., Holmstrup, P., Worthington, H.V. & et al. Outcome of implant therapy in patients with previous tooth loss due to periodontitis. Clin Oral Implants Res, 17(Suppl 2):104–23.

Smeets, R., Stadlinger, B., Schwarz, F. & et. al. (2016). Impact of Dental Implant Surface Modifications on Osseointegration. Biomed Res Int, 2016:6285620.

Sykaras, N., Iacopino, A.M., Marker, V.A., Triplett, R.G. & Woody R.D. (2000). Implant materials, designs, and surface topographies: their effect on osseointegration. A literature review. Int J Oral Maxillofac Implants, 15:675–90.

Teughels, W., Van Assche, N., Sliepen, I. & et al. (2006). Effect of material characteristics and/or surface topography on biofilm development. Clin Oral Implants Res, 17(Suppl 2):68–81.

Werny, J.G., Sagheb, K., Diaz, L. & et. al. (2022). Does vitamin D have an effect on osseointegration of dental implants? A systematic review. Int J Implant Dent, Apr 11;8(1):16.

Yacker, M.J. & Klein M. (1996). The effect of irrigation on osteotomy depth and bur diameter. Int J Oral Maxillofac Implants, 11(5):634–8.

Zoghbi, S.A., de Lima, L.A., Saraiva, L. & et al. (2011). Surgical experience influences 2-stage implant osseointegration. J Oral Maxillofac Surg, 69(11):2771–6.

BİDGE