TÜRKİYE CUMHURİYETİ'NİN YÜZÜNCÜ YILI

Ortodontide Maksiller Ekspansiyon, Oklüzyon Kavramı ve Sefalometrik Analizler

Editör
Cenk Doruk
Zeynep Çoban Büyükbayraktar

BİDGE

BİDGE Yayınları

Ortodontide maksiller ekspansiyon, oklüzyon kavramı ve sefalometrik analizler

Editör: Prof. Dr. Cenk Doruk, Dr. Öğr. Üyesi Zeynep Çoban Büyükbayraktar

ISBN: 978-625-372-585-3

1. Baskı
Sayfa Düzeni: Gözde YÜCEL
Yayınlama Tarihi: 25.12.2024
BİDGE Yayınları

Bu eserin bütün hakları saklıdır. Kaynak gösterilerek tanıtım için yapılacak kısa alıntılar dışında yayıncının ve editörün yazılı izni olmaksızın hiçbir yolla çoğaltılamaz.

Sertifika No: 71374
Yayın hakları © BİDGE Yayınları
www.bidgeyayinlari.com.tr - bidgeyayinlari@gmail.com
Krc Bilişim Ticaret ve Organizasyon Ltd. Şti.
Güzeltepe Mahallesi Abidin Daver Sokak Sefer Apartmanı No: 7/9 Çankaya / Ankara

İçindekiler

Maksiller Ekspansiyonun Etkileri Ve Geçmişten Günümüze Değişimi 4

Ali Kağan ÖZEN 4

Oklüzyon ve Çene Gelişimi 32

Hayriye Şeyda YALMAN 32

Ebru AKLEYİN 32

Maksillomandibular İlişki Analizleri: Sefalometrik Değerlendirme Yöntemleri 41

Merve GONCA 41

Mehmet Birol ÖZEL 41

BÖLÜM I

Maksiller Ekspansiyonun Etkileri Ve Geçmişten Günümüze Değişimi

Ali Kağan ÖZEN[1]

1. Maksiller Ekspansiyon Apareylerinin Tarihçesi

Maksiller ekspansiyon işlemi ilk olarak 1860 yılında Angell tarafından Dental Cosmos'da tanıtılmıştır (Angell, 1860). Ancak Angell'in çalışmasındaki sütura palatina mediadaki ayrılmanın radyografik olarak doğrulanması diş hekimliğinde röntgenin kullanımıyla ve ayrıca 1900'lü yılların başlarında Landsberger'in çalışmalarıyla mümkün olmuştur (Spahl & Witzig, 1987; Wilmes, Nienkemper & Drescher, 2010).

Dişsel genişleme sağlayan çoğu aparey (W ya da Quad helix apareyi gibi) 1869 yılında Coffin tarafından üst çene için geliştirilen ve hareketli vulkanit plakların ortasında entegre edilmiş ekspansiyon

[1]Dr. Öğr. Üyesi, Kafkas Üniversitesi, Diş Hekimliği Fakültesi, Ortodonti Anabilim Dalı, Kars/Türkiye, Orcid: 0000-0002-8729-0914, ali-kagan@hotmail.com

loopları içeren bir apareyden türetilmiştir (Chaconas & Alba, 1977). Yine 1881 yılında Coffin, maksillar genişletme amacıyla apareyin orta kısmında omega bükümü olan bir genişletme apareyi geliştirmiştir (Martinelli, Couto & Ruellas, 2006).

Debbane 1958 yılında 14-16 yaşındaki bir insanın gelişimine denk gelen olgunluğa sahip kedi gruplarında maksillaları kontraktif ve ekspansif kuvvetlere maruz bıraktmıştır. Genişleme kuvvetlerine maruz kalan kedilerde premaksillalar aşağıya ve arkaya doğru eğilirken, kontraksiyon kuvvetlerine maruz kalan kedilerde yukarıya ve arkaya doğru eğildiğini tespit etmiştir. Ayrıca ekspansiyon yapılan grupta premaksilla bölgesindeki midpalatal sütur açılmasının arka bölgeye göre daha fazla olduğunu ve süturun her iki yanında 'bundle' (demet) tipi yeni kemik oluşumunun gerçekleştiğini belirtmiştir (Debbane, 1958).

1960'lı yıllarda Haas, kendi ismiyle anılacak olan bir üst çene genişletme apareyi dizayn etmiştir (Haas, 1961). Haas geliştirdiği aparey ile daha fazla iskeletsel genişletme elde edilebileceğini belirtirken, genişletme sonucunda nazal tabanın vertikal olarak hareketlenmesi sebebiyle solunumun daha rahat olabileceğini bildirmiştir (Haas, 1961).

1965 yılında ise Zimring ve Isaacson, genişletme sırasında uygulanan kuvvetlerin 23,3 - 34,8 pound aralığında değişebileceğini, bu kuvvetlerin tamamen azalmasının yaklaşık 6 hafta süreceğini göstermişlerdir (Zimring & Isaacson, 1965).

Hayvanlar üzerinde çalışan Starnbach ve arkadaşları Rhesus maymunlarını, akrilik plak destekli bir maksiller ekspansiyon apareyinin farklı genişletme miktarlarında ve farklı retansiyon sürelerinde incelemişlerdir (Starnbach & ark., 1966). Elde ettikleri

sonuçlara göre deney grubundaki maymunlarda periodontal liflerin organizasyonunun bozulmuş ve köklerin baskı tarafında kalan kemikte rezorpsiyon olduğunu ifade etmişlerdir. Ayrıca maksillayı çevreleyen süturlarda retansiyon süresi ile ters orantılı bir hücresel aktivite varlığından da bahsetmişlerdir.

1968 yılında Wertz, maksillar ekspansiyon ile nazal tıkanıklığın çözülebileceğini, ancak bunun da tıkanıklığın burun boşluğunun alt ön kısmında olduğu ve buna çift taraflı maksiller ark genişliği yetersizliğinin eşlik ettiği gösterildiği takdirde mümkün olduğunu belirtmiştir. Bununla birlikte bu ekspansiyonda sutura palatina mediada en geniş aralığın anteriorda oluştuğunu okluzal filmlerden tespit ederek paralel olmayan bir açılma meydana geldiğini bildirmiştir (Wertz, 1968).

1973 yılında Biederman, Haas apareyine göre daha hijyenik olan daimi 1. premolar ve 1. molarlardan destek alan genişletme apareyini geliştirmiştir ve bunun sınıf III anomaliye sahip hastalarda çapraz kapanışın düzeltilmesinde kullanılabileceğini bildirmiştir (Biederman, 1973).

1975 yılında Lines, yetişkin bireylerde yapılacak olan maksillar ekspansiyon işlemi için maksillanın hem orta hattında hem periferinde kortikotomiler önermiş, böylece genişletme işleminin daha stabil olabileceğini savunmuştur (Lines, 1975).

1994 yılında Darendeliler ve arkadaşları, sürekli manyetik kuvvetler (250-500 gr) etkisiyle üst çene genişletmesi olabileceğini bildirmişlerdir (Darendeliler, Strahm, & Joho, 1994).

Memikoğlu ve İşeri, modifiye bir rijit akrilik bonded apareyini tanıtmışlardır (Memikoglu & Işeri, 1999).

Mommaerts maksillar genişletme için iskeletsel nüks, kortikal fenestrasyon ve bukkal kök rezorpsiyonu gibi çeşitli olumsuzluklara yol açmadığını belirttiği transplalatal distraksiyon metodundan (veya kallus distraksiyonu) bahsetmiştir (Mommaerts, 1999). Bu sistem sağ ve soldaki 5 numaralı dişlerin kökü hizasında merkezlendirilip 5,5 x 2,3 mm'lik titanyum vidalarla sabitlenen plakalardan ve bu plakalar arasında yerleştirilip çıkartılabilen, aynı zamanda değişik genişletme derecelerine sahip olan teleskopik distraktör modülllerinden oluşmaktadır.

2007 yılında Ludwig ve arkadaşları, yeterli dental ankrajın sağlanamadığı ve mikst dentisyonun geç safhalarında mobil süt dişlerinin varlığında, arkada daimi 1. molar dişlerden, önde ise palatinal bölgeye yerleştirilen iki mini vida uygulanan hibrid hyrax apareyinin kullanımını önermişlerdir (Ludwig & ark., 2007). Ayrıca maksillanın protrakte edileceği durumlarda, üst premolar dişlerin tamamen sürmesinin ve kök gelişimlerinin tamamlanmasının beklenemeyeceği koşullarda bu yaklaşımın daha isabetli olacağını belirtmişlerdir. Başka bir çalışmada ise Ludwig ve arkadaşları hibrid hyrax apareyinin etkinliğini viskoelastik sonlu elemanlar metoduna göre değerlendirmişlerdir (Ludwig & ark., 2013). Apareydeki mini vidalar sayesinde dişlerin gerilim ve deformasyona uğramaksızın hızlı üst çene genişletmesi yapılabileceğini göstermişlerdir.

Ergül ve Güleç, iskeletsel sınıf III anomalisi olan ve hibrid hyrax ile akrilik cap splint apareylerinin uygulandığı hastalarda bu apareylerin Alt-RAMEC ve RME protokolleri ile kombinasyonlarının yüz maskesi ile birlikte kullanımlarının maksiller protraksiyona etkilerini araştırmışlardır (Ergul & Gulec, 2024). Araştırıcılar yüz maskesi kullanımı öncesi sonrasında aldıkları lateral sefalogramlar neticesinde hibrid hyrax kullanılan

gruplarda (HH-Alt-RAMEC ve HH-RME) gerçekleşen maksiller protraksiyonu akrilik cap splint kullanılan gruplardan (ACS-Alt-RAMEC ve ACS-RME) daha fazla bulmuşlardır. Ayrıca hibrid hyrax kullanılan gruplarda dikey boyut kontrolünün diş destekli gruplardan (akrilik cap splint kullanılanlar) daha iyi olduğunu ifade etmişlerdir.

2. Maksillar Transversal Darlığın Teşhisi

Maksillar transversal darlığın belirtileri arasında genellikle çapraz kapanışlar, diş çapraşıklığı ve geniş bukkal koridorlar bulunmaktadır (McNamaraa, 2000). Bukkale devrilmiş üst azılar ve linguale eğilmiş alt azılar sayesinde kompanse edilen bu durum, Wilson eğrisinin aşırı belirginleşmesine sebep olmakta ve buna paralel olarak da dengesizleşen kuvvetler neticesinde periodontal problemler olarak karşımıza çıkmaktadır (Shah & ark., 2014; Zhang & ark., 2021).

Çift taraflı çapraz kapanışın varlığında bunun altında yatan anatomik problem de doğru belirlenmelidir. Bu noktada klinik muayene sırasında palatal kubbenin (palatal kavsin) genişliğine dikkat edilmelidir. Palatal kubbenin tabanı geniş ancak dentoalveolar yapılar palatinale eğimli ise, çapraz kapanış dişlerin yanlış pozisyonundan kaynaklıdır. Eğer palatal kubbe dar ve üst dişler bukkale eğimli olduğu halde hâlâ çapraz kapanış mevcut ise maksillanın kaidesinin transversal darlığından kaynaklanan iskeletsel bir problemden bahsedilebilir (Proffit & ark., 2019).

Maksillar transversal darlığın teşhisinde klinik muayeneye ek olarak postero-anterior (P-A) sefalometri, dental modeller ve diğeri ise konik ışınlı bilgisayarlı tomografi (CBCT) gibi başka yöntemler de kullanılabilmektedir (Tamburrino & ark., 2010).

Andrews ve Andrews tarafından önerilen Orofasiyal Uyumun Altı Faktörü'nde yazarlar mandibular genişliğin popülasyonun çoğunluğunda ideal olduğunu ifade etmiş ve dental model incelemesinde maksiller genişliğin mandibular genişlikten en az 5 mm daha büyük değil ise bunun maksiller transversal yetersizliği işaret ettiğini belirtmişlerdir (Andrews, 2000; Zhang & ark., 2021).

Maksillar transversal darlığın göreceli mi yoksa gerçek mi olduğunun ayırt edilmesi de önemlidir. Örneğin çenelerin herhangi birinde veya her ikisinde sagittal uyumsuzluklardan kaynaklanan sınıf III anomalilerde eğer maksillada gerçek bir transversal yetersizlik yok ise dental modeller sınıf I kanin ilişkisine getirildiğinde yan bölgelerde çapraz kapanış görülmez ve bu durum aslında maksillar transversal yetersizliğin olmadığını gösterir (Jacobs & ark., 1980). Gerçek transversal yetersizlikler ise tek başına görülebileceği gibi genellikle sınıf II veya açık kapanış anomalilerine eşlik etmektedir. Bu durumda kesin teşhis için dental modeller sınıf I kanin ilişkisine getirildiği takdirde ağız içi görünümün aksine oluşan çift taraflı çapraz kapanış gerçek bir transversal darlığı işaret edecektir.

3. Maksiller Transversal Darlığın Tedavisi

Maksiller transversal darlığın tedavisi için müdahale edilirken bireyin hangi dentisyon döneminde olduğuna dikkat edilmesi gerekmektedir. Süt dentisyonunda karşılaşılan posterior bölgedeki fonksiyonel çapraz kapanış olguları genellikle erken temas sebebiyle meydana gelir ve selektif aşındırma ile düzeltilebilir (Dutra & ark., 2004). Daimî dentisyonda ya da mikst dentisyonda karşılaşılan posterior bölgedeki çapraz kapanış olgularında maksillar bölgede genişleme sağlayan apareyler arasında kesin bir yaş endikasyonu

bulunmamakla birlikte dikkat edilen önemli noktalar transversal darlığın iskeletsel seviyede olup olmaması ve midpalatal süturun kaynaşma ya da kemikleşme durumudur. Eğer üst yan grup dişlerin pozisyonundan kaynaklanan bir çapraz kapanış mevcut ise uygun bir hareketli veya sabit aparey ile dişlerin bukkale devrilmesi sağlanarak ortodontik seviyede ekspansiyon sağlanır (Boysen & ark., 1992; Godoy, Godoy-Bezerra, & Rosenblatt, 2011). Eğer maksillada gerçek bir iskeletsel darlık söz konusu ise ortopedik ekspansiyon istenir ve tercih edilecek yöntem seçiminde midpalatal süturun olgunlaşma durumu dikkate alınır. Genellikle 16-17 yaşından küçük olan ve midpalatal süturda kaynaşmanın henüz başlamadığı çocuk veya adolesanlarda hızlı palatal genişleme yöntemine başvurulabilir (Haas, 1961, 1965, 1970). İskeletsel olarak olgun bireylerde kaynaşmış olan midpalatal sütur direncini aşmak için mini vida destekli hızlı palatal genişletme (MARPE) ve cerrahi destekli hızlı palatal genişletme (SARPE) sıkça tercih edilen RME türleridir (Bell & Epker, 1976; Lee & ark., 2010).

3.1. Maksiller Ekspansiyonda Kullanılan Apareyler

Maksiller ekspansiyon işleminde kullanılacak yöntemler destek aldıkları bölgeye göre 4'e (Diş, Diş-Doku, Doku (Kemik)) genişletme hızlarına göre 3'e (Hızlı, Yarı Hızlı, Yavaş) ayrılmaktadır.

3.1.1. Genişletme Hızlarına Göre Genişletme Apareyleri

3.1.1.1. Hızlı Üst Çene Genişletme (RME-RPE)

Hızlı maksillar genişletme için çeşitli çalışmalarda farklı aktivasyon protokolleri izlendiği görülmüştür. Ekspansiyon vidasının ilk 7 gün boyunca günde 2 kez aktive edildiği (günde 2/4 tur, 0,5 mm/gün) (Caccianiga & ark., 2021), ilk günkü tam bir turun

ardından vida açıklığı 7 mm'ye ulaşana kadar günde 2/4 tur (biri sabah, biri akşam) çevrildiği (de Araújo & ark., 2021), apareyin yerleştirilmesinden hemen sonra 4 kere ¼ turluk (tam bir tur) ilk aktivasyondan sonraki 2. günden itibaren, çapraz kapanış düzelene kadar günde iki kez ¼ tur (sabah – akşam yani 12 saat aralıklarla) aktive edildiği (Haas, 1961), ilk gün 4 çeyrek turdan sonra günde 3 çeyrek tur (her tur 0,20 mm, günlük 0,6 mm) olacak şekilde aktive edildiği (Altieri & Cassetta, 2020) protokoller ve benzerleri literatürde karşımıza çıkmaktadır.

- Haas Apareyi: Dr. Andrew J Haas tarafından geliştirilmiş diş ve doku destekli olan ve hem dişsel hem iskeletsel düzeyde etkili bir apareydir (Haas, 1961). Haas apareyi, premolar ve molar dişlerde bulunan bantlı kısımlara ek olarak, ekspansif kuvvetlerin dişler ve alveolar çıkıntılar üzerinde daha eşit dağılabilmesi için palatinal dokulardan da destek alan akrilik kısımlar da içermektedir (Haas, 1961; Suri & Taneja, 2008).

- Hyrax Apareyi: Akrilik kısımdan yoksundur ve sadece yan grup dişlerden destek alarak genişletme sağlayan bir apareydir (Needleman & ark., 2000). Bu apareyin avantajları hijyenin daha kolay sağlanabilmesi, yumuşak doku irritasyonunun daha az olması ve böylece daha konforlu olmasıdır (Biederman, 1968; Bishara & Staley, 1987; Davidovitch & ark., 2005).

Oliveira ve arkadaşları ortopedik açıdan Haas apareyinin Hyrax tipinden daha etkili olduğunu belirtmelerine rağmen bazı çalışmalarda Hyrax tipi apareylerin Haas tipi apareylere kıyasla neredeyse aynı veya anlamlı olmayan seviyede daha fazla ortopedik etkilerinin olduğu belirtilmektedir (Araújo, Bocato & Almeida., 2020; Garib & ark., 2005; Oliveira & ark., 2004; Weissheimer &

ark., 2011). Hyrax ve Haas hakkındaki diğer bir görüş ise kuvvet kaynağı olan vida ve dişler arasındaki bağlantının akrilik yerine kalın çaplı çelik teller ile sağlanmasıyla daha rijit bir yapı elde edilebileceği, böylece Hyrax tipinde maksillanın sağ ve sol yarılarının bukkale devrilmesinin daha az olacağı yönündedir (Braun & ark., 2000). Her iki apareyin hem iskeletsel hem dişsel etkileri birbirine benzer denebilir ve aynı zamanda da genel bir fikir birliğinin olmadığı da söylenebilir (Rodrigues & ark., 2012; Weissheimer & ark., 2011).

- Modifiye Hyrax Apareyi: 'Bonded' maksiller ekspansiyon ismi ile anılabilen bu apareyin çoğu uygulamasında posterior dişlerin genellikle bukkal, palatinal ve okluzal yüzeyleri akrilik ile kaplanmıştır (Howe, 1982; Spolyar, 1984). Spolyar'a göre bu apareyin iki önemli avantajı bulunmaktadır. Bunlardan ilki apareyin mandibulada sağladığı rotasyonel yer değiştirme ile ön bölgede vertikal yönde interferansların kaldırılmasıdır. Bu sayede ön çapraz kapanışın düzeltilmesi ve/veya maksiller protraksiyon, ekspansiyon ile eş zamanlı olarak sağlanabilir. Yazara göre ikinci avantaj, osteotomi destekli ekspansiyon vakalarında cerrahi sırasında kemiğin direnci ve osteotominin yeterliliğinin daha kolay test edilmesidir (Spolyar, 1984).

'Modifiye' veya 'bonded' ifadeleri ile anılan bu apareyler bu bölümde her ne kadar hızlı genişletme başlığı altında sunulmuş olsa da bu apareylerin literatürde yavaş ekspansiyon protokolleri ile de uygulandığı çalışmalar da mevcuttur (Akkaya, Lorenzon, & Üçem., 1999; Akkaya, Lorenzon, & Üçem., 1998).

3.1.1.2. Yavaş Üst Çene Genişletme Apareyleri

- Quad Heliks Apareyi: Transpalatal Coffin springinin Rickets tarafından helikal loplar eklenerek modifiye edilmesi ile daha esnek hale getirilmiş halidir (Bench, 1998; Birnie & McNamara, 1980; Ricketts, 1975; Simon & ark., 2021). Karışık dişlenme döneminde klinisyenler tarafından tercih edilen bir apareydir (Sandıkçıoglu & Hazar, 1997; Simon & ark., 2021). Hangi dönemde kullanıldığına bağlı olarak ortodontik ve ortopedik etki maksiller genişletme oluşturabilmektedir (Birnie & McNamara, 1980).

- W Apareyi: Süt veya miks dentisyondaki posterior çapraz kapanışı midpalatal süturu ayırarak ve/veya yan grup dişleri bukkale devirerek düzeltebilen, damak kısmında 'W' şeklinde büküm bulunduran bir apareydir (Harberson & Myers, 1978) .

- Porter Apareyi: W apareyindeki bükümün yerine 'U' şeklinde bir büküme sahip olan ve etki mekanizması W ile Quad heliks apareylerine benzeyen genişletme apareyidir (bazı kaynaklarda 'W' ve 'Porter' isimleri birbiri yerine kullanılmaktadır) (Agarwal & Mathur, 2010; Aizenbud & ark., 2012; Harberson & Myers, 1978).

- Minne Apareyi: Damak kısmında genişletme vidası yerine paslanmaz çelikten üretilen açık helezon yay bulunduran genişletme apareyi Cotton tarafından geliştirilmiştir (Cotton, 1978).

- Coffin Apareyi: Üst çenede dental genişletme amacıyla Coffin tarafından geliştirilen bir apareydir (Coffin, 1881).

- Mıknatıs İçeren Genişletme Apareyleri: Maymunlar üzerinde yapılan bir çalışmada ağzın değişik noktalarına yerleştirilen mıknatısların maksiller transversal yetersizlik gösteren genç

hastalarda faydalı olabileceği görüşüne varılmıştır (Vardimon, Graber & Voss, 1989).

- Hareketli Genişletme Apareyleri: Dişlere kroşeler ile tutunan ve palatinal kısmını akrilik bir kaidenin kapladığı, sutura palatina mediaya paralel olacak şekilde genişletme vidası bulunduran apareylerdir (Erdinç, Uğur & Erbay, 1999).

3.1.1.3. Yarı Hızlı Genişletme Apareyleri

- Rijit Akrilik Bonded Apareyi: Birinci premolarlar arasına ve midpalatal sütur hizasında akrilik içine yerleştirilen genişletme vidası ile posterior dişlerin tüm yüzlerini, ön dişlerin palatinal yüzlerini ve tim palatinal kavsi kaplayan bir akrilikten oluşan apareydir (İşeri & Özsoy, 2004). Vidanın aktivasyon protokolü ilk 5-7 gün 2'şer çeyrek tur çevirmenin ardından okluzal filmde midpalatal süturun açılmasının izlenmesi ile birlikte apareyin desimante edilip hareketli hale getirilmesi ve haftada 3 çeyrek tur olacak şekilde vidanın çevrilmeye devam edilmesi şeklindedir. Yazarlara göre midpalatal süturdaki ayrılmadan sonra vidanın daha yavaş çevrilmeye başlanması doku direncini azaltmakta, üst çene yapılarının adaptasyonunu kolaylaştırmakta ve uzun vadede nüksü azaltmaktadır.

3.1.2. Destek Aldığı Bölgeye Göre Genişletme Apareyleri

3.1.2.1. Diş Destekli Genişletme Apareyleri

Genellikle üst molar ve premolarlardan destek alan, sütura palatina media hizasında yerleştirilen vida bulunduran genişletme apareyleridir. Bu grupta;

- W apareyi,

- Quad heliks,
- Magnet içeren genişletme apareyleri,
- Minne apareyi,
- Hyrax,
- Modifiye hyrax apareyleri bulunur.

3.1.2.2. Diş-Doku Destekli Genişletme Apareyleri

Genellikle palatinal bölgede akrilik kaide bulunduran, üst molar ve/veya premolarlar ile palatinal bölgedeki vidalardan veya akrilik kısımdan destek alan genişletme apareyleridir

Bu grupta;

- Rijit akrilik bonded apareyi,
- Hibrid hyrax apareyi,
- Hareketli genişletme apareyleri,
- Haas apareyi,
- Mini vida destekli hızlı genişletme apareyi (Miniscrew Assisted Rapid Palatal Expander – MARPE) (Lee & ark., 2010) bulunmaktadır.

3.1.2.3. Doku (Kemik) Destekli Genişletme Apareyleri

1999 yılında Mommaerts'in maksiller genişletme işlemi için kullandığı transpalatal distraktörü ortodontide kemik destekli üst çene genişletme yaklaşımının önemli örneklerindendir (Mommaerts, 1999).

Kemik destekli ankrajda mikro vidalar, mini vidalar ve mini plaklar gibi farklı ankraj üniteleri kullanılmaktadır (Costa, Raffainl,

& Melsen, 1998; Park, Kwon & Kwon, 2004; Prabhu & Cousley, 2006; Umemori & ark., 1999). Terminolojideki farklılıkları ortadan kaldırmak amacıyla, bu cihazların genel olarak "Ortodontik Kemik Ankraj Apareyleri" (Orthodontic Bone Anchorage Devices, BADs) olarak adlandırılması önerilmiştir (Prabhu & Cousley, 2006).

Bu grupta;

- Transpalatal distraktör (Mommaerts, 1999)
- Kemik destekli maksiller ekspansiyon (bone-anchored maxillary expander –BAME) (Lagravère & ark., 2010),
- Palatal mini vida destekli genişletme apareyleri (İnce, Okşayan & Dağsuyu, 2016) yer almaktadır.

4. Pekiştirme ve Relaps

Maksiller ekspansiyon sonrasında, diğer tüm ortodontik tedavilerde olduğu gibi belirli arzu edilmeyen bir relaps gözlemlenebilir. Literatürde retansiyon için apareyin pasif bir şekilde 6 hafta (Bell & LeCompte, 1981), 6 ay (Petrén, Bjerklin & Bondemark, 2011), 1 yıl civarı (Cozzani & ark., 2007) veya ilk 3 ay tam zamanlı ve ikinci 3 ay sadece geceleri (Godoy, Godoy-Bezerra, & Rosenblatt, 2011) kullanımı gibi farklı süreler söz konusudur.

5. Maksiller Ekspansiyonun Dentofasiyal ve Kraniofasiyal Etkileri

Sutura palatina mediadaki açılma sonucunda meydana gelen genişleme için ön bölgede arka bölgeye göre, dişsel düzeyde ise iskeletsel düzeye göre daha fazla olduğu bildirilmektedir. Bu sutural açılma sonucunda frontalden bakıldığında tabanı palatal bölgede,

tepesi ise nasal bölgede olan üçgen şeklinde bir açılma meydana gelmektedir ve yine bu açılmaya bağlı olarak maksilla merkezi frontomaksiller sütura yakın şekilde öne ve aşağı doğru yer değiştirmektedir (Haas, 1970; Wertz, 1970).

Dental destekli maksiller ekspansiyon apareylerinde uygulanan kuvvet, dişlere, periodontal ligamentlere ve çevre kemik dokulara iletilmektedir (Haas, 1965) . Bu kuvvet apareyin ihtiva etmiş olduğu vidanın aktivasyonu ile periodontal ligamentlerde sıkışmaya neden olurken, bu durum alveolar proçeslerin eğilmesi ile destek dişlerde bukkal tipping oluşturur (Haas, 1961) .

Garrett ve arkadaşları hyrax apareyi ile ilgili bir çalışmalarında ortopedik genişlemenin önden arkaya doğru azaldığını, alveolar bölgedeki devrilmenin ve diş devrilmesinin önden arkaya doğru arttığını ifade etmişlerdir (Garrett & ark., 2008). Ayrıca hızlı üst çene genişletmesinin nazal genişlikte artış sağlarken maksiller sinüs genişliğinde azalmaya sebep olduğunu da belirtmişlerdir.

Maksiller ekspansiyonun başka çeşitli etkileri de mevcuttur. Bunlar:

- Nazal kavitede artış (Haas, 1961, 1965, 1970; Memikoglu & Işeri, 1999; Wertz, 1970)
- Nazal kavitedeki artışa bağlı, burun solunumunun iyileşmesi (Basciftci & ark., 2002; Haas, 1965; Memikoglu & Işeri, 1999; Yi & ark., 2020)
- Nazal dirençte azalma (Hartgerink & ark., 1987)
- Nazal ve nazofaringeal hacimde artış (Ribeiro & ark., 2012)

- İletim tipi işitme kaybının azalması (Ceylan, Oktay & Demirci, 1996).
- Orta kulak hacminin arttığını ve işitme düzeyinde artış (Kilic & ark., 2008).
- Nokturnal enüresis üzerinde olumlu etkisi (Timms, 1990)
- Soğuk algınlığı, rinit ve astım gibi üst solunum yolu problemlerinin azalması (Gray, 1975; Schuster, Borel-Scherf & Schopf, 2005).
- Hipofiz bezindeki kan dolaşımının düzelmesi (Gray, 1975; Schuster, Borel-Scherf & Schopf, 2005).

Sonuç

Dentofasiyal bölgede çevresel, ırsi ve konjenital etkilere bağlı olarak maloklüzyonlar görülebilmektedir. Maksiller kemik ise maksillofasiyal bölgenin önemli bir parçası olması sebebiyle bu faktörlerden etkilenebilmektedir.

Maksillada meydana gelen problemlerin başında ise transversal yöndeki yetersizlikler yer almaktadır. Maksiller transversal yetersizlik çeneler arası kapanış ilişkisini bozabileceği gibi çevre dokular üzerinde de olumsuz etkiler oluşturmaktadır. Bu malokluzyonun düzeltilebilmesi için günümüzde maksiller ekspansiyon işlemi uygulanmaktadır. Maksiller ekspansiyon birçok farklı genişletme apareyi ve yöntemi barındıran, günümüzde klinisyenler tarafından çokça tercih edilen bir yöntemdir.

Kaynakça

Agarwal, A., & Mathur, R. (2010). Maxillary expansion. *International journal of clinical pediatric dentistry*, *3*(3), 139-146.

Aizenbud, D., Ciceu, C., Rachmiel, A., & Hazan-Molina, H. (2012). Reverse Quad Helix Appliance: Differential Anterior Maxillary Expansion of the Cleft Area Before Bone Grafting. *Journal of Craniofacial Surgery*, *23*(5), e440-e443. https://doi.org/10.1097/SCS.0b013e318264681a

Akkaya, S., Lorenzon, S., & Üçem, T. T. (1999). A comparison of sagittal and vertical effects between bonded rapid and slow maxillary expansion procedures. *The European Journal of Orthodontics*, *21*(2), 175-180.

Akkaya, S., Lorenzon, S., & Üçem, T. (1998). Comparison of dental arch and arch perimeter changes between bonded rapid and slow maxillary expansion procedures. *The European Journal of Orthodontics*, *20*(3), 255-261.

Altieri, F., & Cassetta, M. (2020). The impact of tooth-borne vs computer-guided bone-borne rapid maxillary expansion on pain and oral health–related quality of life: A parallel cohort study. *American Journal of Orthodontics and Dentofacial Orthopedics*, *158*(5), e83-e90.

Andrews, L.F. (2000) The Six Elements of Orofacial Harmony. Andrews Journal of Orthodontics and Orofacial Harmony, 1, 13-22. 'Alınmıştır' Zhang, C.-x., Tan, X.-m., Wu, W., Liu, H., Liu, Y., Qu, X.-r., & Liu, D.-x. (2021). Reliability of 2 methods in maxillary transverse deficiency diagnosis. American

Journal of Orthodontics and Dentofacial Orthopedics, 159(6), 758-765.

Angell, E. (1860). Treatment of irregularity of the permanent or adult teeth. *Dental Cosmos*, *1*, 599-600.

Araújo, M.-C., Bocato, J.-R., & de Almeida, M.-R. (2020). Tomographic evaluation of dentoskeletal effects of rapid maxillary expansion using Haas and Hyrax palatal expanders in children: A randomized clinical trial. *Journal of clinical and experimental dentistry*, *12*(10), e922.

Basciftci, F., Mutlu, N., Karaman, A., Malkoc, S., & Küçükkolbasi, H. (2002). Does the timing and method of rapid maxillary expansion have an effect on the changes in nasal dimensions? *The Angle Orthodontist*, *72*(2), 118-123.

Bell, R. A., & LeCompte, E. J. (1981). The effects of maxillary expansion using a quad-helix appliance during the deciduous and mixed dentitions. *American journal of orthodontics*, *79*(2), 152-161.

Bell, W. H., & Epker, B. N. (1976). Surgical-orthodontic expansion of the maxilla. *American journal of orthodontics*, *70*(5), 517-528.

Bench, R. W. (1998). The quad helix appliance. Seminars in orthodontics,

Biederman, W. (1968). A hygienic appliance for rapid expansion. *JPO: the journal of practical orthodontics*, *2*(2), 67-70.

Biederman, W. (1973). Rapid correction of Class III malocclusion by midpalatal expansion. *American journal of orthodontics*, *63*(1), 47-55.

Birnie, D., & McNamara, T. (1980). The quadhelix appliance. *British Journal of Orthodontics*, *7*(3), 115-120.

Bishara, S. E., & Staley, R. N. (1987). Maxillary expansion: clinical implications. *American Journal of Orthodontics and Dentofacial Orthopedics*, *91*(1), 3-14.

Boysen, B., Cour, K. L., Athanasiou, A. E., & Gjessing, P. E. (1992). Three-dimensional evaluation of dentoskeletal changes after posterior cross-bite correction by quad-helix or removable appliances. *British Journal of Orthodontics*, *19*(2), 97-107.

Braun, S., Bottrel, J. A., Lee, K.-G., Lunazzi, J. J., & Legan, H. L. (2000). The biomechanics of rapid maxillary sutural expansion. *American Journal of Orthodontics and Dentofacial Orthopedics*, *118*(3), 257-261.

Caccianiga, G., Caccianiga, P., Baldoni, M., Lo Giudice, A., Perillo, L., Moretti, N., & Ceraulo, S. (2021). Pain reduction during rapid palatal expansion due to LED photobiomodulation irradiation: a randomized clinical trial. *Life*, *12*(1), 37.

Ceylan, Í., Oktay, H., & Demirci, M. (1996). The effect of rapid maxillary expansion on conductive hearing loss. *The Angle Orthodontist*, *66*(4), 301-308.

Chaconas, S. J., & de Alba y Levy, J. A. (1977). Orthopedic and orthodontic applications of the quad-helix appliance. *American journal of orthodontics*, *72*(4), 422–428. https://doi.org/10.1016/0002-9416(77)90355-4

Coffin, W. H. (1881). A generalized treatment of irregularities. *The American Journal of Dental Science*, *15*(11), 495.

Costa, A., Raffainl, M., & Melsen, B. (1998). Miniscrews as orthodontic anchorage: a preliminary report. *The International journal of adult orthodontics and orthognathic surgery*, *13*(3), 201-209.

Cotton, L. A. (1978). Slow maxillary expansion: skeletal versus dental response to low magnitude force in Macaca mulatta. *American journal of orthodontics*, *73*(1), 1-23.

Cozzani, M., Guiducci, A., Mirenghi, S., Mutinelli, S., & Siciliani, G. (2007). Arch width changes with a rapid maxillary expansion appliance anchored to the primary teeth. *The Angle Orthodontist*, *77*(2), 296-302.

Darendeliler, M. A., Strahm, C., & Joho, J.-P. (1994). Light maxillary expansion forces with the magnetic expansion device. A preliminary investigation. *The European Journal of Orthodontics*, *16*(6), 479-490.

Davidovitch, M., Efstathiou, S., Sarne, O., & Vardimon, A. D. (2005). Skeletal and dental response to rapid maxillary expansion with 2-versus 4-band appliances. *American Journal of Orthodontics and Dentofacial Orthopedics*, *127*(4), 483-492.

de Araújo, M. C., Bocato, J. R., Berger, S. B., Oltramari, P. V. P., de Castro Ferreira Conti, A. C., de Almeida, M. R., & Freire Fernandes, T. M. (2021). Perceived pain during rapid maxillary expansion in children with different expanders: A prospective study. *The Angle Orthodontist*, *91*(4), 484-489.

Debbane, E. F. (1958). A cephalometric and histologic study of the effect of orthodontic expansion of the midpalatal suture of the cat. *American journal of orthodontics*, *44*(3), 187-219.

Dutra, A. L. T., Cardoso, A. C., Locks, A., & Bezerra, A. C. B. (2004). Assessment of treatment for functional posterior cross-bites in patients at the deciduous dentition phase. *Brazilian dental journal*, *15*, 54-58.

Erdinç, A. E., Uğur, T., & Erbay, E. (1999). A comparison of different treatment techniques for posterior crossbite in the mixed dentition. *American journal of orthodontics and dentofacial orthopedics*, *116*(3), 287-300.

Ergul, T., & Gulec, A. (2024). Comparison of the effectiveness of skeletal and tooth-borne protraction methods with or without alternate rapid maxillary expansion and constriction protocol in patients with Class III malocclusion. *American Journal of Orthodontics and Dentofacial Orthopedics*.

Garib, D. G., Henriques, J. F. C., Janson, G., Freitas, M. R., & Coelho, R. A. (2005). Rapid maxillary expansion—tooth tissue-borne versus tooth-borne expanders: a computed tomography evaluation of dentoskeletal effects. *The Angle Orthodontist*, *75*(4), 548-557.

Garrett, B. J., Caruso, J. M., Rungcharassaeng, K., Farrage, J. R., Kim, J. S., & Taylor, G. D. (2008). Skeletal effects to the maxilla after rapid maxillary expansion assessed with cone-beam computed tomography. *American journal of orthodontics and dentofacial orthopedics : official publication of the American Association of Orthodontists, its constituent societies, and the American Board of Orthodontics*, *134*(1), 8–9. https://doi.org/10.1016/j.ajodo.2008.06.004

Godoy, F., Godoy-Bezerra, J., & Rosenblatt, A. (2011). Treatment of posterior crossbite comparing 2 appliances: a community-based trial. *American Journal of Orthodontics and Dentofacial Orthopedics*, *139*(1), e45-e52.

Gray, L. P. (1975). Results of 310 cases of rapid maxillary expansion selected for medical reasons. *The Journal of Laryngology & Otology*, *89*(6), 601-614.

Haas, A. J. (1961). Rapid expansion of the maxillary dental arch and nasal cavity by opening the midpalatal suture. *The Angle Orthodontist*, *31*(2), 73-90.

Haas, A. J. (1965). The treatment of maxillary deficiency by opening the midpalatal suture. *The Angle Orthodontist*, *35*(3), 200-217.

Haas, A. J. (1970). Palatal expansion: just the beginning of dentofacial orthopedics. *American journal of orthodontics*, *57*(3), 219-255.

Harberson, V. A., & Myers, D. R. (1978). Midpalatal suture opening during functional posterior cross-bite correction. *American journal of orthodontics*, *74*(3), 310-313.

Hartgerink, D. V., Vig, P. S., Orth, D., & Abbott, D. W. (1987). The effect of rapid maxillary expansion on nasal airway resistance. *American journal of orthodontics and dentofacial orthopedics*, *92*(5), 381-389.

Howe, R. P. (1982). Palatal expansion using a bonded appliance: report of a case. *American journal of orthodontics*, *82*(6), 464-468.

İnce, Ö., Okşayan, R., & Dağsuyu, İ. M., (2016). Maksiller Darlığa Sahip Bireyin 4 Palatal Mini Vida Destekli Hibrit Hızlı Maksiller Genişletme Aparey,İ İle Tedavisi Olgu Sunumu . 15. Uluslararası Türk Ortodonti Derneği Kongresi, Antalya, Türkiye, s. 183.

İşeri, H., & Özsoy, S. (2004). Semirapid maxillary expansion—a study of long-term transverse effects in older adolescents and adults. *The Angle Orthodontist*, *74*(1), 71-78.

Jacobs, J. D., Bell, W. H., Williams, C. E., & Kennedy III, J. W. (1980). Control of the transverse dimension with surgery and orthodontics. *American journal of orthodontics*, *77*(3), 284-306.

Kilic, N., Kiki, A., Oktay, H., & Selimoglu, E. (2008). Effects of rapid maxillary expansion on conductive hearing loss. *The Angle Orthodontist*, *78*(3), 409-414.

Lagravère, M. O., Carey, J., Heo, G., Toogood, R. W., & Major, P. W. (2010). Transverse, vertical, and anteroposterior changes from bone-anchored maxillary expansion vs traditional rapid maxillary expansion: a randomized clinical trial. *American*

journal of orthodontics and dentofacial orthopedics, *137*(3), 304. e301-304. e312.

Lee, K.-J., Park, Y.-C., Park, J.-Y., & Hwang, W.-S. (2010). Miniscrew-assisted nonsurgical palatal expansion before orthognathic surgery for a patient with severe mandibular prognathism. *American Journal of Orthodontics and Dentofacial Orthopedics*, *137*(6), 830-839.

Lines, P. A. (1975). Adult rapid maxillary expansion with corticotomy. *American journal of orthodontics*, *67*(1), 44-56.

Ludwig, B., Baumgaertel, S., Böhm, B., Bowman, S. J., Glasl, B., Johnston, L. E., Landes, P. D. D. C., Lietz, T., Schopf, P., & Wilmes, B. (2007). Mini-implants in Orthodontics. *Innovation. Anchorage. Concepts. Quintessence International*.

Ludwig, B., Baumgaertel, S., Zorkun, B., Bonitz, L., Glasl, B., Wilmes, B., & Lisson, J. (2013). Application of a new viscoelastic finite element method model and analysis of miniscrew-supported hybrid hyrax treatment. *American Journal of Orthodontics and Dentofacial Orthopedics*, *143*(3), 426-435.

Martinelli, F. L., Couto, P. S., & Ruellas, A. C. O. (2006). Three palatal arches used to correct posterior dental crossbites. *The Angle Orthodontist*, *76*(6), 1047-1051.

McNamaraa, J. A. (2000). Maxillary transverse deficiency. *American Journal of Orthodontics and Dentofacial Orthopedics*, *117*(5), 567-570.

Memikoglu, T. U. T., & Işeri, H. (1999). Effects of a bonded rapid maxillary expansion appliance during orthodontic treatment. *The Angle Orthodontist*, *69*(3), 251-256.

Mommaerts, M. (1999). Transpalatal distraction as a method of maxillary expansion. *British Journal of Oral and Maxillofacial Surgery*, *37*(4), 268-272.

Needleman, H. L., Hoang, C., Allred, E., Hertzberg, J., & Berde, C. (2000). Reports of pain by children undergoing rapid palatal expansion. *Pediatric dentistry*, *22*(3), 221-226.

Oktay, H., & Kilic, N. (2009). Two-dimensional assessment of morphological changes of maxilla induced by rapid maxillary expansion: A New Method. *Biotechnology & Biotechnological Equipment*, *23*(2), 1266-1269.

Oliveira, N. L., Da Silveira, A. C., Kusnoto, B., & Viana, G. (2004). Three-dimensional assessment of morphologic changes of the maxilla: a comparison of 2 kinds of palatal expanders. *American Journal of Orthodontics and Dentofacial Orthopedics*, *126*(3), 354-362.

Park, H.-S., Kwon, T.-G., & Kwon, O.-W. (2004). Treatment of open bite with microscrew implant anchorage. *American journal of orthodontics and dentofacial orthopedics*, *126*(5), 627-636.

Petrén, S., Bjerklin, K., & Bondemark, L. (2011). Stability of unilateral posterior crossbite correction in the mixed dentition: a randomized clinical trial with a 3-year follow-up. *American Journal of Orthodontics and Dentofacial Orthopedics*, *139*(1), e73-e81.

Prabhu, J., & Cousley, R. R. (2006). Current products and practice: bone anchorage devices in orthodontics. *Journal of Orthodontics*, *33*(4), 288-307.

Proffit, W. R., Fields, H. W., Larson, B. E., & Sarver, D. M. (2019). *Contemporary Orthodontics*. Elsevier.

Ribeiro, A. N. C., De Paiva, J. B., Rino-Neto, J., Illipronti-Filho, E., Trivino, T., & Fantini, S. M. (2012). Upper airway expansion after rapid maxillary expansion evaluated with cone beam computed tomography. *The Angle Orthodontist*, *82*(3), 458-463.

Ricketts, R. (1975). Dr. Robert M. Ricketts on growth. *J. Clin. Orthod.*, *9*, 208-228.

Rodrigues, A. d. P., Monini, A. d. C., Gandini Jr, L. G., & Santos-Pinto, A. d. (2012). Rapid palatal expansion: a comparison of two appliances. *Brazilian oral research*, *26*, 242-248.

Sandıkçıoglu, M., & Hazar, S. (1997). Skeletal and dental changes after maxillary expansion in the mixed dentition. *American journal of orthodontics and dentofacial orthopedics*, *111*(3), 321-327.

Schuster, G., Borel-Scherf, I., & Schopf, P. M. (2005). Frequency of and complications in the use of RPE appliances—results of a survey in the Federal State of Hesse, Germany. *Journal of Orofacial Orthopedics/Fortschritte der Kieferorthopädie*, *66*(2), 148-161.

Shah, S. R., Fishel, D., Tamburrino, R., Tamburrino, R., Shah, S., & Fishel, D. (2014). Periodontal rationale for transverse skeletal normalization. *Orthod Pract*, *5*(3), 50-53.

Simon, L. S., Deepika, U. K., Philip, S., Mahakur, M., & Jishad, C. (2021). Quad Helix—A Versatile Appliance in

Pedodontist's Arsenal: A Case Series. *International Journal of Clinical Pediatric Dentistry*, *14*(Suppl 1), S114.

Spahl, T. J., & Witzig, J. W. (1987). The clinical management of basic maxillofacial orthopedic appliances. *Hong Kong: Year Book Medical*, *1*, 279-415.

Spolyar, J. L. (1984). The design, fabrication, and use of a full-coverage bonded rapid maxillary expansion appliance. *American journal of orthodontics*, *86*(2), 136-145.

Starnbach, H., Bayne, D., Cleall, J., & Subtelny, J. D. (1966). Facioskeletal and dental changes resulting from rapid maxillary expansion. *The Angle Orthodontist*, *36*(2), 152-164.

Suri, L., & Taneja, P. (2008). Surgically assisted rapid palatal expansion: a literature review. *American Journal of Orthodontics and Dentofacial Orthopedics*, *133*(2), 290-302.

Tamburrino, R. K., Boucher, N. S., Vanarsdall, R. L., & Secchi, A. (2010). The transverse dimension: diagnosis and relevance to functional occlusion. *RWISO J*, *2*(1), 13-22.

Timms, D. J. (1990). Rapid maxillary expansion in the treatment of nocturnal enuresis. *The Angle Orthodontist*, *60*(3), 229-233.

Umemori, M., Sugawara, J., Mitani, H., Nagasaka, H., & Kawamura, H. (1999). Skeletal anchorage system for open-bite correction. *American Journal of Orthodontics and Dentofacial Orthopedics*, *115*(2), 166-174.

Vardimon, A. D., Graber, T., & Voss, L. R. (1989). Stability of magnetic versus mechanical palatal expansion. *The European Journal of Orthodontics*, *11*(2), 107-115.

Weissheimer, A., de Menezes, L. M., Mezomo, M., Dias, D. M., de Lima, E. M. S., & Rizzatto, S. M. D. (2011). Immediate effects of rapid maxillary expansion with Haas-type and hyrax-type expanders: a randomized clinical trial. *American Journal of Orthodontics and Dentofacial Orthopedics*, *140*(3), 366-376.

Wertz, R. A. (1968). Changes in nasal airflow incident to rapid maxillary expansion. *The Angle Orthodontist*, *38*(1), 1-11.

Wertz, R. A. (1970). Skeletal and dental changes accompanying rapid midpalatal suture opening. *American journal of orthodontics*, *58*(1), 41-66.

Wilmes, B., Nienkemper, M., & Drescher, D. (2010). Application and effectiveness of a mini-implant-and tooth-borne rapid palatal expansion device: the hybrid hyrax. *World J Orthod*, *11*(4), 323-330.

Yi, F., Liu, S., Lei, L., Liu, O., Zhang, L., Peng, Q., & Lu, Y. (2020). Changes of the upper airway and bone in microimplant-assisted rapid palatal expansion: A cone-beam computed tomography (CBCT) study. *Journal of X-ray science and technology*, *28*(2), 271-283.

Zhang, C.-x., Tan, X.-m., Wu, W., Liu, H., Liu, Y., Qu, X.-r., & Liu, D.-x. (2021). Reliability of 2 methods in maxillary transverse deficiency diagnosis. *American Journal of Orthodontics and Dentofacial Orthopedics*, *159*(6), 758-765.

Zimring, J. F., & Isaacson, R. J. (1965). Forces produced by rapid maxillary expansion: III. Forces present during retention. *The Angle Orthodontist*, *35*(3), 178-186.

BÖLÜM II

Oklüzyon ve Çene Gelişimi

Hayriye Şeyda YALMAN[1]
Ebru AKLEYİN[2]

Giriş

Diş sürmesi; dişin kemik içerisinde yaptığı aksiyel hareket ile fonksiyonel bir oklüzyon pozisyonuna gelmesi olarak tanımlanmaktadır (Suri, Gagari&Vastardis, 2004). Birçok ardışık olayın gerçekleşmesi ile oluşan sürme hareketi çeşitli faktörlerden etkilenen karmaşık bir süreçtir (Jeraldo Oyarzún, Torres Pavéz&Varela Salas, 2007). Otuz iki diş içeren daimi dentisyon yaklaşık olarak 25 yaşına kadar devam eden bir süreçtir. Daimi dişler ağız içine sürdüklerinde kök gelişimlerinin henüz 2/3'ü tamamlanmıştır. Dişin kök gelişiminin tamamlanması yaklaşık üç yıl sonunda gerçekleşir (McDonald, Avery&Dean, 2004). Alt ve üst

[1] Dicle Üni. Diş Hek. Fak. Çocuk Diş Hek. A.D., Diyarbakır, Türkiye, seydayalman213@gmail.com, Orcid no: 0009-0004-7188-8956.
[2] Dicle Üni. Diş Hek. Fak. Çocuk Diş Hek. A.D, Diyarbakır, Türkiye, dt.eakleyin@gmail.com, Orcid no: 0000-0003-4302-6561.

dişlerin kapanış ilişkileri ‘Oklüzyon’ olarak ifade edilir. Dental oklüzyon; dişler, çiğneme kasları, temporomandibular eklem ve çenelerin fonksiyonel hareketlerini içermektedir (Cobourne,Williams&McMullan, 2009).

Oklüzyonun Gelişimi

Alt çene eklem başlarının eklem çukurlarındaki ideal konumuna ‘‘Sentrik ilişki’’ denir. İdeal sentrik ilişki, eklem başlarının kondil çukurlarında en üst ve önde konumlanması olarak bildirilmektedir (39, 40). Alt ve üst çene dişlerinin en fazla tüberkül-fossa ilişkisinde olduğu duruma ise ‘‘Sentrik Oklüzyon’’ denir (Ramfjord&Ash, 1981; Snyder &Jerrold, 2007). Sentrik ilişkiden sentrik oklüzyona ulaşırken alt çenenin 1 mm’ye kadar kayma hareketi yapması normal kabul edilmekte ve buna sentrik ilişkiden sentrik oklüzyona kayma hareketi denilmektedir (Ülgen, 2000). Alt ve üst çene dişlerinin maksimum interküspidasyon durumunda alt çene eklem başları eklem çukurlarında ideal konumlarında yer alıyorsa bu durumda “İdeal Oklüzyon” varlığından bahsedilir. İdeal oklüzyonun her insanda gözlenmesi beklenemez (Davies&ark, 2001). İdeal oklüzyon; normal oklüzyon, nötral oklüzyon ve anomali göstermeyen Angle sınıf 1 kapanış deyimleri ile aynı anlamı taşımaktadır. Normal oklüzyonda, alt daimi birinci büyük azı (DBBA) dişi üst 1. molar dişe göre bir küçük azının mezio-distal çapının yarısı kadar daha mezialde konumlanmaktadır. Normal oklüzyonda beklenen overjet ve overbite miktarları yaklaşık 3 milimetre kadardır. Ayrıca normal bir oklüzyonda üst dişler alt dişleri kutu kapağına benzer şekilde bukkalden örtülemektedir ve sadece orta kesici dişler ile üst üçüncü büyük azı dişler tek dişle kapanış yapmaktadır. Diğer dişler ise karşıt arktaki iki dişle kapanış yapmaktadır. Normal bir oklüzyon ilişkisinde alt ve üst azıların yanı

sıra, alt ve üst kaninler de normal oklüzyon ilişkisinde olmalıdır (Davies&ark, 2001; Rakosi, Jonas&, Graber, 1994).

Angle Sınıflaması:

Ortodontik anamolileri alt ve üst birinci büyük azıların kapanış ilişkilerine göre;

Sınıf I ilişki: Üst DBBA'nın mezio-bukkal tüberkülü alt DBBA'nın median oluğuna oturur.

***Sınıf II ilişki*:** Üst DBBA sabit kabul edildiğinde alt DBBA, bu dişin daha distalinde konumlanır. Angle Sınıf II ilişki üç alt gruptan oluşmaktadır. Bunlardan Sınıf II class 1'de, azılardaki Sınıf II kapanışın yanı sıra kesiciler bölgesinde overjet miktarı artmıştır, Sınıf II class 2'de, azılardaki sınıf II kapanış ile birlikte kesiciler bölgesinde de derin bir kapanış mevcuttur, Sınıf II subdivizyonda; arkın bir tarafındaki azılarda Sınıf II ilişki mevcutken diğer tarafındaki azılar arasında ise Sınıf I ilişki mevcuttur ve asimetrik bir kapanış söz konusudur.

***Sınıf III ilişki*:** Üst DBBA dişi sabit kabul edildiğinde alt DBBA, bu dişin daha mezialinde yer almaktadır (Resim 1) (Rakosi, Jonas&Graber 1994).

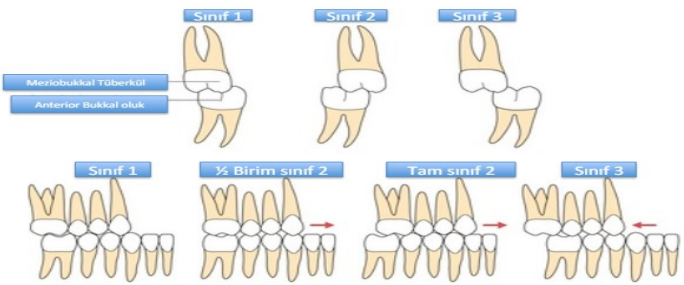

Resim 1. *Angle maloklüzyon sınıflaması (Gravely&Johnson, 1974).*

Mandibula'nın Gelişimi

Mandibulanın büyüme miktarı diğer yüz kemiklerinden daha fazla olup morfolojik açıdan bireysel değişkenliğin en fazla görüldüğü kemiktir. Postnatal dönemde gelişimi membranöz ve endokondral olarak devam eder. Kondil bölgesinde kıkırdak gelişimi gözlenmektedir, diğer bölgelerinde ise membranöz kemikleşme mevcuttur. Mandibulanın gelisimi genişlik, uzunluk ve yükseklik olmak üzere üç boyutta incelenmektedir. Mandibula alveolar kemik, kondiler kıkırdaklar ve ramusun posterior sınırlarından gelişim gösterir. Mandibulanın konumlanması ve transpozisyonunda apozisyon (kemik dokusunda depolanma) ve rezorpsiyon (kemik dokusunda azalma) önemli rol oynar (Resim 2) (Walther, 1994).

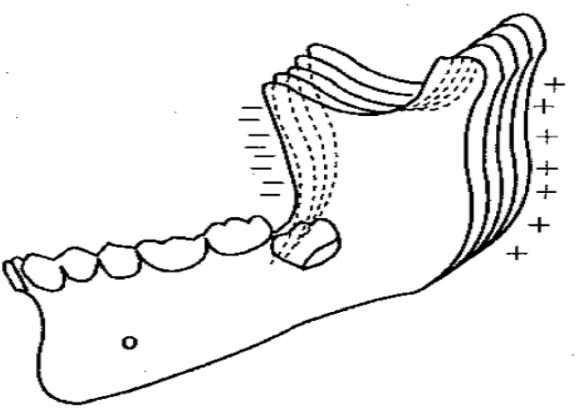

Resim 2. Mandibulanın postnatal gelişimi (Ülgen, 2000)

Kondilde gerçekleşen kıkırdaksal (kondral) etkinlik ile beraber kondil başı yukarı ve geriye doğru büyüme gösterir. Kondil başının belirtilen yönlerde büyümesiyle beraber bu bölge kondil boynu halini alır. Koronoid proses (çıkıntı) yukarı ve arkaya gelişim gösterir. Kondilde gerçekleşen bu büyüme faaliyetlerinin sonucunda mandibulanın aşağı ve ileri yönde büyümesi gerçekleşmiş olur.

Corpus mandibula'nın dış periostal yüzeylerinde genellikle apozisyonel alanlar gözlenir. Dişlerin sürmesine bağlı olarak kemik depolanması ile birlikte dikey boyutunda da artış meydana gelmektedir. Bu sayede mandibula gelişimi sırasında hem genişler hem de uzar. Ramusun gelişiminde, internal (iç) yüzeyde rezorpsiyon, eksternal (dış) yüzeyde apozisyon gerçekleşmektedir. Böylelikle daimi 3. molar dişler için arkta yer sağlanmış olur. Angulus (gonion) bölgesinde ise büyüme büyük oranda bu bölgeye tutunan kasların etkisi altında gerçekleşir ve bu bölgenin büyümesi mandibulanın esas gelişim yönüne zıt olarak sagittal yönde arkaya doğru meydana gelmektedir (Walther, 1994).

Mandibulanın rotasyonel büyümesinde; suturaların gelişimi, kafa kaidesinin gelişimi, kondilde gerçekleşen apozisyonel büyüme, maksilla ve mandibulanın dentoalveolar gelişimleri etkilidir (Walther, 1994). Mandibulanın öncelikle genişliğindeki gelişimi ardından uzunluğundaki ve yüksekliğindeki gelişimi tamamlanır. Mandibulanın doğum sonrası ilk 2 yıllık süreçteki hızlı gelişimini 3-6 yaş arasındaki daha düşük hızlarda olan gelişim dönemi takip eder. DBBA dişin sürmesiyle beraber mandibulanın dikey yöndeki gelişimi 6 yaşında hız kazanır ancak bu dönemin ardından gelişim hızı yine düşüş gösterir. Sonrasında DİBA dişlerinin sürmesiyle beraber tekrardan gelişim hızlanır ve puberte döneminde daha da artar. Mandibulanın dikey yöndeki gelişimi erkeklerde yirmili yaşların başına kadar devam ederken kızlarda 17–18 yaş civarında sonlanır (Ülgen, 1993).

Maksilla'nın Gelişimi

Beyin ve kafa tabanının sürekli büyümesi nedeniyle nazomaksilla doğumdan sonraki dönemde önemli ölçüde ileri ve

aşağı doğru yer değiştirir. Bu maksiller ön ve alt transpozisyon; nasal septumun büyümesi ve kraniyal kaide-maksilla arasındaki sutural büyüme ile artış gösterir. Postnatal dönemde maksillanın dikey yöndeki büyümesi frontonazal, frontomaksiller, frontozigomatik, frontoethmoidal, ethmoidal maksiller suturlar ve nazal septumun katkılarıyla beraber devam eder. Ağız yüzeylerinin apozisyonu ve eş zamanlı olarak gerçekleşen burun yüzeylerinin rezorpsiyonu ile maksillanın dikey yöndeki gelişimi daha da artar. İntermaksiller ve zigomatikomaksiller suturun büyümesi ile enine büyüme devam ederken, zigomatikotemporal ve nazomaksiller suturun büyümesi ile de ön-arka yönde büyüme devam eder. Gerçekleşen ileri ve aşağı doğru hareketle komşu kemiklerde transpozisyon meydana gelerek üst çene azı dişlerin gelişimi için yeterli alan sağlanmış olur. Postnatal nazomaksiller büyümenin belirteçleri iç ve dış faktörleri içerir. Nazal septal büyüme rehberliği, kafa tabanı ve beyin büyümesine sekonder olarak gelişen pasif yer değiştirme, doğum sonrası yaklaşık yedinci yıla kadar olan dönemde maksillanın ileri ve aşağı hareketi üzerindeki en önemli etmenlerdir. Yaklaşık 7 yaşından puberteye kadar olan bu etkiler, yüzeyde intamembranöz büyüme ve sutural büyüme baskın hale geldikçe önemli ölçüde azalır. Ayrıca maksiller büyüme üzerinde çeşitli fonksiyonel matriksler de etkilidir. Solunumun burun boşluğu üzerindeki etkisi, orbitaların göz küresi büyümesi üzerine etkisi, ağız fonksiyonunun maksiller tüberositeyi belirlemedeki etkisi, damak ve alveolar gelişim ve çevre yüz dokuları gibi etmenler fonksiyonel roller üstlenerek nasomaksiller yapının büyümesi ve yeniden şekillenmesine katkıda bulunur (Kiliaridis, 1995). Aşağıya doğru yer değiştirme sırasında üst çenenin şeklinin korunabilmesi için yeniden şekillenme gerçekleşmelidir. Burun boşluğunun genişlemesi ile

sonuçlanan maksillanın nazal kısmının rezorpsiyonu ve eş zamanlı olarak gerçekleşen maksillanın ağız tarafındaki apozisyon ile üst çenenin aşağı yönde hareketi gerçekleşir. Dişlerin sürmesi ile maksiller alveolar çıkıntıların dikey büyümesi ve damağın vertikal gelişimi üç kat artar. Alveolar gelişim damak genişliğine ve derinliğine önemli ölçüde etki eder ve böylelikle yüzün vertikal yüksekliğine katkıda bulunur. Maksillanın anterior yüzeyinin önemli ölçüde rezorpsiyonu ile supraalveoler bir girinti oluşur, anterior nasal spinanın belirginliği artar. Bunun sonucunda maksillanın öne doğru yer değiştirmesi en aza indirgenir. Median palatal sutur aracılığıyla üst çene gövdelerinin yanal hareketi ve nazal kavitenin yan sınırlarında kemik rezorpsiyonu ile enine büyüme oluşur. Maksiller alveolar prosesin enine gelişimi, arka dişlerin sürmesi ile devam eder. Midpalatal suturun büyümesi postnatal ilk iki yılda sona erer, ancak sutur geç ergenliğe kadar açık kalır ve üçüncü dekada kaynaşma tamamlanır (Miloro&ark., 2004).

Sonuç

Ortodonti ve pedodontide uygulanacak tedavilerde başarı için tedavi zamanlaması çok önemlidir. Bu zamanlamada sadece kronolojik dental yaşın değerlendirilmesiyeterli değildir. Başarılı tedavi yaklaşımları için oklüzyonun, mandibula ve maksilla gelişiminin muhakkak bilinmesi ve tedavilerde değerlendirilmesi önemlidir.

KAYNAKLAR

Cobourne M, Williams A, McMullan R. (2009). A guideline for the extraction of first permanent molars in children. London: Royal College of Surgeons of England.

Davies SJ, Gray RM, Sandler PJ, O'Brien KD. (2001). Orthodontics and occlusion. British Dental Journal, 191(10), 539-542

Gravely JF, Johnson DB. (1974). Angle's classification of malocclusion: an assessment of reliability. British Journal of Orthodontics, 1(3),79-86.

Jeraldo Oyarzún M, Torres Pavéz C, Varela Salas R. (2017). Prevalencia del riesgo de impactación de caninos mandibulares según método de angulación de power y short adaptado para caninos mandibulares en niños de 8 a 10 años en Clínica odontológica Universidad Viña del Mar.

Kiliaridis S. (1995). Masticatory muscle influence on craniofacial growth. Acta odontologica Scandinavica, 53(3), 196-202.

McDonald RE, Avery DR, Dean JA. (2004). Eruption of teeth: Local, systemic and congenital factors that influences the process (9th ed.). Hollanda: Elsevier

Miloro M, Ghali G, Larsen PE, Waite PD. (2004). Peterson's principles of oral and maxillofacial surgery. Almanya: Springer.

Rakosi T, Jonas I, Graber TM.(1994). Color atlas of dental medicine, Orthodontic-Diagnosis. American Journal of Orthodontics and Dentofacial Orthopedics,105(6):613.

Ramfjord SP, Ash MM. (1981).Significance of occlusion in the etiology and treatment of early, moderate and advanced periodontitis, 52(9), 511-517.

Snyder R, Jerrold L. (2007). Black, white, or gray: Finding commonality on how orthodontists describe the areas between Angle's molar classifications. American Journal of Orthodontics and Dentofacial Orthopedics,132(3),302-306.

Suri L, Gagari E, Vastardis H. (2014). Delayed tooth eruption: pathogenesis, diagnosis, and treatment. A literature review. American Journal of Orthodontics and Dentofacial Orthopedics, 126(4),432-245.

Ülgen M. (1993). Ortodontik tedavi prensipleri. Ankara: Ankara Üniversitesi Basımevi

Ülgen M. (2000). Ortodonti: anomaliler, sefalometri, etiloji, büyüme ve gelişim, tanı. İstanbul (2. Baskı): Yeditepe Üniversitesi.

Walther DP, Houston WJB, Jones ML, Oliver RG. (1994). Walther and Houston's orthodontic notes. Oxford (5th ed.): Wright.

*Bu derleme birinci yazarın ve ikinci yazarın danışmanlığını hazırladığı; 'Türkiye'deki Diş Hekimlerinin Kötü Prognozlu Daimi Birinci Büyük Azıların Kontrollü Çekimi Konusundaki Bilgi Düzeyi Ve Klinik Yaklaşımları' adlı uzmanlık tez çalışmasından üretilmiştir.

BÖLÜM III

Maksillomandibular İlişki Analizleri: Sefalometrik Değerlendirme Yöntemleri

Merve GONCA[1]
Mehmet Birol ÖZEL[2]

Giriş

Lateral sefalometrik radyografiler, ortodontik tanı ve tedavi planlamasında önemli bir yere sahip olup, maksillomandibular ilişkiyi değerlendirmede kullanılır (Bruks et al., 1999; Nijkamp, Habets, Aartman, & Zentner, 2008; Silling, Rauch, Pentel, Garfinkel, & Halberstadt, 1979). Maksillomandibular ilişkinin doğru belirlenmesi, özellikle sınır vakalarda diş çekimi ya da ortognatik/cerrahi tedavi planı düşünüldüğünde kritik önem taşımaktadır (Devereux, Moles, Cunningham, & McKnight, 2011). Literatürde maksillomandibular ilişkinin değerlendirilmesi amacıyla

[1] Dr. Öğr. Üyesi, Osmangazi Üniversitesi, Diş Hekimliği Fakültesi, Ortodonti Anabilim Dalı, Eskişehir/Türkiye, Orcid: 0000-0003-1299-9088, mervegonca@gmail.com
[2] Dr. Öğr. Üyesi, Kocaeli Üniversitesi, Diş Hekimliği Fakültesi, Ortodonti Anabilim Dalı, Kocaeli/Türkiye, Orcid: 0000-0002-2984-9468, birolozel@gmail.com

kullanılan farklı analiz yöntemleri bulunmaktadır. Sefalometrik analizlerin etkili bir şekilde kullanılabilmesi için avantajları ve sınırlılıkları hakkında ayrıntılı bilgi sahibi olunması önemlidir (Kumar, Valiathan, Gautam, Chakravarthy, & Jayaswal, 2012).

1. Wendell L Wylie'ın Anteroposterior Displazi Değerlendirmesi

Wylie'nin 1947'de geliştirdiği yöntem, maksillomandibular ilişkiyi belirleyen ilk ölçümdür. Glenoid fossa, sella turcica, pterygomaksiller fissür, maksiller birinci molar ve anterior nazal spina'nın Frankfurt horizontal düzlemine izdüşümleri ölçülür ve standart değerlere göre yorumlanır. Maksiller uzunluk, pterygomaksiller fissür ile anterior nazal spina arasındaki mesafe iken, mandibular uzunluk pogonion ile kondil arasındaki mesafedir. Standart değer ve hasta değeri arasındaki farklar, ortognatik ya da prognatik bölümüne yazılmaktadır (Şekil 1). Maksiller değerler mandibular değerlerden azsa, bu durum Sınıf 3 ilişkiyi ifade ederken; maksiller değerlerin mandibular değerlerin üzerinde olması Sınıf 2 ilişki olarak tanımlanmaktadır (Wylie, 1947).

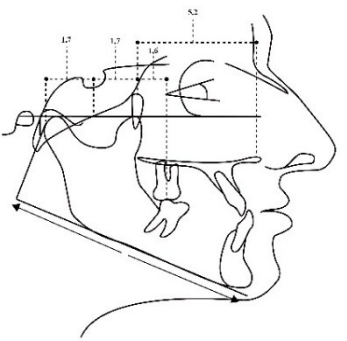

Şekil 1. Wylie'nin anteroposterior displazi değerlendirmesinin ortalama ölçümleri ve kullanılan ölçümlerin şematize edilmesi

Anteroposterior Displazi Değerlendirilmesi Kadın				
			Fark	
Ölçümler	Standart Değerler	Hasta Değerleri	Ortognatik	Prognatik
Glenoid fossa-Sella	17	9		8
Sella-Ptm	17	22	5	
Maksiller uzunluk	52	54	2	
Ptm-6	16	14		2
Mandibular uzunluk	101	98	3	
		Total	10	10
Kız / 8 Yaş			0	
Anteroposterior Displazi Değerlendirilmesi =prognatik-ortognatik				

2. Downs'un AB Düzlem Açısı ve Konveksite Açısı

Downs tarafından 1948'de tanımlanan AB düzlem açısı, NPg ve AB düzlemleri arasındaki açıyı ifade etmektedir. Açı, B noktasının A noktasının gerisinde olduğu durumlarda negatif değer alır. Bu ölçüm, üst ve alt apikal kaidelerin yanı sıra yüz profilinin uyumunu değerlendirmek için kullanılır. AB düzlem açısı, alt ve üst apikal kaidenin birbirine ve yüz profiline olan uyumunu bütünsel olarak ortaya koymaktadır (Şekil 2).

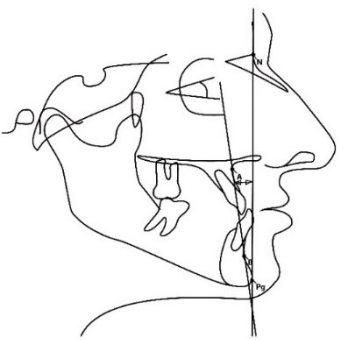

Şekil 1. *AB düzlem açısı*

Konveksite açısı, üst çene apikal kemik kaidesinin yüz profiline göre ilerilik derecesini gösterir ve NA ile NPg düzlemleri arasındaki dar açıyı tanımlamaktadır (Şekil 3). Bu açı, 10° ile -8,5° arasında değişkenlik gösterir; negatif değerler, A noktasının NPg düzleminin gerisinde olduğunu ifade ederken, pozitif değerler yüzün dış bükeyliğinin arttığını gösterir (Downs, 1948).

Şekil 2. *Konveksite açısı*

3. ANB Açısı

ANB açısı, 1952'de Riedel tarafından tanıtılmış ve 1953'te Cecil C. Steiner tarafından yaygınlaştırılmıştır. Bu açı, maksillomandibular ilişkiyi değerlendirmede temel bir yöntem olarak kabul edilmektedir. ANB açısı, SNA ve SNB açıları arasındaki fark ile hesaplanır ve normal değeri 0° ile 4° arasında kabul edilir (Şekil 4). SNA açısı maksillanın, SNB açısı ise mandibulanın kafa kaidesine göre pozisyonunu gösterirken, ANB açısı bu iki yapının birbirine göre konumunu belirlemektedir (Riedel, 1952).

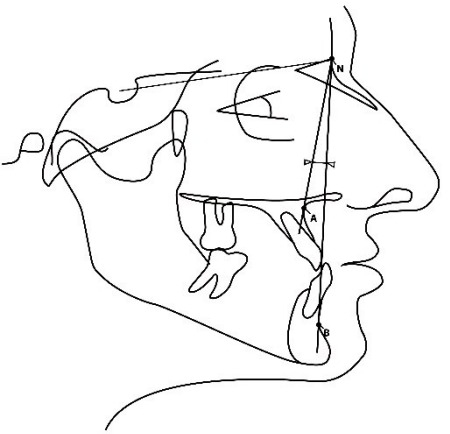

Şekil 3. *ANB açısı*

4. Jenkins'in 'a' Düzlemi

Jenkin'in 1955'te tanımladığı analizde, A noktasından oklüzal düzleme dik bir çizgi indirilir ve bu çizgi "a düzlemi" olarak adlandırılır. Bu düzlemin, B noktası (3 mm), gnathion (5 mm) ve mandibular kesicilerle (2 mm) arasındaki yatay mesafeleri hesaplanır (Şekil 5). Çiğneme kuvvetlerinin oklüzal düzlemde odaklanması nedeniyle, bu referans noktaları kullanılarak anteroposterior çene ilişkilerindeki uyumsuzluklar değerlendirilir (Jenkins, 1955).

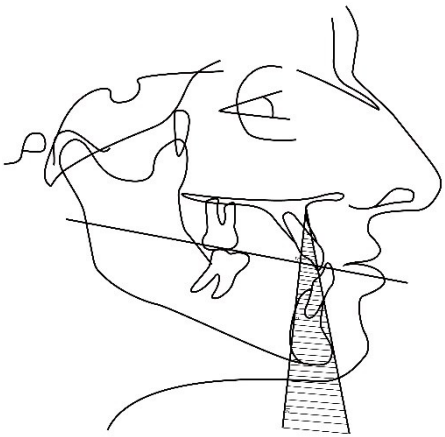

Şekil 4. *Jenkins'e göre a düzlemine olması gereken uzaklıklar*

5. Taylor'un AB' Boyutsal Mesafesi

Taylor, 1969 yılında A ve B' noktaları arasındaki boyutsal ölçüme dayalı yeni bir parametre geliştirmiştir. Bu yöntemde, B noktasından SN düzlemine dik bir çizgi indirilir ve A noktasından bu düzleme indirilen dik, B' noktası olarak adlandırılır (Şekil 6). Ortalama değeri 13,2 mm olarak belirtilen bu parametreye göre, ANB açısında bir derecelik değişim, A noktasının B' noktasına olan dik mesafesinde 1 mm'lik bir değişime yol açmaktadır (Taylor, 1969).

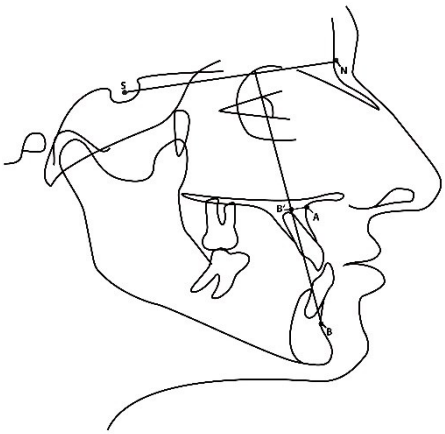

Şekil 5. *Taylor'a göre AB' boyutsal mesafesi*

6. Cannon Analizi

Wits değerlendirmesi, ANB açısı ve McNamara analizi, iskeletsel sagittal ilişkiyi değerlendirmede yaygın olarak kullanılan ölçüm yöntemleridir; ancak her birinin bazı kısıtlamaları bulunmaktadır. Bu kısıtlamaların üstesinden gelmek için Harvold, 1974 yılında Cannon analizini geliştirmiştir. Cannon analizinde, porion (Po) noktası referans olarak seçilir ve A ile B noktalarına olan mesafeler ölçülür. Porion, kafa kaidesiyle sabit bir konuma sahip olduğu ve kondil veya mandibular büyüme ile değişime uğramadığı için tercih edilmektedir.

Davis ve çalışma arkadaşları, 8-11, 12-18 ve 19 yaş üstü bireylerde Steiner ve Wits analizleri için normatif değerler oluşturarak yaş ve cinsiyet bazında ölçümler yapmışlardır. Bu değerler, Riedel'in ANB açısı ve Jacobson'un Wits değerlendirmesi ile karşılaştırılmış; mandibular düzlem-palatal düzlem ve palatal düzlem-oklüzal düzlem açıları incelenmiştir. Üst ve alt çene

ilişkisini değerlendirmek için Po-B ve Po-A noktaları arasındaki fark hesaplanmaktadır. Po-B ve Po-A farkı yaşla birlikte hafif bir artış gösterse de genel olarak yaşam boyu sabit kalır. Çeneler arası ideal ilişki için Po-B/Po-A farkının 12 mm olması ve Po-A ile Po-N mesafesinin eşit olması beklenir.

Eğer Cannon analizindeki Po-B ve Po-A farkı normal sınırda (12 mm) ancak Wits değerlendirmesi düşük (-4 mm) ise, bu durum oklüzal düzlemin hatalı çizilmiş olabileceğine veya palatal düzlem-oklüzal düzlem değerinin normalden yüksek olduğuna işaret etmektedir. Palatal düzlem-oklüzal düzlem açısının ortalama değeri 11° olarak kabul edilir. Bu açı arttığında, Wits değerlendirmesi yanıltıcı sonuç verebilir.

Po-B ve Po-A farkı normal (12 mm) iken ANB açısının büyük olduğu durumlarda, nasion pozisyonunun yanı sıra palatal düzlem ve mandibular düzlem arasındaki açının incelenmesi gereklidir. Cannon analizinin, sagittal değerlendirmede etkili bir yöntem olduğu genel kabul görmektedir (Davis, Cannon, & Messersmith, 2013).

7. AXD Açısı ve A-D' Mesafesi

AXD açısı, 1975 yılında Beatty tarafından tanımlanmış bir ölçüm yöntemidir. Bu ölçümde X noktası, A noktasından SN düzlemine indirilen dikmenin SN düzlemi ile kesişim noktasıdır. D noktası ise mandibular kemik simfizinin merkezinde yer alır ve kesici diş pozisyonu veya çene ucundaki değişimlerden kaynaklanan etkileri ortadan kaldırır. Bu yöntemin önemli bir avantajı, nasion ve B noktası gibi değişkenlerin etkilerini dışlamasıdır. A-D' mesafesi, A noktasının, SN düzleminden D noktasına indirilen dikme olan DD' düzlemine olan uzaklığını ifade eder (Şekil 7). AXD açısının

ortalama değeri 9,3°, A-D' mesafesinin ortalama değeri ise 15,5 mm olarak belirtilmiştir (Beatty, 1975).

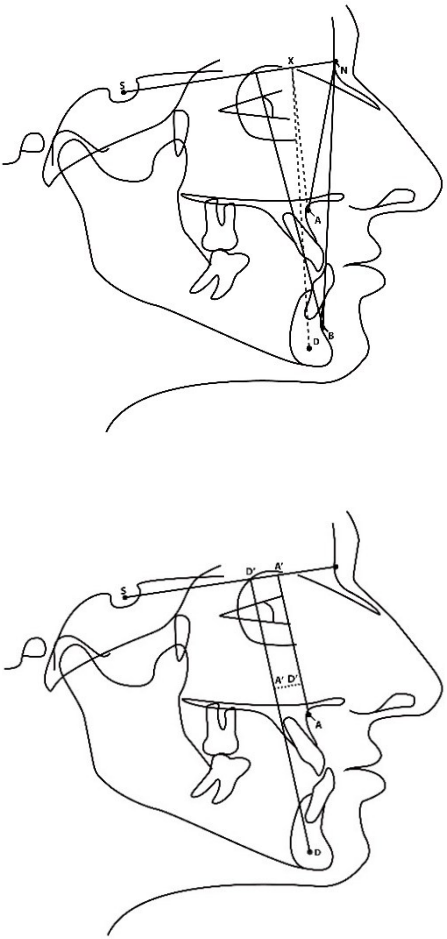

Şekil 7. *AXD açısı ve AD' mesafesi*

8. Wits Değerlendirmesi

Kraniyofasiyal iskeletsel varyasyonlar, çenelerin nasion ile ilişkisini ve çene rotasyonunun kranial kaideye bağlılığını içerir.

Jacobson, 1975 yılında ANB açısının sınırlılıklarını gidermek amacıyla Wits değerlendirmesini geliştirmiştir. Bu değerlendirme, fonksiyonel oklüzal düzleme A ve B noktalarından indirilen dik çizgiler arasındaki mesafeyi ölçer (Şekil 8). Jacobson, Sınıf I ilişkide kadınlarda AO ve BO noktalarının oklüzal düzlemde çakıştığını, erkeklerde ise AO noktasının BO noktasının 1 mm gerisinde yer aldığını belirtmiştir. Bishara ise Wits değerlendirmesinin yaşa bağlı olarak değişiklik göstermediğini ortaya koymuştur.

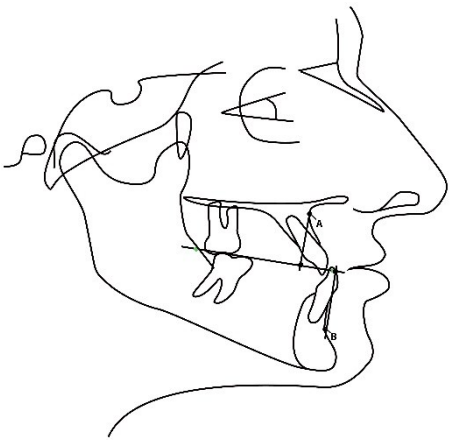

Şekil 6. *Wits değerlendirmesi*

Bu analizde bazı sınırlamalar bulunmaktadır. Wits değerlendirmesi, nasion ve çene rotasyonunun etkilerini azaltma amacını taşısa da, oklüzal düzlemin referans alınması nedeniyle dental parametrelerin etkilerine daha açık hale gelir. Dezavantajları arasında oklüzal düzlemin diş sürmesiyle değişebilmesi, karma dişlenme, açık kapanış, oklüzal düzlemde kant oluşumu, diş kayıpları, birden fazla gömülü dişin varlığı, iskeletsel asimetriler, artmış spee eğrisi ve kesici ile molar dişlerin dikey hareketinin

oklüzal düzlem eğimini etkileyebilmesi bulunmaktadır.(Bishara, Fahl, & Peterson, 1983; Nagar, Nagar, & Raghav, 2014).

Kraniyofasiyal büyüme tahmini ve ilgili yapıların (kafa kaidesi eğimi, diş sürmesi, dikey boyut, oklüzal düzlem, maksiller ve mandibular büyüme, genetik ve çevresel faktörler) etkileşimi, ortodontik tanı ve tedavide önemli bir rol oynamaktadır. Mandibular pozisyonun belirlenmesinde oklüzal düzlemin birincil bir faktör olup olmadığı hâlâ tartışılmaktadır. Sato ve Tanaka mandibular retrognati ile artmış oklüzal düzlem açısına sahip Sınıf 2 vakaları; mandibular prognati ile düz bir oklüzal düzleme sahip Sınıf 3 vakalar arasında bir ilişki olduğunu belirtmiştir. (Tanaka & Sato). Oklüzal düzlem açısının arttığı durumlarda ANB açısı ve Wits değerlendirmesinin hatalı yorumlanabileceği bildirilmiştir. (Del Santo, 2006)

9. Anteroposterior Displazi İndikatörü (APDI)

Kim ve Vietas, 1978 yılında APDI ölçüm yöntemini geliştirmiştir. Bu ölçüm, fasiyal açı (FH/NPg) ± A-B düzlem açısı (AB/NPg) ± palatal düzlem açısını (PP/FH) içermektedir (Şekil 9). A-B düzlem açısında, B noktası A noktasının gerisinde olduğunda negatif bir değer alırken, A noktasının önünde olduğunda pozitif bir değer alır. Palatal düzlem ise FH düzlemine göre yukarı ve ileri konumlandığında negatif, aşağı ve ileri konumlandığında ise pozitif bir değer göstermektedir. APDI'nin ortalama değeri 81,4º±3,79º olarak belirlenmiştir. Bu değerin altında kalan sonuçlar distooklüzyonu, daha yüksek olanlar ise mesiooklüzyonu göstermektedir (Freudenthaler et al., 2012; Kim & Vietas, 1978).

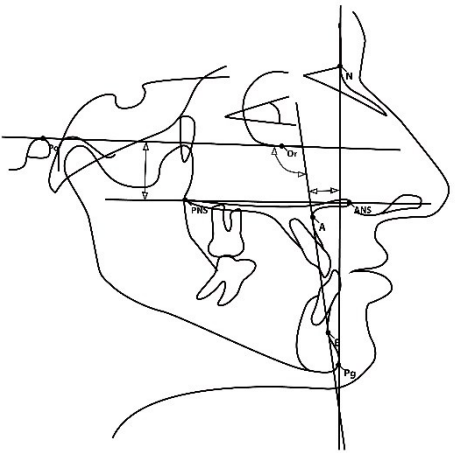

Şekil 9. *APDI*

10. Freeman'ın AXB Açısı

Freeman, 1981 yılında N noktasının etkisini elimine edebilmek amacıyla AXB açısını tanımlamıştır. A noktasından FH düzlemine indirilen dikmenin kestiği nokta X olarak adlandırılır ve B noktası ile X noktası birleştirilerek AXB açısı elde edilir (Şekil 10). Ortalama değeri 4°'dir. Bu açının bir varyasyonu SN düzlemi kullanılarak oluşturulur ve ortalama değeri 6°'dir (Freeman, 1981).

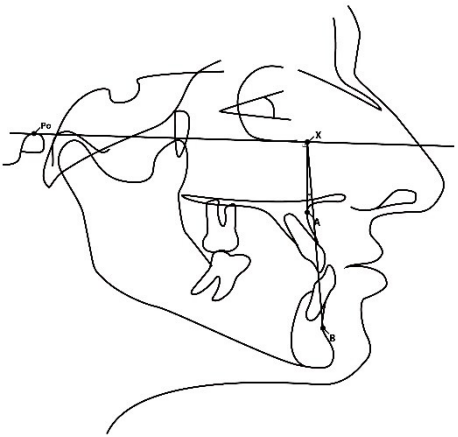

Şekil 10. *Freeman'ın AXB açısı*

11. JYD Açısı

Seppo Jarvinen, 1982 yılında sagittal ilişkiyi değerlendirmek amacıyla bu analizi geliştirmiştir. Analizde, J noktası anterior maksillanın merkezini temsil ederken, Y noktası J noktasından SN düzlemine indirilen dikmenin kesişim noktasını gösterir. D noktası ise mandibular simfizin merkezini ifade eder (Şekil 11). Bu açının ortalama değeri 5,25±1,97° olarak belirlenmiştir. Yöntemin avantajlarından biri, A noktasını referans olarak kullanmamasıdır; ancak çene rotasyonu ve vertikal fasiyal büyümeden etkilenmesi bir dezavantaj olarak değerlendirilir (Järvinen, 1982).

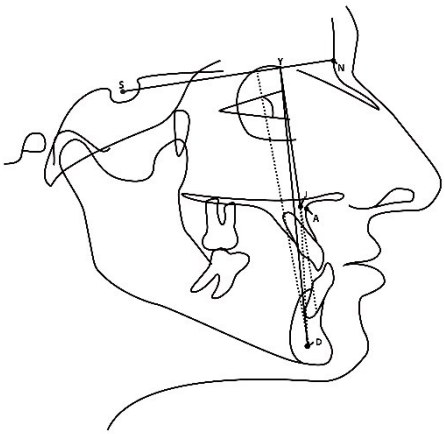

Şekil 11. *JYD açısı*

12. Quadrilateral Analiz

Di Paolo ve arkadaşları, 1983 yılında iskeletsel uyumsuzlukları milimetre cinsinden değerlendiren bu ölçüm yöntemini tanımlamışlardır. Bu yöntem, cerrahi ortodontide açısal ölçümlere kıyasla daha anlaşılır bir yaklaşım sunar. Dengeli bir yüz profili elde etmek için, alt yüz yüksekliği ile maksiller ve mandibular kaide uzunluğu arasındaki ilişkiyi öklid teoremine dayalı olarak değerlendirir. Maksiller uzunluk, Ptm ve A noktalarının palatal düzleme izdüşümleri arasındaki mesafedir (Şekil 12). Mandibular uzunluk ise, J ve B noktalarının Go-Gn düzlemine izdüşümleri arasındaki mesafe olarak tanımlanır (Şekil 13). Bu ölçümde, J noktası, ramusun ön kısmının korpusla birleştiği en derin noktayı ifade eder. Anterior alt yüz yüksekliği (ALFH), A noktasının palatal düzleme ve B noktasının Go-Gn düzlemine izdüşümü arasındaki mesafedir. Posterior alt yüz yüksekliği (PLFH) ise, Ptm'nin palatal

düzleme ve J noktasının Go-Gn düzlemine izdüşümü arasındaki mesafeyi ifade eder.

Bu analizde kullanılan formül, Maksiller uzunluk = Mandibular uzunluk = (ALFH + PLFH) / 2 şeklindedir (Şekil 14). Quadrilateral analiz, açısal ve boyutsal normlara bağlı kalmadan teşhis yapma olanağı sunduğu için klinik olarak avantaj sağlar. Ayrıca, ortodontik veya cerrahi tedavi gerektiğinde etkili sonuçlar verdiği belirtilmektedir (Di Paolo, Philip, Maganzini, & Hirce, 1983).

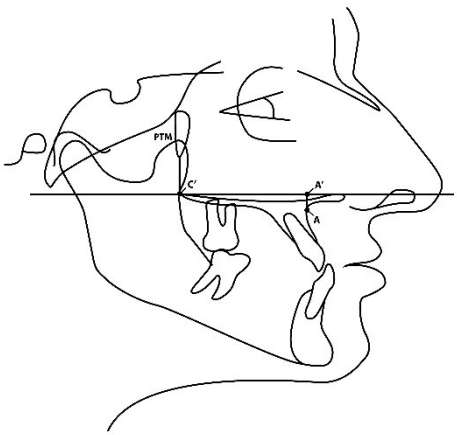

Şekil 12. *Maksiller uzunluk*

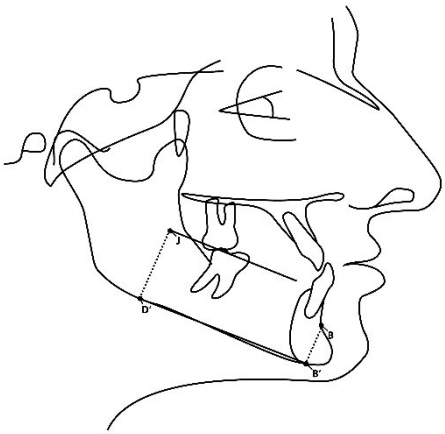

Şekil 13. *Mandibular uzunluk*

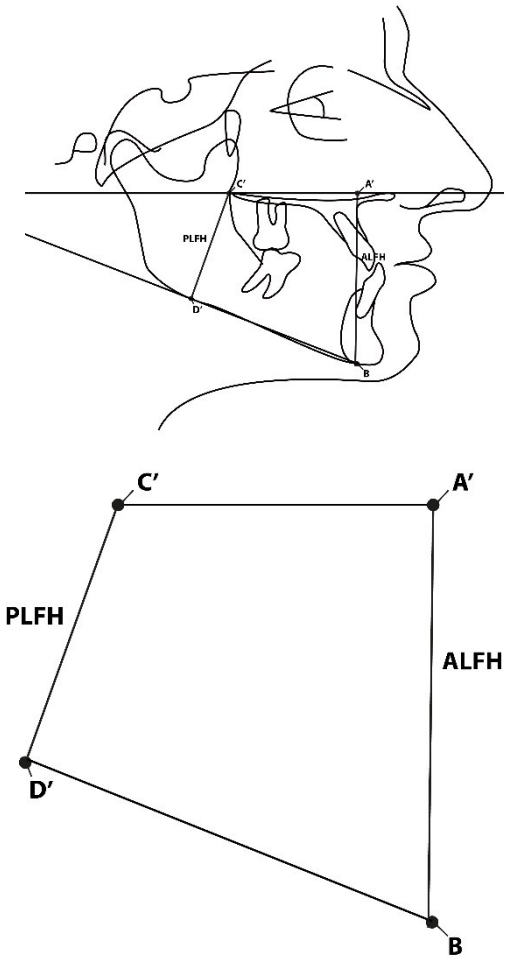

Şekil 14. *Quadrilateral analizin oluşturulması*

13. McNamara'nın Maksillomandibular Farkı

McNamara, 1984 yılında Rickett's ve Harvold analizlerinden yola çıkarak bir sefalometrik ölçüm yöntemi geliştirmiştir. Bu yöntemde, efektif orta yüz uzunluğu (Co-A) ile efektif mandibular uzunluk (Co-Gn) arasındaki fark hesaplanır (Şekil 15). İdeal maksillomandibular fark değerleri, küçük (20 mm), orta (25-27 mm)

ve büyük (30-33 mm) olarak sınıflandırılmıştır. Bu ölçüm, orta yüz ve mandibular uzunluklardaki farklılıklar hakkında bilgi sağlayarak iskeletsel uyumun değerlendirilmesine katkıda bulunur (McNamara, 1984).

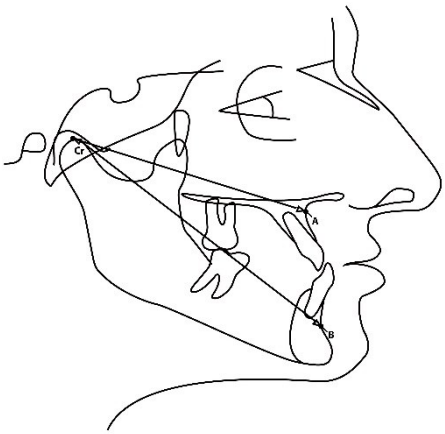

Şekil 15. *Mc Namara'nın maksillomandibular farkı*

14. AF-BF Mesafesi

Chang, 1987 yılında Çin popülasyonunda 80 genç birey üzerinde yaptığı çalışmada AF-BF mesafesini tanımlamıştır. Bu ölçüm, A ve B noktalarından FH düzlemine indirilen dikmeler arasındaki mesafe ile hesaplanır (Şekil 16). Erkeklerde ve kadınlarda ortalama değer 3,87 ± 2,63 mm'dir. AF noktası BF noktasının önündeyse pozitif, arkasındaysa negatif olarak değerlendirilir (Chang, 1987).

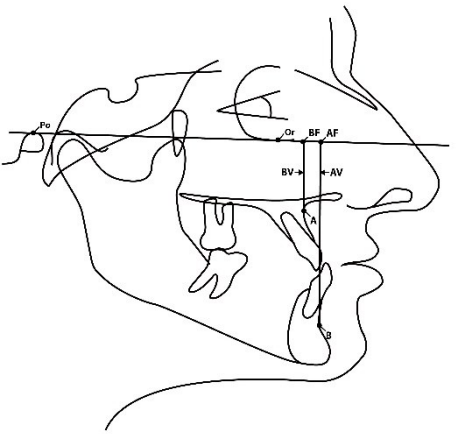

Şekil 16. *AF-BF mesafesi*

15. App – Bpp Mesafesi

Nanda ve Merril tarafından 1994 yılında geliştirilen bu boyutsal ölçüm, palatal düzlem referans alınarak yapılmıştır. A ve B noktalarının palatal düzlem üzerindeki izdüşümleri arasındaki mesafe hesaplanır (Şekil 17). Kadınlarda ortalama değer 5,2 ± 2,9 mm, erkeklerde ise 4,8 ± 3,6 mm olarak belirlenmiştir. Yüksek değerler sınıf 2, düşük değerler ise sınıf 3 iskeletsel ilişkiyi gösterir (Nanda & Merill, 1994).

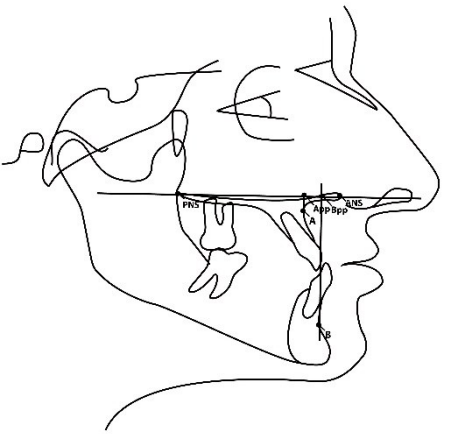

Şekil 17. *App-Bpp mesafesi*

16. FH/AB Açısı

1995 yılında Yang ve Suhr tarafından tanımlanan bu ölçüm, FH düzlemi ile AB düzlemi arasındaki açıyı ifade eder (Şekil 18). Çalışma, normal oklüzyona sahip 110 Koreli çocuk üzerinde yapılmış ve ortalama değer 80,91 ± 2,53° olarak bulunmuştur. Erkekler ve kadınlar arasında istatistiksel olarak anlamlı bir fark bulunmamıştır. FH/AB açısının, AXB açısı ve AF-BF mesafesi ile karşılaştırıldığında, A ve B noktaları arasındaki vertikal ilişkiye daha duyarlı olduğu tespit edilmiştir.(Yang & Suhr, 1995).

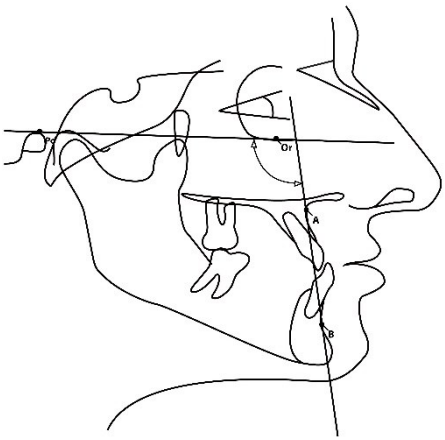

Şekil 18. *FABA açısı (FH/AB Açısı)*

17. Beta Açısı

Baik ve Ververidou tarafından 2004 yılında tanıtılmıştır. Bu açı için kullanılan noktalar A noktası, B noktası, kondil aksının belirgin noktası olarak alınmaktadır. A noktasından Co-B düzlemine indirilen dikme ile A-B düzlemi arasında kalan açı beta açısı olarak tanımlanmaktadır (Şekil 19).

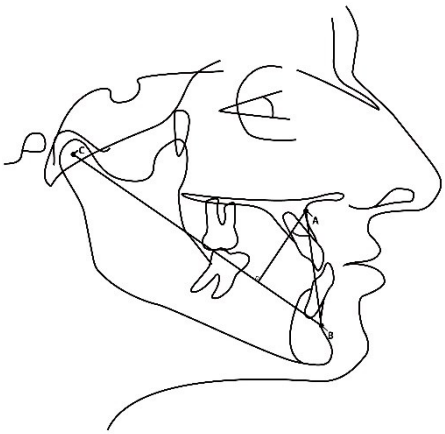

Şekil 19. *Beta açısı*

Beta açısı, iskeletsel sınıf 1 bireylerde 27º ile 35º arasında değişen bir aralığa sahiptir. Daha düşük değerler iskeletsel sınıf 2, daha yüksek değerler ise iskeletsel sınıf 3 olarak değerlendirilir. Kadınlar ve erkekler arasında istatistiksel fark bulunmamıştır. Beta açısının ANB açısı ve Wits değerlendirmesine göre en büyük avantajı, çenelerin rotasyona uğradığında daha stabil sonuçlar vermesidir. B noktası yukarı veya aşağı hareket ettiğinde, A noktasına indirilen dikme ve C-B doğrusu aynı yönde hareket eder. Kondil merkezinin tespiti zor olsa da, kondil merkezinin etrafında 2 mm'lik bir daire çizildiğinde, C noktası bu alanda kaldığı sürece Beta açısı 1º'den daha az etkilenir (Baik & Ververidou, 2004).

18. µ Açısı

Fattahi ve arkadaşları tarafından 2006 yılında sagittal ilişkiyi belirlemek amacıyla tanıtılan bu açı, A noktası, B noktası ve A noktasından mandibular düzleme indirilen dikmenin kesişim noktasını içeren üç önemli referans noktasına dayanır (Şekil 20). µ

açısı 16,1º-23,9º arasında olduğunda iskeletsel sınıf 1 ilişkiyi, daha dar olduğunda sınıf 2, daha geniş olduğunda ise sınıf 3 ilişkiyi gösterir. Araştırmacılar, bu açının anteroposterior ilişkiyi belirlemede kabul edilebilir ve hassas bir ölçüm olduğunu öne sürmüşlerdir.(Fattahi, Pakshir, & Molaverdi, 2006)

Şekil 20. *μ açısı*

19. Yen Açısı ve Yen Boyutsal Ölçümü

Neela ve arkadaşları tarafından 2009 yılında geliştirilen bu analizde, S, M ve G noktaları kullanılmaktadır. S noktası, sella turcica'nın merkez noktasını; M noktası, premaksillanın merkez noktasını; G noktası ise mandibular simfizin orta noktasını ifade etmektedir.

Yen açısı, SM düzlemi ile MG düzlemi arasındaki açıyı tanımlar (Şekil 21). Bu açı 117º ile 123º arasında olduğunda iskeletsel Sınıf 1 ilişkiyi, 117º'den küçük olduğunda iskeletsel Sınıf 2 ilişkiyi, 123º'den büyük olduğunda ise iskeletsel Sınıf 3 ilişkiyi gösterir.

Bu yöntemin avantajı, A ve B noktaları yerine daha stabil olan M ve G noktalarının kullanılmasıdır. Ayrıca, Wits değerlendirmesinde kullanılan oklüzal düzlem veya Beta açısında kullanılan kondil merkezine ihtiyaç duymaması nedeniyle büyüme değişimlerinden etkilenmez. Ek olarak, bu analiz karışık dişlenme döneminde de uygulanabilmektedir.

Ancak, yöntemin bir dezavantajı olarak, çenelerin rotasyonu sonucunda ANB açısında olduğu gibi doğru sagittal ilişkinin maskelenme olasılığı belirtilmiştir.(Neela, Mascarenhas, & Husain, 2009)

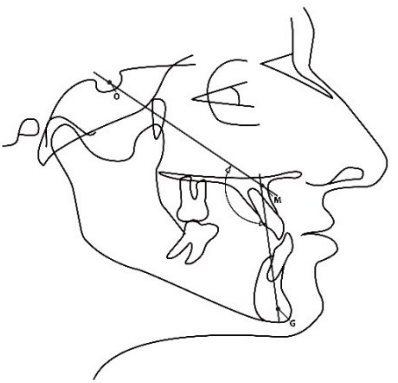

Şekil 21. *Yen açısı*

Yen boyutsal ölçümü için kullanılan belirteçler FOP (Fonksiyonel Oklüzal Düzlem), M noktası ve G noktasıdır. Fonksiyonel oklüzal düzlem, premolar ve molarların açıortayından geçer ve bu ölçümde kesici dişler dahil edilmez. M noktası, premaksillanın merkezini; G noktası ise mandibular simfizin ortasını ifade eder.

Bu ölçümde, M ve G noktalarından fonksiyonel oklüzal düzleme indirilen dikmeler arasındaki mesafe hesaplanır (Şekil 21). Bu mesafe, -1 mm ile 2,5 mm arasında olduğunda Sınıf 1, 2,5 mm'den büyük olduğunda Sınıf 2, -1 mm'den küçük olduğunda ise Sınıf 3 olarak tanımlanmaktadır.

Sonuçlar, Yen boyutsal değerlerinin kadınlar ve erkekler arasında benzer olduğunu göstermiştir (Shetty, Husain, Majithia, & Uddin, 2013).

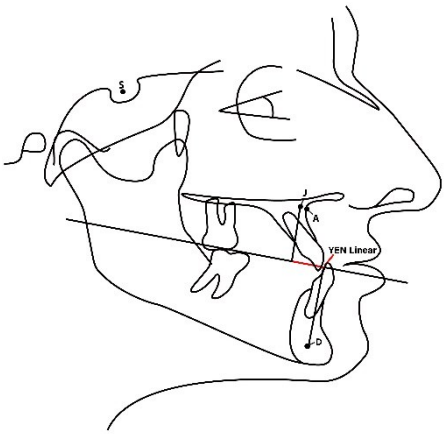

Şekil 22. *Yen boyutsal ölçümü*

20. Dentoiskeletsel Overjet

Al-Hammadi tarafından geliştirilen ve dentoiskeletsel overjet olarak adlandırılan bu boyutsal ölçüm, iki temel prensibe dayanmaktadır. İlk olarak, iskeletsel ilişkinin dentoalveolar kompanzasyon ile dengelenmesi, ikinci olarak ise yetersiz dentoalveolar kompanzasyonun büyük iskeletsel uyumsuzluklara yol açması bu prensiplerin temelini oluşturur. Bu ölçüm, Yemenli

18-24 yaş arası 250 bireyin lateral sefalogramlarının incelendiği bir çalışmada kullanılmıştır.

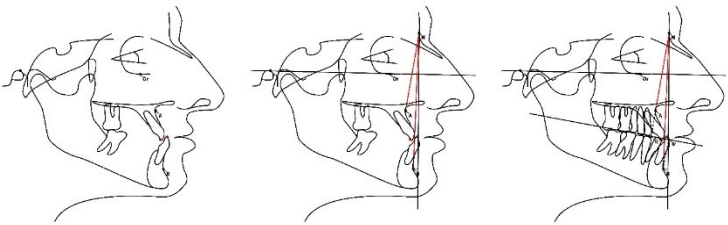

Şekil 23. *Çalışmada kullanılan lateral sefalometrik ölçümler*

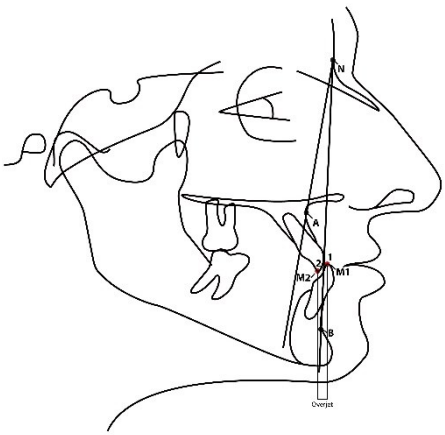

Şekil 24. *Dentoiskeletsel overjetin lateral sefalogram üzerinde gösterilmesi*

Dentoiskeletsel overjetin hesaplanması için üç farklı ölçüm yapılır. İlk olarak, Nokta 1 ile NB doğrusu arasındaki yatay mesafe belirlenir. İkinci ölçüm, Nokta 2 ile NA doğrusu arasındaki yatay mesafeyi içerir. Üçüncü adımda ise overjet, yani Nokta 1 ile Nokta 2 arasındaki teğet mesafe hesaplanır. Nihai ölçüm, birinci ölçüm ve

overjetin toplamından ikinci ölçümün çıkarılmasıyla elde edilir (Şekil 23, 24).

Elde edilen ölçüm değerleri şu şekilde sınıflandırılır: -1 mm ile 2.5 mm arası Sınıf 1; 2.5 mm'den büyük değerler Sınıf 2; -1 mm'den küçük değerler ise Sınıf 3 olarak tanımlanır (Al-hammadi, 2011).

21. W Açısı

Doğru sagittal ilişkiyi belirlemek için kullanılan referans düzlemler, kraniyal referans noktalarına dayalı olmalı ve dental oklüzyondan bağımsız şekilde değerlendirilmelidir. Ancak, geleneksel ölçümlerde kullanılan bazı referans noktaları ve açıların çeşitli dezavantajları bulunmaktadır. Örneğin, A noktası kemik remodelingi ve ortodontik tedavi süreçlerinden etkilenebilirken, Co noktasının lokalizasyonu her zaman kolaylıkla belirlenememektedir. Bunun yanı sıra, YEN ve ANB açıları gibi ölçümlerde çene rotasyonlarının etkisi, doğru sagittal ilişkinin maskelenmesine neden olabilir. Bu sorunların üstesinden gelmek amacıyla, 2011 yılında Bhad ve arkadaşları tarafından W açısı adı verilen bir ölçüm geliştirilmiştir. W açısı, daha güvenilir bir değerlendirme sağlamak üzere üç ana landmark kullanır: S noktası (Sella), M noktası (Premaksillanın merkez noktası) ve G noktası (Mandibular simfizin orta noktası). Ölçümde ayrıca SG düzlemine M noktasından indirilen dikme kullanılarak daha hassas bir değerlendirme yapılır (Şekil 25).

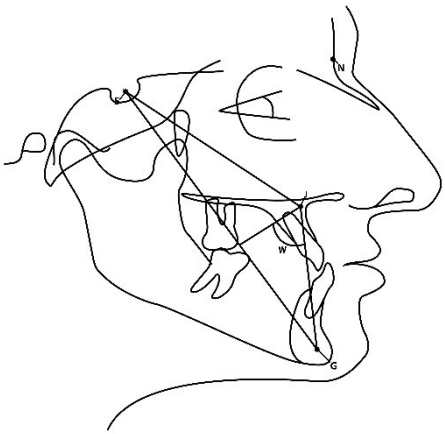

Şekil 25. *W açısı*

W açısı, MG düzlemi ile SG düzlemine M noktasından indirilen dikme arasındaki açıyı tanımlar. Bu açı, Sınıf 1 bireylerde 51º-56º arasında olmalıdır. Daha büyük değerler Sınıf 3 sagittal ilişkiyi, daha küçük değerler ise Sınıf 2 sagittal ilişkiyi işaret eder. Çalışmalar, kadınlar ve erkekler arasında bu açı açısından istatistiksel olarak anlamlı bir fark bulunmadığını göstermiştir.

W açısının önemli avantajlarından biri, stabil olmayan landmarklara ve dental oklüzyona bağımlı olmamasıdır. Bu durum, ölçümün güvenilirliğini artırır. Ayrıca, çene rotasyonu durumunda, ANB açısına göre daha avantajlıdır. Bunun nedeni, çene rotasyonu gerçekleştiğinde M-G doğrusu da rotasyonla aynı yönde hareket ederek ölçümün doğruluğunu korumasıdır.

Bununla birlikte, W açısının bazı dezavantajları da bulunmaktadır. Premaksillanın merkezini belirlemek her zaman kolay olmayabilir, bu da ölçüm sürecini zorlaştırabilir. Ayrıca, ölçümün sağlıklı bir şekilde yapılabilmesi için lateral

sefalogramların yüksek kalitede olması gerekmektedir. Ancak, W açısının Beta açısında olduğu gibi, prognatizm ya da retrognatizmin hangi çeneden kaynaklandığını belirleme konusunda yetersiz kaldığı da bir diğer sınırlılıktır.

Tüm bu özellikler göz önüne alındığında, W açısı sagittal çene ilişkilerinin değerlendirilmesinde önemli bir araç olarak öne çıkmaktadır. Ancak bazı sınırlamaları nedeniyle, diğer ölçüm yöntemleriyle birlikte kullanılması daha kapsamlı ve güvenilir bir analiz sunabilir. (Bhad, Nayak, & Doshi, 2013)

22. Maksillomandibular İlişkinin Değerlendirilmesinde ANB Açısının Güvenilirliği ve ANB Açısı Düzeltme Yöntemleri

Maksillomandibular ilişkinin değerlendirilmesinde yaygın olarak kullanılan ANB açısı, bazı durumlarda doğru bilgi sağlamada yetersiz kalmaktadır.(Enlow, 1966; Freeman, 1981; Moore, 1959) Araştırmalar, büyüme sürecinde nasion noktasının pozisyonunun stabil olmadığını ve yaşla birlikte ANB açısında azalma görülebildiğini ortaya koymuştur (Lux, Burden, Conradt, & Komposch, 2005).

Nasion noktasının yatay veya dikey hareketlerinin ANB açısında önemli değişikliklere neden olabileceği belirtilmiştir. Örneğin, 5 mm yatay hareketin ANB açısını 2,5°, 5 mm yukarı hareketin 0,5° ve aşağı hareketin ise 1° değiştirdiği gösterilmiştir (Binder, 1979). ANB açısının yalnızca maksillomandibular ilişkiyle değil, palatal düzlem eğimi, maksiller prognatizm ve vertikal fasiyal yükseklik gibi diğer faktörlerle de ilişkili olduğu vurgulanmıştır (Ferrazzini, 1976). Anterior kafa kaidesinin gelişim süreci de ANB açısının yorumlanmasını etkileyebilmektedir. Bu bölge, farklı yapıların büyümelerini farklı yaşlarda tamamlaması nedeniyle

kompleks bir yapıdır. Kribriform tabaka büyümesini yaklaşık 4 yaşında tamamlarken, presphenoid bölge 7 yaş civarında büyümesini tamamlar. Sella turcica ise büyüme süreci boyunca remodelling ile aşağı ve geri hareket eder. Frontal bölgedeki kemik apozisyonu, frontal sinüs boyutunda artış sağlamakta ve sella-nasion mesafesine katkıda bulunmaktadır (Afrand, Ling, Khosrotehrani, Flores-Mir, & Lagravère-Vich, 2014).

Maksillomandibular ilişki değerlendirilmesinde diğer bir faktör ise dentoalveolar kompanzasyondur. Normal oklüzyonun gelişiminde dentoalveolar kompanzasyonun rolü birçok çalışmada geçmektedir. Sagittal çene ilişkilerinde büyüme ile meydana gelen değişim sonucu oluşan kesici adaptasyonu birçok uzun dönemli çalışmada anlatılmaktadır. Solow (Solow, 1966) keser inklinasyonu ve çene ilişkileri arasındaki ilişkiyi doğrulamıştır. Sebata ve ark. (Sebata, Kikuchi, Nogami, Harasaki, & Ichimura, 1970) Frankfurt Horizontal düzlemi ile alt keser eksen eğimi arasındaki açı ile ANB açısı arasında önemli bir korelasyon göstermiştir.

ANB açısındaki bu değişkenleri ortadan kaldırmak amacıyla Eastman düzeltmesi, Ballard metodu, Hussel ve Nanda yöntemi, Bireysel ANB hesaplanması adı altında dört farklı düzeltme yöntemi önerilmiştir (Hussels & Nanda, 1984; Millett & Gravely, 1991).

22.a. Eastman Düzeltmesi

Nasion'un anteroposterior, vertikal pozisyonu ve SNA açısının büyüklüğündeki değişimler ANB açısını etkileyebilmektedir. ANB açısının tek başına anteroposterior iskeletsel uyumsuzluğun değerlendirilmesinde kullanılması yanlış yorumlamalara yol açabilmektedir. SNA açısının ortalama büyüklüğünü 81° olarak kabul etmekte, SNA açısının 81°'den büyük

olduğu her bir derece için ANB açısından yarım derece çıkartıp, 81° den küçük olduğu her bir derece için ANB açısına yarım derece eklemektedir. Bu düzeltmenin yapılabilmesi için SN düzlemi ile maksiller düzlem arasında ki açı değeri 8º ± 3º olmalıdır. Elde edilen ANB açısı değeri 2º-4º arasında sınıf 1 ilişki, 4º'den büyük ise sınıf 2 ilişki, 2º'den küçük ise sınıf 3 ilişkiyi belirtmektedir (Kamaluddin, Cobourne, Sherriff, & Bister, 2012; Millett & Gravely, 1991).

22.b. Hussel ve Nanda Yöntemi

ANB açısını etkileyen faktörlerin eliminasyonu için boyutsal ölçüm hesaplamaları üzerinden açı hesaplamasının yapıldığı bir yöntemdir.(Hussels & Nanda, 1984).

Khonsari ve ark.ları ANB açısını etkleyen, A ve B noktalarının sagittal, vertikal düzlemle ve anterior kranial kaide ile ilişkisine bakmak için lateral sefalometrik film üzerinde teorik bir model oluşturmuşlardır. Bu çalışma ANB açısının fasiyal prognatizm ile ilişkisini göstermiştir. Aynı zamanda A ve B noktaları arasındaki vertikal mesafe arttıkça daha büyük ANB açısına sebep olduğu belirtilmiş Hussel ve Nanda'nın teoremi doğrulanmıştır (Sadat-Khonsari et al., 2009).

22.c. Bireysel ANB Metodu

SN düzleminin rotasyonu SNA açısını etkileyebilmektedir. Bu problemleri giderebilmek amacıyla Panagiotidis ve Witt bireysel bir regresyon formülü geliştirmişlerdir.

Bireysel ANB açısı: -35.16 + 0,4 (SNA) + 0,2(MP/SN)

Sefalometrik olarak hesaplanan ANB açısı ile bireysel ANB açısı arasındaki fark sonucu elde edilen değer ile iskeletsel sınıflama yapılmaktadır. Elde edilen değer 1° ise sınıf 1 ilişki, <1° ise Sınıf 3

ilişki, >1° ise sınıf 2 ilişki olarak belirtilmektedir (Millett & Gravely, 1991).

22.d. Ballard Metodu

Kesiciler ideal pozisyonlarına getirilerek, dental kompanzasyon etkilerinin ortadan kaldırılmasıyla iskeletsel paternlerin doğru bir şekilde değerlendirilmesi sağlanır. Bu süreçte, maksiller ve mandibular oklüzal düzlemler, maksillomandibular düzlem açısı, ve kesicilerin kron ile kök uçlarını birleştiren doğrular üzerinde yer alan U2 ve L2 noktaları referans olarak kullanılmaktadır.

Yöntemde, öncelikle başlangıç ölçümleri yapılır; maksiller keserin maksiller düzlemle yaptığı açı (+1/PP) ve mandibular keserin mandibular düzlemle yaptığı açı (-1/MP) kaydedilir. Ardından, üst kesiciler U2 noktasından, alt kesiciler ise L2 noktasından rotasyonel düzenlemelerle ilgili düzlemlerle ideal açı değerlerine ulaşacak şekilde ayarlanır. Bu düzeltmeler sırasında maksillomandibular düzlem açısı (PP/MP) da dikkate alınır. Dental kompanzasyonun etkisi ortadan kaldırıldıktan sonra kesiciler ideal pozisyonlarına yerleştirilir ve yeni overjet değeri hesaplanır.

Sonuçta elde edilen overjet değeri, 2-4 mm arasında ise Sınıf 1, 4 mm'den büyükse Sınıf 2, 2 mm'den küçükse Sınıf 3 olarak sınıflandırılmaktadır. Bu yöntem, kesicilerin doğru pozisyonlarını sağlayarak iskeletsel paternlerin daha objektif bir şekilde değerlendirilmesine olanak tanımaktadır (Millett & Gravely, 1991).

Sonuç

Ortodontide teşhis amacıyla elde edilen lateral sefalometrik radyograflar, tedavi planlamasının oluşturulmasında kritik bir öneme sahiptir. Çeşitli gruplar altında değerlendirilen birçok ölçüm,

ortak intrakraniyal referans düzlemleri kullanılarak gerçekleştirilir ve bu nedenle dolaylı olarak birbirleriyle etkileşim halindedir (Bishara, 2001; Björk, 1968). Bu bağlamda, sagittal ilişkinin değerlendirilmesinde vertikal yön, kafa kaidesi ölçümleri ve keser inklinasyonları gibi parametreler dikkate alınmalı ve teşhiste belirsizlik yaşanan durumlarda farklı ölçümlerle teyit edilmelidir (Freeman, 1981; Hussels & Nanda, 1984; Taylor, 1969).

Kaynakça

Afrand, M., Ling, C. P., Khosrotehrani, S., Flores-Mir, C., & Lagravère-Vich, M. O. (2014). Anterior cranial-base time-related changes: A systematic review. American Journal of Orthodontics and Dentofacial Orthopedics, 146(1), 21-32. e26.

Al-hammadi, P. L. A., Associ. Prof. Heider A.M. and Dr. Maged Sultan. (2011). Dentoskeletal overjet: A New Method for Assessment of Sagittal Jaw Relation. Australian Journal of Basic and Applied Sciences, 5, 1830-1836.

Baik, C. Y., & Ververidou, M. (2004). A new approach of assessing sagittal discrepancies: the Beta angle. American Journal of Orthodontics and Dentofacial Orthopedics, 126(1), 100-105.

Beatty, E. J. (1975). A modified technique for evaluating apical base relationships. American Journal of Orthodontics, 68(3), 303-315.

Bhad, W. A., Nayak, S., & Doshi, U. H. (2013). A new approach of assessing sagittal dysplasia: the W angle. The European Journal of Orthodontics, 35(1), 66-70.

Binder, R. (1979). The geometry of cephalometrics. Journal of Clinical Orthodontics: JCO, 13(4), 258.

Bishara, S. E. (2001). Textbook of Orthodontics. United States of America: W.B. Saunders Company.

Bishara, S. E., Fahl, J. A., & Peterson, L. C. (1983). Longitudinal changes in the ANB angle and Wits appraisal: Clinical implications. American Journal of Orthodontics, 84(2), 133-139.

Björk, A. (1968). The use of metallic implants in the study of facial growth in children: Method and application. American Journal of Physical Anthropology, 29(2), 243-254.

Bruks, A., Enberg, K., Nordqvist, I., Hansson, A. S., Jansson, L., & Svenson, B. (1999). Radiographic examinations as an aid to orthodontic diagnosis and treatment planning. Swedish Dental Journal, 23(2-3), 77-85.

Chang, H.-P. (1987). Assessment of anteroposterior jaw relationship. American Journal of Orthodontics and Dentofacial Orthopedics, 92(2), 117-122.

Davis, G., Cannon, J. L., & Messersmith, M. L. (2013). Determining the sagittal relationship between the maxilla and the mandible: A cephalometric analysis to clear up the confusion. J Tennessee Dent Assoc, 22-30.

Del Santo, M. (2006). Influence of occlusal plane inclination on ANB and Wits assessments of anteroposterior jaw relationships. American Journal of Orthodontics and Dentofacial Orthopedics, 129(5), 641-648.

Devereux, L., Moles, D., Cunningham, S. J., & McKnight, M. (2011). How important are lateral cephalometric radiographs in orthodontic treatment planning? American Journal of Orthodontics and Dentofacial Orthopedics, 139(2), e175-181. doi:10.1016/j.ajodo.2010.09.021

Di Paolo, R. J., Philip, C., Maganzini, A. L., & Hirce, J. D. (1983). The quadrilateral analysis: An individualized skeletal assessment. American Journal of Orthodontics, 83(1), 19-32.

Downs, W. B. (1948). Variations in facial relationships: Their significance in treatment and prognosis. American Journal of Orthodontics, 34(10), 812-840.

Enlow, D. H. (1966). A morphogenetic analysis of facial growth. American Journal of Orthodontics, 52(4), 283-299.

Fattahi, H., Pakshir, H. R., & Molaverdi, F. (2006). A New Index (μ Angle) for Evaluating Sagittal Jaw Relationship in Comparison With β Angle; A Cephalometric Study. Journal of Dentistry, Shiraz University of Medical Sciences, 7(1, 2), 81-88.

Ferrazzini, G. (1976). Critical evaluation of the ANB angle. American Journal of Orthodontics, 69(6), 620-626.

Freeman, R. S. (1981). Adjusting ANB angles to reflect the effect of maxillary position. The Angle Orthodontist, 51(2), 162-171.

Freudenthaler, J., Čelar, A., Kubota, M., Akimoto, S., Sato, S., & Schneider, B. (2012). Comparison of Japanese and European overbite depth indicator and antero-posterior dysplasia indicator values. The European Journal of Orthodontics, 34(1), 114-118.

Hussels, W., & Nanda, R. S. (1984). Analysis of factors affecting angle ANB. American Journal of Orthodontics, 85(5), 411-423.

Järvinen, S. (1982). The JYD angle: A modified method of establishing sagittal apical base relationship. The European Journal of Orthodontics, 4(4), 243-250.

Jenkins, D. (1955). Analysis of orthodontic deformity employing lateral cephalostatic radiography. American Journal of Orthodontics, 41(6), 442-452.

Kamaluddin, J., Cobourne, M., Sherriff, M., & Bister, D. (2012). Does the Eastman correction over-or under-adjust ANB for positional changes of N? The European Journal of Orthodontics, 34(6), 719-723.

Kim, Y. H., & Vietas, J. J. (1978). Anteroposterior dysplasia indicator: An adjunct to cephalometric differential diagnosis. American Journal of Orthodontics, 73(6), 619-633.

Kumar, S., Valiathan, A., Gautam, P., Chakravarthy, K., & Jayaswal, P. (2012). An evaluation of the Pi analysis in the assessment of anteroposterior jaw relationship. Journal of Orthodontics, 39(4), 262-269.

Lux, C. J., Burden, D., Conradt, C., & Komposch, G. (2005). Age-related changes in sagittal relationship between the maxilla and mandible. The European Journal of Orthodontics, 27(6), 568-578.

McNamara, J. A. (1984). A method of cephalometric evaluation. American Journal of Orthodontics, 86(6), 449-469.

Millett, D., & Gravely, J. (1991). The assessment of antero-posterior dental base relationships. British Journal of Orthodontics, 18(4), 285-297.

Moore, A. W. (1959). Observations on facial growth and its clinical significance. American Journal of Orthodontics, 45(6), 399-423.

Nagar, S., Nagar, R., & Raghav, P. (2014). Why WITS? Why not a way beyond? Contemporary Clinical Dentistry, 5(4), 518.

Nanda, R. S., & Merill, R. M. (1994). Cephalometric assessment of sagittal relationship between maxilla and mandible. American Journal of Orthodontics and Dentofacial Orthopedics, 105(4), 328-344.

Neela, P. K., Mascarenhas, R., & Husain, A. (2009). A new sagittal dysplasia indicator: The YEN angle. World Journal of Orthodontics, 10(2).

Nijkamp, P. G., Habets, L. L., Aartman, I. H., & Zentner, A. (2008). The influence of cephalometrics on orthodontic treatment planning. European Journal of Orthodontics, 30(6), 630-635. doi:10.1093/ejo/cjn059

Riedel, R. A. (1952). The relation of maxillary structures to cranium in malocclusion and in normal occlusion. The Angle Orthodontist, 22(3), 142-145.

Sadat-Khonsari, P.-D. D. R., Dathe, H., Knösel, M., Hahn, W., Kubein-Meesenburg, D., & Bauss, O. (2009). Geometric influence of the sagittal and vertical apical base relationship on the ANB angle. Journal of Orofacial Orthopedics/Fortschritte der Kieferorthopädie, 70(2), 152-158.

Sebata, M., Kikuchi, M., Nogami, K., Harasaki, M., & Ichimura, K. (1970). Studies for establishing basis of construction of harmonious profile of Japanese. Nihon Kyōsei Shika Gakkai Zasshi: The Journal of Japan Orthodontic Society, 29(1), 1.

Shetty, S., Husain, A., Majithia, P., & Uddin, S. (2013). YEN-Linear: A sagittal cephalometric parameter. Journal of the World Federation of Orthodontists, 2(2), e57-e60.

Silling, G., Rauch, M. A., Pentel, L., Garfinkel, L., & Halberstadt, G. (1979). The significance of cephalometrics in treatment planning. Angle Orthodontist, 49(4), 259-262. doi:10.1043/0003-3219(1979)049<0259:TSOCIT>2.0.CO;2

Solow, B. (1966). The pattern of craniofacial associations: A morphological and methodological correlation and factor analysis study on young male adults (Vol. 24). Royal Dental College.

Tanaka, E., & Sato, S. Longitudinal alteration of the occlusal plane and development of different dentoskeletal frames during growth. American Journal of Orthodontics and Dentofacial Orthopedics, 134(5), 602.e1–602.e11.

Taylor, C. M. (1969). Changes in the relationship of nasion, point A, and point B and the effect upon ANB. American Journal of Orthodontics, 56(2), 143-163. doi:http://dx.doi.org/10.1016/0002-9416(69)90231-0

Wylie, W. L. (1947). The Assessment of Anteroposterior Dysplasia. The Angle Orthodontist, 17(3), 97-109.

Yang, S. D., & Suhr, C. H. (1995). FH to AB plane angle (FABA) for assessment of anteroposterior jaw relationships. The Angle Orthodontist, 65(3), 223-231.