TÜRKİYE CUMHURİYETİ'NİN YÜZÜNCÜ YILI

Çocuk Diş Hekimliğine Derin Bakış

Editör
Özgür Doğan

BİDGE

BİDGE Yayınları

Çocuk Diş Hekimliğine Derin Bakış

Editör: Dr. Öğr. Üyesi Özgür Doğan

ISBN: 978-625-372-559-4

1. Baskı
Sayfa Düzeni: Gözde YÜCEL
Yayınlama Tarihi: 25.12.2024
BİDGE Yayınları

Bu eserin bütün hakları saklıdır. Kaynak gösterilerek tanıtım için yapılacak kısa alıntılar dışında yayıncının ve editörün yazılı izni olmaksızın hiçbir yolla çoğaltılamaz.

Sertifika No: 71374
Yayın hakları © BİDGE Yayınları
www.bidgeyayinlari.com.tr - bidgeyayinlari@gmail.com
Krc Bilişim Ticaret ve Organizasyon Ltd. Şti.
Güzeltepe Mahallesi Abidin Daver Sokak Sefer Apartmanı No: 7/9 Çankaya / Ankara

İçindekiler

Çocuk Diş Hekimliğinde Güncel Bir Yaklaşım: Dijital Yer Tutucular 5

Ali Diyar AYDINYURT 5

Murat ÜNAL 5

Çocuk İstismar ve İhmalinin Ağız ve Diş Bulguları 35

Özlem Beren SATILMIŞ 35

Molar-İnsizör Hipomineralizasyonu 55

Sümeyye KABAK 55

Tuğçe Nur ŞAHİN 55

Asu ÇAKIR 55

Süt Anterior Dişlerin Erken Kaybı Sonrası Gelişen Komplikasyonlar 75

Şerife Gül KURT 75

Esra KIZILCI 75

Kevser SOLAK KOLÇAKOĞLU 75

Çocuk Diş Hekimliğinde Minimal İnvaziv Bir Yaklaşım: Gümüş Diamin Florür 108

Gizem YILDIZ 108

Süt Dişi Çekimlerinde Karşılaşılan Komplikasyonlar 136

Özgür DOĞAN 136

Suat Serhan ALTINTEPE DOĞAN 136

Hatice HATİPOĞLU 136

Çocuk Diş Hekimliğinde İleri Davranış Yönlendirme Teknikleri 179

Deniz Sıla ÖZDEMİR ÇELİK 179

Abdulkadir BİTER 179

BÖLÜM I

Çocuk Diş Hekimliğinde Güncel Bir Yaklaşım: Dijital Yer Tutucular

Ali Diyar AYDINYURT[1]
Murat ÜNAL[2]

Giriş

Süt dişleri travma, enfeksiyon, çürük, ektopik erüpsiyon gibi nedenlerle fizyolojik eksfoliasyon zamanlarından önce kaybedilirse maloklüzyon, çapraşıklık, rotasyon, ektopik erüpsiyon, olumsuz molar ilişki ve ark boyunda azalma gibi istenmeyen sonuçlara neden olabilir.(Brothwell, 1997) Bu tip kötü sonuçları engellemek için mümkün olduğunca restorasyon denenmelidir.(Northway, 2000)Ancak restorasyon yapılamadığı durumlarda diş kaybı oluşmuşsa maloklüzyonun şiddet ve prevalansını en aza indirgemek

[1] Arş. Gör.,Sivas Cumhuriyet Üniversitesi, Diş Hekimliği Fakültesi, Çocuk Diş Hekimliği A.B.D., Sivas/Türkiye, 0009-0005-8157-0762, alidiyaraydinyurt@gmail.com
[2] Prof.Dr., Sivas Cumhuriyet Üniversitesi, Diş Hekimliği Fakültesi, Çocuk Diş Hekimliği A.B.D., Sivas/Türkiye, 0000-0002-5909-0202, munal@cumhuriyet.edu.tr

için yer tutucu seçeneği değerlendirilmelidir. (Terlaje & Donly, 2001) (Ngan, Alkire, & Fields Jr, 1999)Yer tutucu yapımına karar verilmeden önce kaybedilen diş ve üzerinden geçen süre, altından gelen kalıcı dişin kök gelişimi ve üzerindeki alveol kemik miktarı, hastanın diş yaşı, ağız hijyeni ve uyumu göz önüne alınmalıdır.(Brothwell, 1997; Northway, 2000) Doğru şekilde tasarlanan ve uygulanan yer tutucular mevcut dişlerin yerini korur, ark uzunluğunu ve genişliğinin kaybını önler. (Ngan et al., 1999)Yer tutucular sabit unilateral (Band-Loop, Distal-Shoe, Crown-Loop), sabit bilateral (Nance apareyi, Transpalatal Ark, Lingual Ark) ve hareketli (Hawley, Parsiyel Protezler) olarak uygulanabilir.(Law, 2013) Yer tutucuların plak birikimi, desimantasyon, çürük, istenmeyen diş hareketi, periodontal dokulara zarar verme, alveolar büyümenin inhibisyonu, ağrı gibi dezavantajları bulunur.(Arikan, Kizilci, Ozalp, & Ozcelik, 2015; Brothwell, 1997; Cuoghi, Bertoz, De Mendonca, & Santos, 1998; Dincer, Haydar, Unsal, & Turk, 1996; Kirshenblatt & Kulkarni, 2011; Qudeimat & Fayle, 1998; Rubin, Baccetti, & McNamara Jr, 2012; Sonis & Ackerman, 2011) Son yıllarda gelişen dijital teknoloji ve yeni materyaller ile bu dezavantajların üstesinden gelmeye çalışılmaktadır.(Khanna, Rao, Panwar, Pawar, & Ameen, 2021; Pawar, 2019; Rodrigues, Dourado, de Araújo, No-Cortes, & Pinhata-Baptista, 2022; Soni, 2017)Şekil 1'deki gibi bilgisayar destekli tasarım (CAD) ve bilgisayar destekli üretimde (CAM) yaşanan gelişmeler iş akışının dijitalleşmesini, yeni malzemelerin geliştirilmesini ve otomasyonu sağlamaktadır. (Campobasso et al., 2023) Hasta başında geçirilen süreyi, maliyeti, aşamalı laboratuvar prosedürlerini, insan hatalarını azaltırken; hasta uyumunu ve kabul edilebilirliği artıran dijital sistemler kullanılan

teknolojiye ve materyale bağlı olarak frezeleme yöntemiyle eksiltici üretim veya 3D modelleme ile eklemeli üretim yapabilmektedir. (Dhanotra & Bhatia, 2021; Khanna et al., 2021; Rodrigues et al., 2022; Yilmaz & Aydin, 2019)

Şekil 1 Fiber Esaslı ve Metal Yer Tutucu

Dijital Üretim ve İş Akışı

Diş hekimliğinin dijital serüveni Sirona firmasının kliniklerde restorasyonların ölçü, tasarım ve üretimini sağlayan CEREC cihazını tanıtması ile başlamıştır. Bu ürün sayesinde hem restorasyonların hastaya teslim edilme süresi azalmış hem de teknik hassasiyet

gerektiren çok basamaklı laboratuvar işlemleri azaltılmaya çalışılmıştır. (Christensen, 2009; Fasbinder, 2010)

CAD/CAM Sistemlerin Üretim Aşamaları Şekil 1 ve 2'deki gibidir:

1. Dijital model oluşturabilmek için diş ve çevre dokuların geometrisinin taranması
2. Bu aşamada taraması yapılan bölgenin her yerine ışık huzmeleri çarpar ve tarayıcıda bulunan minyatür kameralar cismin görüntülerini geometrik olarak alır ve daha sonra program vasıtasıyla elde edilen geometrik şekiller birleştirilerek tek bir görüntü elde edilir. (CAD)
3. CAD sistemine aktarılan görüntü yakınlaştırma, döndürme ve kaydırma araçları kullanılarak görüntülenebilir ve analiz edilebilir. Daha sonra cihazda planlanan restorasyon kalınlığı, uzunluğu, siman aralığı, kullanılacak malzeme gibi özellikler seçilerek restorasyon sanal olarak oluşturulur.
4. Sonraki aşama ise CAD'de oluşturulan restorasyonun frezelemenin yapılacağı CAM'a aktarılmasıdır. Bu cihazda tasarladığımız restorasyon doğrultusunda cihaza konulan bloktan frezeleme ile kesim yapılır ve restorasyon yaklaşık 1 saat içerisinde elde edilir. (Beuer, Schweiger, & Edelhoff, 2008; Ierardo et al., 2017)

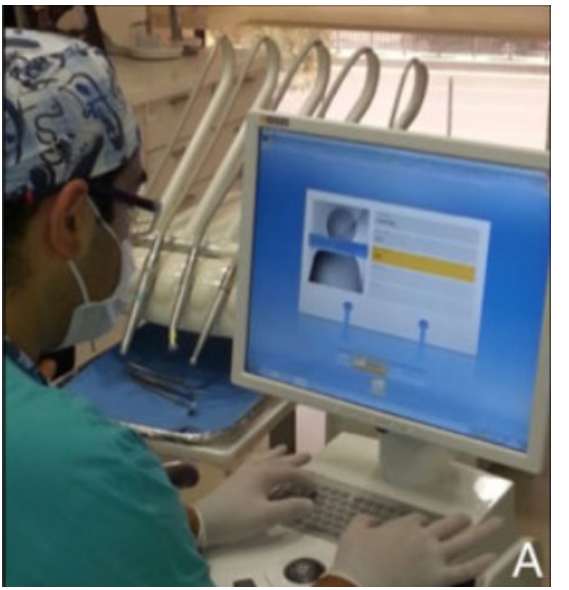
A

B

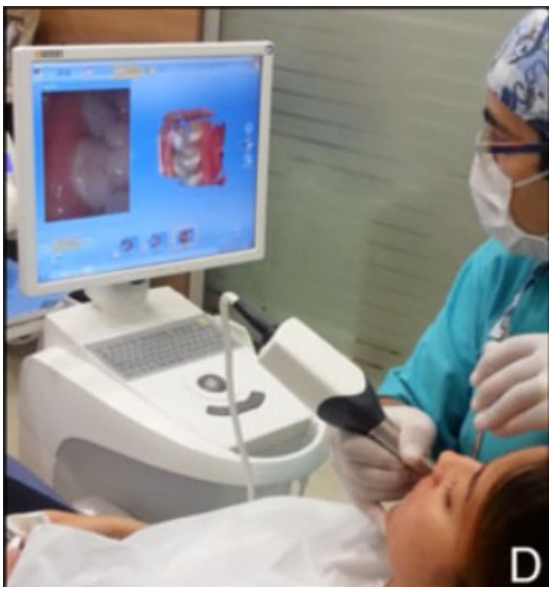

Şekil 2 Dijital Ölçü Alınması



Şekil 3 Tasarım ve Üretim

Üç Boyutlu (3D) Baskı Teknolojisi

Katı serbest biçimli imalat, katmanlı üretim, eklemeli üretim olarak da adlandırılan bu yöntemde başlangıçta tüm sistemlerde olduğu gibi dijital olarak ölçü elde edilir ve restorasyon tasarlanır. Üretim aşamasında ise bloktan frezeleme ile restorasyon eldesi yerine kullanılacak materyalin eriyik halde damlatılıp soğuması ile restorasyon elde edilir. (Pawar, 2019)

Dijital Yer Tutucu Yapımında Kullanılan Materyaller

Polietereterketon (PEEK) Polimer

Sert, biyouyumlu ve opak olan polietereterketon güçlü mekanik özelliklere sahip bir polimerdir. Kimyasal direnç, yüksek sıcaklık kararlılığı, boyutsal kararlılık ve çok çeşitli işleme olanaklarının tümü malzeme tarafından sağlanır. Metal alerjisi olan veya metalik tadı beğenmeyen hastalar doğal diş rengine benzer bir görünümde olan sahip bu materyali tercih edebilirler. İskelet, protez, ortodontik tel yapımında kullanılabilen materyal Ierardo ve arkadaşları tarafından yapılan bir çalışmada ilk kez yer tutucu yapımında kullanılmıştır.(Ierardo et al., 2017; Maekawa et al., 2015; Margolis, 1985; Stawarczyk et al., 2013) Ierardo ve arkadaşları paylaştıkları pilot çalışmada 8-10 yaşındaki hastalardan birincisine lingual ark(Şekil 4), ikincisine bant loop yer tutucu(Şekil 5), üçüncüsüne ise çıkarılabilir plak tasarladırlar.(Şekil6) Yapılan 9 aylık takipten sonra tasarlanan cihazlar hastalar için kişiselleştirilmiş ve minimum görünürlülükte olduklarından tatmin edici ve rahattı.(Ierardo et al., 2017) Kun ve arkadaşları tarafından tek taraflı birinci veya ikinci küçük azı dişi kaybı olan hastalarda PEEK yer tutucular denenmiş ve geleneksel yer tutuculardan %75 daha hafif oldukları bulunmuştur.(Kun et al., 2019) Guo ve arkadaşları

yaptıkları in vitro çalışmada PEEK materyal kullanarak hareketli yer tutucu üretmiş ve bu yer tutucuları geleneksel hareketli yer tutcular ile kıyaslamıştır. Çalışma sonucunda PEEK grubunun modele daha iyi uyum sağladığı ve yer tutucu ile model arasında daha az boşluk kaldığı tespit edilmiştir. (Guo, Wang, Zhao, & Liu, 2020)

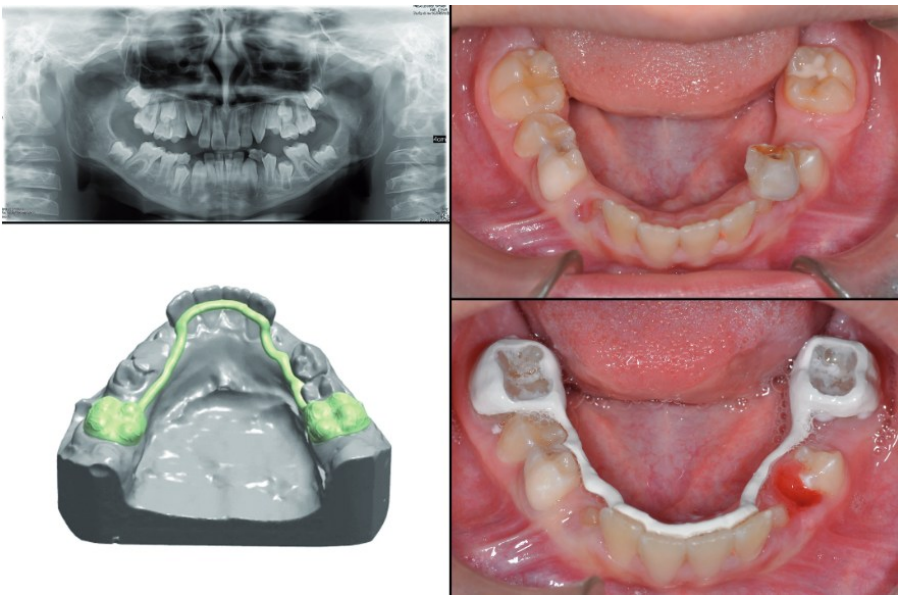

Şekil 4

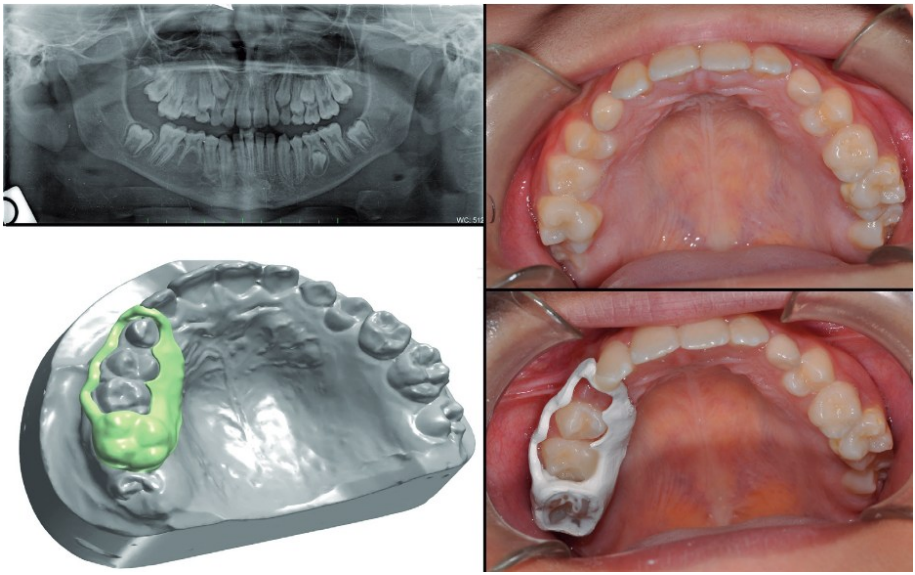

Şekil 5

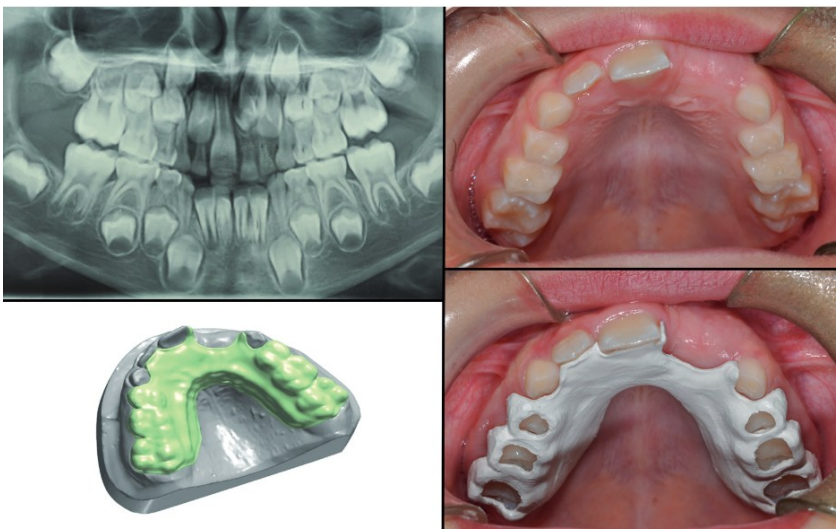

Şekil 6

BRUXZİR

Standart zirkonyumdan üç ila beş kat daha fazla kırılma direncine sahip olan BRUXZİR çiğneme kuvvetlerine karşı mükemmel bir dayanıklılığa sahiptir. Ayrıca Minimum termal genleşme katsayısına sahip materyal ağız ortamında şekil değiştirmeden veya gevşemeden kolaylıkla kalabilmektedir. (Dhanotra & Bhatia, 2021) İlk kez Soni tarafından yer tutucu yapmak için kullanılan materyal 6 yaşındaki kız hastanın 64 numaralı dişi için band-loop şeklinde tasarlanmıştır.(Şekil 7) 6 aylık takipte diş devrilmesi ve çiğneme kuvvetleri karşısında kırılma meydana gelmemiş olup hastanın herhangi semptomu ve şikâyeti olmamıştır.(Soni, 2017)

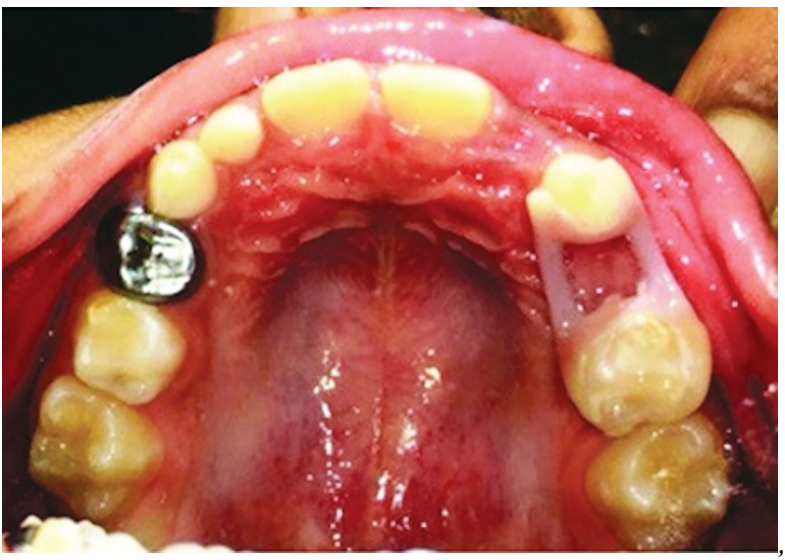

Şekil 7

TRİLOR

Beretta ve Cirulli bu malzemeyi kullanarak tek taraflı süt kanin ve ikinci süt azısını kaybetmiş hastaya modifiye nance apareyi tasarlayıp uyguladırlar. (Şekil8-12) Birinci azı dişlerin sadece lingual yüzeyine simante edilen bu aparey dişlerin hareketini önledi. Hafif, estetik, temizlemesi kolay ve metal içermeyen bu materyal epilepsi veya damar hastalıları olan sürekli MR ile tetkik edilen hastalarda çıkartmaya gerek kalmadan kullanılabilir. (Beretta & Cirulli, 2017)

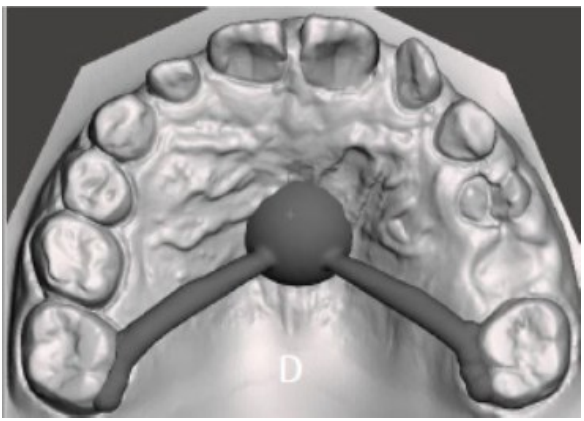

Şekil 8

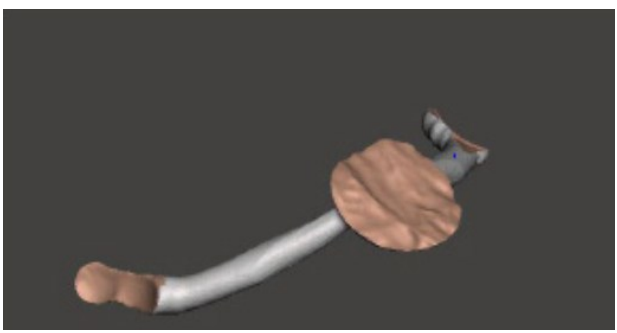

Şekil 9

Şekil 10

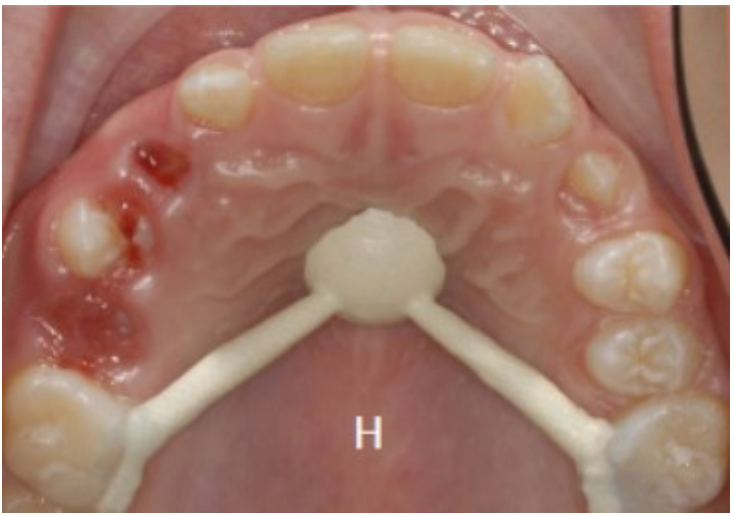

Şekil 11

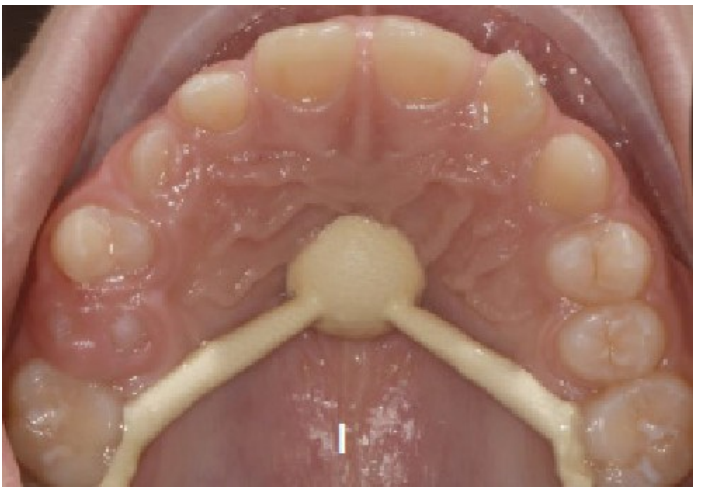

Şekil 12

Titanyum Bazlı Toz Metal

İlk olarak Pawar tarafından 7 yaşındaki erkek çocuğun çekilen sol alt mandibular bölgesinde uygulanmak için tasarlanmıştır. (Şekil 13-18) Cam iyonomer siman ile simante edilmiştir. Pawar çalışmasında Titanyum Bazlı Toz metali kullansa da daimi reçine de tasarlamıştır ve kullanımını önermiştir. (Pawar, 2019)

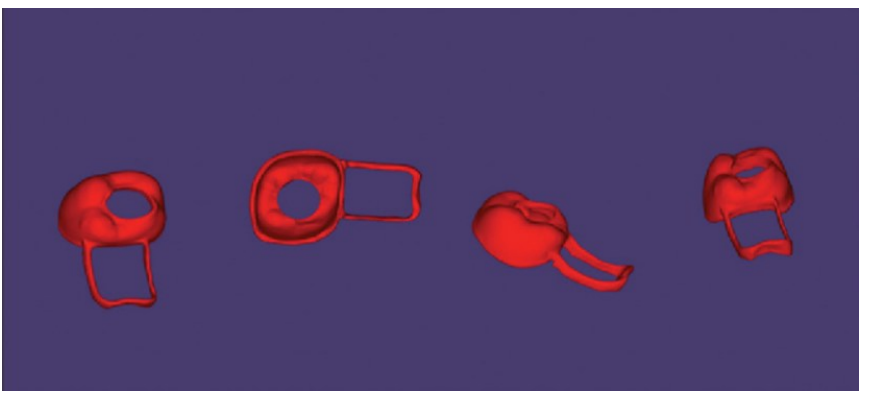

Şekil 13

Şekil 14

Şekil 15

Şekil 16

Şekil 17

Şekil 18

PMMA (Polimetilmetakrilat)

Rodrigues ve arkadaşları 2022 yılında yaptığı çalışmada diş çekilmeden önce bölgenin ölçüsünü aldı. CAD yazılımı kullanarak pontikleri 2 dişe uzanan bir yer tutucu tasarlandı ve PMMA kullanarak basıldı.(Şekil 19-23) Çekimden hemen sonra PMMA yer tutucu simante edildi.(Rodrigues et al., 2022)

Şekil 19

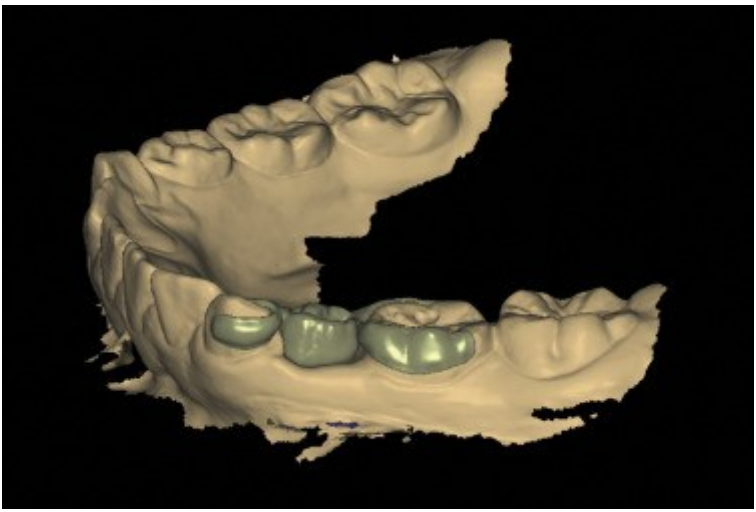

Şekil 20

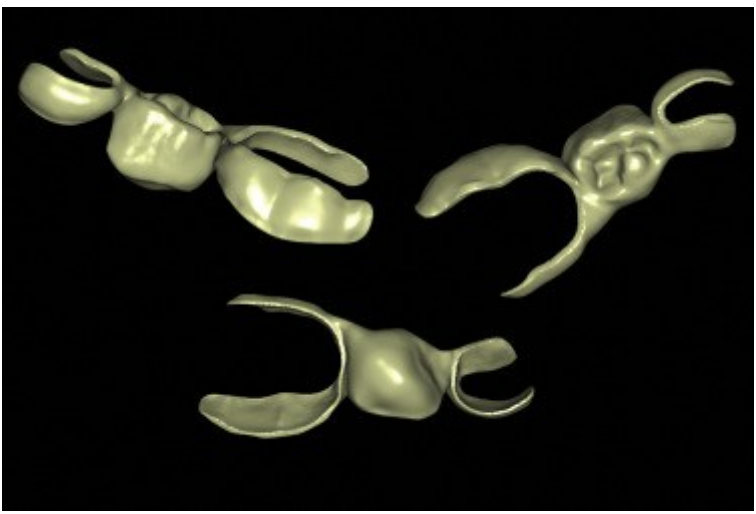

Şekil 21

Şekil 22

Şekil 23

Zirkonyum

Lee ve arkadaşları 2022 yılında zirkonyum blok kullanarak 8 yaşındaki çocuğa yer tutucu tasarlamıştır. (Şekil 24,25) Çalışmanın

sonucunda rezin siman ile simante edilen zirkonyum yer tutucunun daha az desimante riski olduğunu; mekanik ve biyolojik özelliklerinin daha iyi olduğunu ve hasta ile ebeveynlerinin bu yer tutuculardan daha fazla memnun olduğunu bildirmiştir. (Lee, 2023)

Şekil 24

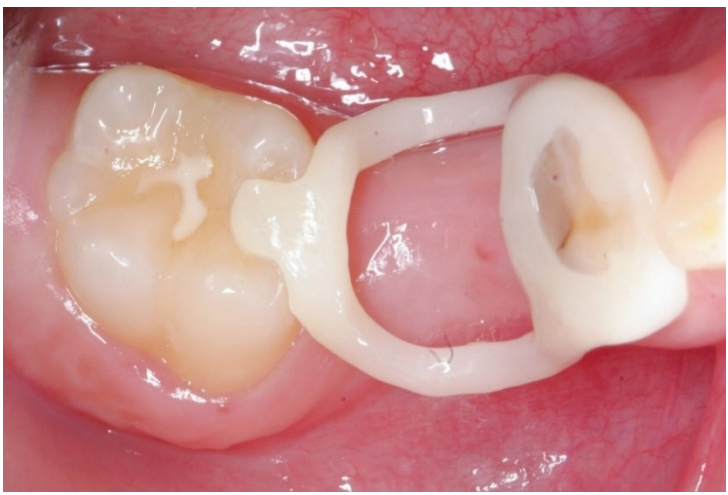

Şekil 25

Biyomonomer İçermeyen Reçine

Tamburrino ve arkadaşları yaptıkları çalışmada 3D baskı kullanarak biyomonomer içermeyen reçine kullanarak yer tutucu üretmiş ve analizlerini yapmışlardır. (Şekil 26) Yapılan testlerde uygulanan kuvvetler neticesinde yer tutucunun stabilizasyonunu koruduğunu ve umut vaad edici olduğu fakat klinik çalışmalara ihtiyaç olduğu bildirilmiştir. (Tamburrino et al., 2023)

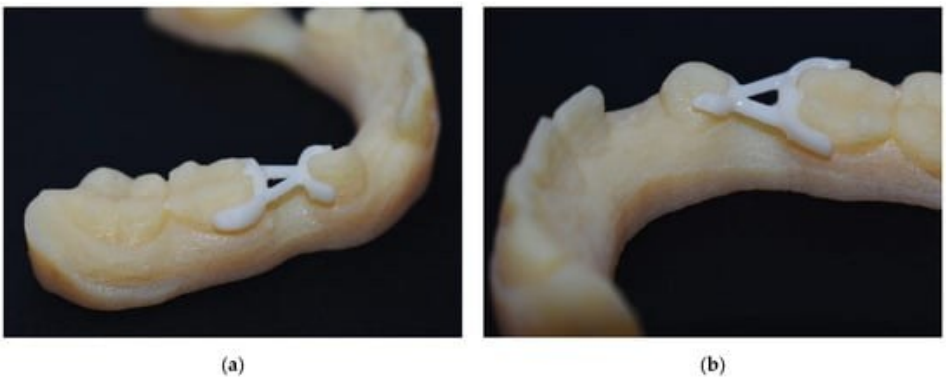

Şekil 26

Yer Tutucu Üretiminde Kullanılan Yöntemler

Lazer Sinterleme Yöntemi

2000'li yıllarda lazer sinterleme ile tanışan diş hekimleri bu yöntemi kron, köprü, metal iskelet yapımında kullanmıştır. (Şekil 27) Pedodontide ise ilk defa Pawar ve arkadaşları tarafından titanyum tozu içeren metal alaşım kullanılarak yer tutucu yapımında kullanılmıştır. (Tamburrino et al., 2023; Zarean, Zarean, Sendi, & Neuhaus, 2023) Bu sistemde devamlı veya atımlı lazer cihazı tozları ısıtıp birleştirerek eklemeli üretim yapar. (Kumar, 2003)

Şekil 27

Frezeleme Yöntemi

Eklemeli üretim yöntemlerine göre daha yavaş üretim yapar ve daha fazla madde kullanılması gerekir ayrıca kullanılan blokların özellikleri önce de belirlendiği için mekanik ve estetik özellikler ayarlanamaz.(Şekil 28) Sistem fabrikasyon bloklardan eksiltme yoluyla üretim yapar.(Schweiger, Edelhoff, & Güth, 2021; Venkatesh & Nandini, 2013)



Şekil 28

Stereolitografi (SLA)

Katmanlı üretim yapılan bu teknikte UV ışık ile polimerize olabilen materyal katmanlar halinde dökülür ve polimerize edilir.(Şekil 29) (Pawar, 2019)



Şekil 29

Dijital Yer Tutucuların Avantajları

Artan hasta ve hekim konforu

Daha az randevu ve vakit

Daha hassas imalat

Hızlı İmalat

Daha az plak birikimi ve dişeti iltihabı

En aza indirilmiş insan hatası

Daha az kırılma

Daha az maliyet

Daha iyi uyumluluk

Daha az desimantasyon

Daha fazla estetik

Saklamanın daha kolay olmassı

Dijital Yer Tutucuların Dezavantajları

Sistemin kurulum maliyeti

Üretim süreci için uzman laboratuvar desteği

(Khanna et al., 2021; Pawar, 2019; Rodrigues et al., 2022; Soni, 2017)

Sonuç

Çocuk diş hekimliği dijital teknolojileri kullanarak daha az hasta başı süresi ve daha fazla hasta uyumu ile daha dayanıklı, estetik ve uyumlu yer tutucuları daha kısa sürelerde üretebilir. Fakat bunun

klinik olarak rutinde uygulanabilmesi için daha fazla çalışmaya ve yeni geliştirilecek güncel materyallere ihtiyaç vardır.

Kaynakça

Arikan, V., Kizilci, E., Ozalp, N., & Ozcelik, B. (2015). Effects of fixed and removable space maintainers on plaque accumulation, periodontal health, candidal and Enterococcus faecalis carriage. *Medical Principles and Practice, 24*(4), 311-317.

Beretta, M., & Cirulli, N. (2017). Metal free space maintainer for special needs patients. *Adv Dentis Oral Health, 6*(2), 10.19080.

Beuer, F., Schweiger, J., & Edelhoff, D. (2008). Digital dentistry: an overview of recent developments for CAD/CAM generated restorations. *British dental journal, 204*(9), 505-511.

Brothwell, D. J. (1997). Guidelines on the use of space maintainers following premature loss of primary teeth. *Journal (Canadian Dental Association), 63*(10), 753, 757-760, 764.

Campobasso, A., Battista, G., Colombo, S., Paglia, M., Gianolio, A., & Beretta, M. (2023). New 3D printed polymers in orthodontics: a scoping review. *European Journal of Paediatric Dentistry, 24*(3), 224-228.

Christensen, G. J. (2009). Impressions are changing: deciding on conventional, digital or digital plus in-office milling. *The Journal of the American Dental Association, 140*(10), 1301-1304.

Cuoghi, O. A., Bertoz, F. A., De Mendonca, M., & Santos, E. (1998). Loss of space and dental arch length after the loss of the lower first primary molar: a longitudinal study. *The Journal of clinical pediatric dentistry, 22*(2), 117-120.

Dhanotra, K. G., & Bhatia, R. (2021). Digitainers—Digital space maintainers: A review. *International journal of clinical pediatric dentistry, 14*(Suppl 1), S69.

Dincer, M., Haydar, S., Unsal, B., & Turk, T. (1996). Space maintainer effects on intercanine arch width and length. *The Journal of clinical pediatric dentistry, 21*(1), 47-50.

Fasbinder, D. J. (2010). The CEREC system: 25 years of chairside CAD/CAM dentistry. *The Journal of the American Dental Association, 141*, 3S-4S.

Guo, H., Wang, Y., Zhao, Y., & Liu, H. (2020). Computer-aided design of polyetheretherketone for application to removable pediatric space maintainers. *BMC oral health, 20*, 1-10.

Ierardo, G., Luzzi, V., Lesti, M., Vozza, I., Brugnoletti, O., Polimeni, A., & Bossù, M. (2017). Peek polymer in orthodontics: A pilot study on children. *Journal of Clinical and Experimental Dentistry, 9*(10), e1271.

Khanna, S., Rao, D., Panwar, S., Pawar, B. A., & Ameen, S. (2021). 3D printed band and loop space maintainer: A digital game changer in preventive orthodontics. *Journal of Clinical Pediatric Dentistry, 45*(3), 147-151.

Kirshenblatt, S., & Kulkarni, G. (2011). Complications of surgical extraction of ankylosed primary teeth and distal shoe space maintainers. *Journal of Dentistry for Children, 78*(1), 57-61.

Kumar, S. (2003). Selective laser sintering: a qualitative and objective approach. *Jom, 55*, 43-47.

Kun, J., Dinggui, Z., Wei, L., Li, D., Wang, X., Jing, J., & Wu, G. (2019). Clinical application of digital space maintainer fabricated by polyetherketoneketone for premature loss of deciduous teeth [J/CD]. *Chin J Stomatol, 13*, 368-372.

Law, C. S. (2013). Management of premature primary tooth loss in the child patient. *Journal of the California Dental Association, 41*(8), 612-618.

Lee, J. H. (2023). Fully digital workflow for the fabrication of a tooth-colored space maintainer for a young patient. *Journal of Esthetic and Restorative Dentistry, 35*(4), 561-566.

Maekawa, M., Kanno, Z., Wada, T., Hongo, T., Doi, H., Hanawa, T., . . . Uo, M. (2015). Mechanical properties of orthodontic wires made of super engineering plastic. *Dental Materials Journal, 34*(1), 114-119.

Margolis, J. M. (1985). *Engineering thermoplastics: properties and applications* (Vol. 8): Taylor & Francis.

Ngan, P., Alkire, R. G., & Fields Jr, H. (1999). Management of space problems in the primary and mixed dentitions. *The Journal of the American Dental Association, 130*(9), 1330-1339.

Northway, W. M. (2000). The not-so-harmless maxillary: Primary first molar extraction. *The Journal of the American Dental Association, 131*(12), 1711-1720.

Pawar, B. A. (2019). Maintenance of space by innovative three-dimensional-printed band and loop space maintainer. *Journal of Indian Society of Pedodontics and Preventive Dentistry, 37*(2), 205-208.

Qudeimat, M. A., & Fayle, S. A. (1998). The longevity of space maintainers: a retrospective study. *Pediatric Dentistry, 20*, 267-272.

Rodrigues, L. P., Dourado, P. H. N., de Araújo, C. A. R., No-Cortes, J., & Pinhata-Baptista, O. H. (2022). Digital workflow to produce esthetic space maintainers for growing patients. *The Journal of Prosthetic Dentistry*.

Rubin, R. L., Baccetti, T., & McNamara Jr, J. A. (2012). Mandibular second molar eruption difficulties related to the maintenance of arch perimeter in the mixed dentition. *American journal of orthodontics and dentofacial orthopedics, 141*(2), 146-152.

Schweiger, J., Edelhoff, D., & Güth, J.-F. (2021). 3D printing in digital prosthetic dentistry: an overview of recent developments in additive manufacturing. *Journal of clinical medicine, 10*(9), 2010.

Soni, H. K. (2017). Application of CAD-CAM for fabrication of metal-free band and loop space maintainer. *Journal of clinical and diagnostic research: JCDR, 11*(2), ZD14.

Sonis, A., & Ackerman, M. (2011). E-space preservation: Is there a relationship to mandibular second molar impaction? *The Angle Orthodontist, 81*(6), 1045-1049.

Stawarczyk, B., Beuer, F., Wimmer, T., Jahn, D., Sener, B., Roos, M., & Schmidlin, P. R. (2013). Polyetheretherketone—a suitable material for fixed dental prostheses? *Journal of Biomedical Materials Research Part B: Applied Biomaterials, 101*(7), 1209-1216.

Tamburrino, F., Chiocca, A., Aruanno, B., Paoli, A., Lardani, L., Carli, E., . . . Barone, S. (2023). A novel digitized method for the design and additive manufacturing of orthodontic space maintainers. *Applied Sciences, 13*(14), 8320.

Terlaje, R. D., & Donly, K. J. (2001). Treatment planning for space maintenance in the primary and mixed dentition. *ASDC J Dent Child, 68*(2), 109-114.

Venkatesh, K. V., & Nandini, V. V. (2013). Direct metal laser sintering: a digitised metal casting technology. *The Journal of Indian Prosthodontic Society, 13*(4), 389-392.

Yilmaz, H., & Aydin, M. N. (2019). Digital versus conventional impression method in children: Comfort, preference and time. *International Journal of Paediatric Dentistry, 29*(6), 728-735.

Zarean, P., Zarean, P., Sendi, P., & Neuhaus, K. W. (2023). Advances in the manufacturing process of space maintainers in pediatric dentistry: A systematic review from traditional methods to 3D-printing. *Applied Sciences, 13*(12), 6998.

BÖLÜM II

Çocuk İstismar ve İhmalinin Ağız ve Diş Bulguları

Özlem Beren SATILMIŞ[1]

GİRİŞ

Çocuk istismarı; ebeveyn/bakımveren gibi bir erişkin tarafından çocuğa yöneltilen, toplumsal kurallar ve profesyonel kişilerce uygunsuz ya da hasar verici olarak nitelendirilen, çocuğun gelişimini engelleyen ya da kısıtlayan eylem ve eylemsizliklerin tümü olarak tanımlanmaktadır. Çocuk ihmali ise, çocuğu bakmakla yükümlü kimselerin veya diğer yetişkinlerin çocuğun beslenme, giyinme, barınma, eğitim, sağlık ve sevgi gibi temel ihtiyaçlarını ihmal etmeleri sonucu çocuğun bedensel, duygusal, ahlaksal ya da sosyal gelişiminin engellenmesi olarak tanımlanmaktadır (Acehan & ark., 2013; World Health Organization Social Change Mental Health & Global Forum for Health Research, 1999). Çocuklar farklı birçok

[1] Uzman Çocuk Diş Hekimi, Ankara Üniversitesi, Diş Hekimliği Fakültesi, Çocuk Diş Hekimliği Bölümü, Ankara/Türkiye, 0000-0002-5609-1963, obsatilmis@ankara.edu.tr

şekilde istismara maruz kalabilmektedir ve bazı istismar türlerinin ağız içi ve çevresinde belirtileri olabilir. Bu nedenle özellikle diş hekimlerinin bu durumu nasıl değerlendirip yönetecekleri ile ilgili bilgi sahibi olmaları önemlidir (Kiatipi & ark., 2021). Çocuk istismarı bir sosyal patoloji olarak tanındıktan sonra 1962'de "Dövülmüş Çocuk Sendromu" tanımıyla fiziksel istismar doğru bir nozolojik varlık olarak Kempe tarafından tanımlanmıştır (Kempe & ark., 1962). Bu tanım, yalnızca çocuklara yönelik fiziksel şiddet yönlerini belirtmiş ve daha sonra fiziksel istismar, cinsel istismar, duygusal istismar ve ihmali içeren daha da kapsamlı bir "Çocuk İstismarı ve İhmali" tanımıyla değiştirilmiştir (Johnson, 1990).

Özel sağlık bakımı gereksinimleri olan çocuklar (öğrenme güçlükleri, gelişimsel bozukluklar, kronik hastalıklar, zihinsel gerilik vb.), istenmeyen çocuklar (ergenlik çağındaki, planlanmamış veya ikiz gebelik), ebeveynlik ve çocuk sağlığı konusunda yetersiz bilgi, aile içinde depresif ebeveyn veya partner şiddeti, tehlikeli mahalleler veya yetersiz eğlence imkanları, yoksulluk ve bununla ilişkili yükler çocuk istismarı ve ihmali için risk faktörleridir (Kacker, Varadan & Kumar, 2007).

Türkiye'de 2010 yılında yayınlanan Çocuk İstismarı ve Aile İçi Şiddet Araştırması raporuna göre çocuk katılımcılar, yaş, cinsiyet ve bölge farkı olmaksızın istismarın sırasıyla ev, okul ve sokakta gerçekleştiğini; istismar eden kişilerin de sırasıyla baba, öğretmen, anne, arkadaş ve komşu olduğunu belirtmişlerdir. Ayrıca okul ortamında öğretmenlerinin fiziksel ve duygusal istismarına uğradıklarını bildirmişlerdir (Birleşmiş Milletler Çocuklara Yardım Fonu (UNICEF), 2010).

Fiziksel İstismar

Çocuğa zarar veren ya da zarar verebilme olasılığı yüksek, kasıtlı fiziksel güç kullanılmasıdır. İstismara uğramış çocuklarda genellikle birden fazla bölgede yaralanmalar olabilse de, bazılarında izole veya sentinel yaralanmalar mevcuttur. Dikkatli bir fiziksel muayeneye ek olarak hekimler çocuk gelişimi hakkında bilgi sahibi olmalıdır. Fiziksel istismar olgularında; bulgunun oluşma şekliyle boyutunun uyuşup uyuşmadığı, mevcut yaralanmanın yaptığı iddia edilen kişi ya da çocuk tarafından oluşturulabilecek düzeyde olup olmadığı ve bulguların tıbbi nedenle açıklanabilir olup olmadığı değerlendirilmelidir (Berkowitz, 2017). Bazı araştırmacılar, iletişim ve beslenmedeki önemi nedeniyle ağız boşluğunun fiziksel istismarın merkezi bir odağı olabileceğini ifade etmektedirler (Thompson & ark., 2013).

Deri yaralanmaları sıklıkla ekimoz ve ekskoriasyon şeklindedir. Yırtıklar, ezikler ve sıyrıklar bunların arasında bulunmaktadır. Ekimoz; tokat, nöbetler, ısırıklar gibi ezilme yoluyla; ev aletleri, çubuk, çatal, bıçak gibi çarpma yüzeyi az-çok düzenli olan sert-yarı sert aletlerle; ayakkabı bağcıkları, bandaj, ağızlık ve kemer gibi bağlama aletleri ile gerçekleştirilebilmektedir (Costacurta & ark., 2015). Yüz bölgesinde tırnak ve yüzüklere bağlı yaralar veya saç bölgesinde travmatik alopesiler görülebilmektedir (Singh & Lehl, 2020). Oral yaralanmaların en sık dudaklarda (%54), ardından oral mukoza, dişler, diş eti ve dilde meydana geldiği belirtilmiştir (Naidoo, 2000).

Bebeklerin aşırı ısıtılmış içeceklerle veya sıcak bir kaşıkla biberonla beslenmesi veya çocuğun kaynar suya daldırılması nedeniyle ağızda yanıklar görülebilir. Sigaralar ciltte küçük ve

dairesel lezyonlara neden olabilir. Dudaklarda hematom, yırtıklar ya da daha önceki travmanın izleri de görülebilir. Ağza uygulanan tıkaçlar ağız köşelerinde morarma, likenifikasyon veya yara izlerine neden olabilir (Rupp, 2000).

Ağız boşluğunda saldırganlık veya zorla besleme nedeniyle labial veya lingual frenulumda yırtıklar görülebilir. Bu lezyonlar bebeklere yönelik diğer ciddi fiziksel istismarın da belirtileriyle ilişkilendirilmektedir (Maguire & ark., 2007). Yiyecek veya sıcak çatal, bıçakların neden olduğu diş eti, dil, damak ve ağız tabanındaki abrazyon ve/veya laserasyonlar da istismar bulgusu olma ihtimaline karşı değerlendirilmelidir (Dubowitz & Bennett, 2007; Needleman, 1986). Posterior faringeal yaralanmalar ve retrofaringeal apseler dahil olmak üzere ağız boşluğunun ciddi yaralanmaları, kanlı öksürük veya tıbbi bakım gerektiren diğer semptomlara aitmiş gibi bakıcılar tarafından meydana getirilebilir. (Fisher-Owens, Lukefahr & Tate, 2017).

Dişlerde kırık, lüksasyon, avülsiyon veya fizyolojik olmayan mobiliteler görülebilir. Pulpa nekrozunu gösteren grileşmiş dişler önceki travma maruziyetini ifade edebilir. Travma öyküsü detaylı bir şekilde sorgulanmalıdır (Costacurta & ark., 2015).

Kondil, ramus, mandibular simfizde; lokalize, erken veya önceki kırık belirtileri görülebilir. Ayrıca önceki bir travmanın sonucu olarak belirgin diş maloklüzyonları da olabilir (Costacurta & ark., 2015). Çoklu yaralanmalar ve iyileşmenin farklı aşamalarında olan yaralanmalarda istismardan şüphelenilmelidir (Sperber, 1981).

Baş boyunda bulunan ağız boşluğuna yakın diğer bölgelere de (subkonjonktival kanama, pitozis, periorbital hematom, burun kırığı,

timpanik membranda bulunan hasarlar ve kulak hematomları) dikkat etmek önemlidir (Cairns, Mok & Welbury, 2005; Jessee, 1995).

Isırık izleri de fiziksel istismar bulgularından olup at nalı ya da oval şekilli ekimoz ve sıyrıklar dikkatli bir şekilde değerlendirilmelidir (Alves da Silva & ark., 2006). İnsan ısırıklarıyla hayvan ısırıklarını birbirinden ayırt etmek önemlidir. 3,0 cm'den daha fazla interkanin mesafe yetişkin bir insan ısırığı için şüpheli olarak ifade edilmiştir (Wagner, 1986). Ek olarak hayvan ısırıkları eti yırtma eğilimindeyken, insan ısırık izleri daha sıklıkla sıyrıklara, kesiklere ve berelere neden olmaktadır. Doku kopması nadirdir. Şüphelenen tüm vakalarda diş hekimleri ve kolluk kuvvetleri teşhisi multidisipliner bir şekilde çalışarak, çocuğun gelişimsel yetenekleriyle bulgu tipinin uyumu değerlendirilerek ve geçen zamanın mevcut delillerin yorumlanmasını değiştirebileceği de düşünerek titiz bir şekilde yapmalıdır.

Cinsel İstismar

Cinsel istismar, cinsel gelişimini tamamlamamış bir çocuğun bir erişkin tarafından cinsel isteklerini karşılamak için zorla, tehditle ya da kandırma yolu ile kullanılması olarak tanımlanmaktadır (Aktepe, 2009).

Ağız boşluğu çocuklarda cinsel istismarın sık görüldüğü bir yer olmasına rağmen, görünür ağız yaralanmaları veya enfeksiyonları nadir olduğu için cinsel istismar ile travma arasındaki ilişkiyi değerlendirmek zordur. Oro-genital temas öyküsü bildirilmişse, nadir bir bulgu olmasına rağmen cinsel yolla bulaşan enfeksiyonlar için testlerin yapılması için hasta yönlendirilmelidir. Cinsel istismara uğramış ergenlerde gonore %12 ve klamidya %14

yaygınlık oranı bildirilmiştir (Fisher-Owens, Lukefahr & Tate, 2017). Ağız yaralanmalarıyla, cinsel istismara dair bulgular arasındaki ilişkinin zorluğu nedeniyle açıklanamayan damak yaralanmaları veya peteşilerde bu bulgular oral istismara bağlı olabileceği için dikkatli olunması gerekir (Mele, Introna & Santoro, 2023).

Eritem, ülser, pürülan akıntılı vezikül ve dudak, dil, damak, burun ve yutaktaki psödomembranöz veya kondilomatöz lezyonlar cinsel istismarın spesifik belirtilerini temsil edebilir (Emmanouil & Post, 1987; Jessee, 1995; Kittle, Richardson & Parker, 1981; Syrjänen & Puranen, 2000). Oro-genital temastan şüphelenildiğinde, cinsel yolla bulaşan hastalıklar için hastanın kapsamlı muayene için ilgili hastanelere yönlendirilmesi gerekmektedir. Anneden çocuğa dikey bulaş olma ihtimali de göz önünde bulundurulmalıdır bu nedenle ayrıntılı öykü almak önemlidir (Costacurta & ark., 2015).

Bel soğukluğu olarak bilinen gonore, çocuk istismarı vakalarında görülen en yaygın cinsel hastalıklarından biridir (De Jong, 1986). Gonore; dudak, dil, damak ve burun-yutak gibi bazı bölgelerde eritem, ülser ve papüler-vezikülobüllöz lezyonlar ve psödomembranöz lezyonlarla görülebilir. Genellikle kültür ve testlerle teşhis ediliyor olup ergenlik öncesi çocuklarda oral ve perioral bölgedeki gonore lezyonları cinsel istismar için patognomoniktir (Costacurta & ark., 2015).

Human Papilloma Virüsünün bazı tiplerinin neden olduğu kondiloma akuminata, sıklıkla tek bir lezyon veya birkaç lezyon olarak saplı, karnabahar şeklinde görülebilir ve çocuk istismarı şüphesiyle değerlendirilebilir (Everett & ark., 1998; Percinoto &

ark., 2014). Human papilloma virüsü enfeksiyonları oral-genital temas yoluyla, cinsel yolla, doğum sırasında anneden bebeğe dikey veya başka bir çocuktan veya bakıcının elinden genital organlara veya ağza cinsel olmayan temas yoluyla yatay olarak da bulaşabilir (Bussen & ark., 2012; Stevens-Simon & ark., 2000).

Sifiliz (frengi) ise dudak bölgesinde papüllerle belirti gösterebilir. Yine çocuklukta nadir olduğundan cinsel istismar vakasını kuvvetle düşündürür (Everett & ark., 1998).

Yumuşak ve sert damak birleşiminde veya ağız tabanında bulunan, etiyolojisi bilinmeyen eritem ve peteşiler, zorla oral seksin açık kanıtları olabilir (Cohen & Miller, 2013). Bu gibi durumlarda travmatik lezyonlar, hemorajik lezyonlar, şiddetli öksürük veya kusma, kanama diatezleri, antitrombotik veya antikoagülan farmakolojik tedavinin sonuçları ile ayırıcı tanı yapılmalıdır (Arora, Hartwig & Kannikeswaran, 2013).

Yakın zamanda cinsel tacize maruz kalmış akut bir çocukta, saldırıdan kaynaklanan semen ve diğer yabancı maddeler için özel adli testler gerekebilir. Bu tür örnekleri toplamak ve soruşturma için gerekli kanıtları protokollere uygun şekilde hastane ve kurumlara yönlendirmek önemlidir. Çocuk oral-penis temasına dair bir öykü verirse, diş hekimi yanak mukozası ve dili steril, pamuk uçlu bir aplikatörle silebilir, sürüntüyü havada kuruttuktan sonra laboratuvar analizi için uygun şekilde paketleyip ilgili yerlere teslim edilebilir (Fisher-Owens, Lukefahr & Tate, 2017).

Duygusal İstismar

Duygusal istismar, çocuğun ihtiyaç duyduğu sevgi ve ilgiden mahrum kalmasına neden olabilecek her türlü eylem olarak

tanımlanan bir istismar türüdür (Baskak, 2023). Zorbalık ise kendini diğerlerinden daha güçlü/üstün hisseden bir kişinin, bir şekilde daha zayıf/hassas olduğunu düşündüğü bir kişiyi istenmeyen söz veya eylemlerle tekrar tekrar hedef alarak gücü saldırgan ve kasıtlı olarak kötüye kullanması olarak tanımlanan bir istismar türüdür (Özbek Baştuğ & Taneri, 2023). 2018 Uluslararası Öğrenci Değerlendirme Programı (PISA) sonuçlarına göre, Türkiye'deki 15 yaşındaki öğrencilerin %24,1'i ayda en az birkaç kez zorbalığa maruz kalmaktadır (OECD, 2019). Çocuğun özgüvenini kötü muameleyle sarsmak, göz ardı etmek, bağırmak veya kaba konuşmak, lakap takmak ve küfürlü dil kullanmak, kardeşler ve diğer çocuklar arasında karşılaştırma yapmak duygusal istismardır (Singh & Lehl, 2020).

Orofasiyal veya dental anomalileri (maloklüzyon dahil) olan çocukların sıklıkla zorbalığa maruz kaldığı ifade edilmiştir. Bunun sonucunda depresyon ve intihar düşünceleri gibi ciddi psikolojik sonuçlar da yaşanabilmektedir (Martins Maia & ark., 2024; Santos & ark., 2023; Seehra & ark., 2011).Fiziksel istismar, cinsel istismar ve zorbalığa maruz kaldığını bildiren çocukların ağız hijyeninin de kötü olduğu belirtilmiştir (Kvist & ark., 2013).

Diş hekimleri, muayene veya tedaviler sırasında duygusal istismar ve zorbalıktan şüphelendiği durumlarda veli/bakımveren ya da ilgili kurumları bilgilendirmelidir.

Dental İhmal

Amerikan Pediatrik Diş Hekimliği Akademisi'nin tanımına göre dental ihmal, "Veli/bakımverenin, bakıma erişime rağmen yeterli işlev ile ağrı ve enfeksiyondan uzaklık için gerekli olan ağız

sağlığı seviyesini sağlamak için gerekli tedaviyi aramaması ve takip etmemesi" olarak ifade edilmektedir (American Academy of Pediatric Dentistry, 2024).

Dental ihmal; çürük, ağrı, ağız boşluğunda enfeksiyon gibi kısa vadeli komplikasyonlara yol açar. Ancak bu kısa vadeli etkiler; diş kaybı, konuşma, çiğnemede yetersiz gelişme, septik durumlar, yaygın enfeksiyonlar, uyku eksikliği ve vücut ağırlığında azalma gibi uzun vadeli komplikasyonlara yol açmaktadır. Bu komplikasyonlar, çocuğun genel refahını da etkiler ve tıbbi alanı aşarak fizyolojik, duygusal ve sosyal sonuçlara neden olur. Ayrıca daha düşük yaşam kalitesi ve zayıf okul performansıyla da ilişkilidir (Ramazani, 2014; Seirawan, Faust & Mulligan, 2012; Sheiham, 2006). Dental ihmalin yüksek olduğu hastalarda ağız sağlığıyla ilgili yaşam kalitesi daha düşük bulunmuştur (Khalid, Pawils & Metzner, 2021; Sheiham, 2006).

Dental ihmalinin tespit edilmesine yardımcı olan bazı belirtiler şunlar olabilir:

- Planlanmış randevulara gecikme ve tekrar tekrar kaçırılan randevular,
- Ağız hijyeni eğitimine ilgisizlik,
- Acil ağrı kesici için tekrar tekrar başvurma,
- Diş tedavilerine ve rehabilitasyon hizmetlerine erişememe,
- Tedavi planlarını tamamlamada eksiklik,
- Kötü dental durum,

- Ağız sağlığı konusunda zayıf bilgi ve tutum,
- Evde yetersiz şekilde gerçekleştirilen ağız hijyeni (Ramazani, 2014).

Dental ihmale sahip çocukların ebeveynlerin diş fırçalama gibi temel ağız sağlığı alışkanlıkları eksiktir ve tatlı, atıştırmalık ve şekerli içecek gibi karyojenik beslenmeyi teşvik ederler. Diş hekimi korkusu nedeniyle diş hekimleriyle işbirliği yapmazlar. Ebeveyn çocuğun durumunu sorgulamakta tutarsız veya mantıksız açıklamalar yapar ve diş bakımına ihtiyaç duyulduğunu algılayamaz. Sert ebeveynlik ve aşırı kontrol söz konusudur. Diğer ebeveynle ayrı bir şekilde konuşulmasına izin vermeyen baskın bir ebeveyn varsa, istismara varan diş ihmali şüphesi olmalıdır (Bhatia & ark., 2014; The Royal College of Pediatrics and Child Health, 2017).

Uygun diş bakımını sağlayamama durumu; ekonomik sorunlar, ulaşım zorluğu, sosyokültürel durum veya ağız sağlığının öneminin kavranamaması gibi faktörlerden kaynaklanabilir (Fisher-Owens, Lukefahr & Tate, 2017).

Bir ebeveynin ihmalkar olarak kabul edilip bildirilmesi, yetkili bir sağlık hizmeti sağlayıcısı tarafından çocuğun durumunun niteliği ve kapsamı, ihtiyaç duyulan tedavi ve bu tedaviye erişim şekliyle ilgili uygun şekilde uyarılmasından sonra gerçekleşmektedir (Shapira, 2022)

Diş hekimleri dahil olmak üzere sağlık hizmeti sağlayıcısı, elinden gelenin en iyisini yaparak ebeveynin hastalığı ve etkilerini anladığından emin olmalıdır. İhtiyaç duyulan bakıma yönelik engeller varsa ailenin ihtiyaç duyulan hizmetlere ulaşabilmesi için

gerekli kurum veya kuruluşlara yönlendirilmesini sağlamalıdır (Fisher-Owens, Lukefahr & Tate, 2017).

SONUÇ

Diş hekimleri, özellikle çocuk diş hekimleri, istismar ve ihmal hakkında yeterli bilgi sahibi olurlarsa bu vakalarını kolayca tespit edebilirler (Harris, Baker & Elcock, 2022). İstismar ve ihmalle ilişkili bulguların tanınması, ölüm de dahil olmak üzere diğer ciddi sonuçların da önlenmesi ve müdahale edilmesi için bir fırsat sağlar (Costacurta & ark., 2015).

Frederiksen ve arkadaşları, diş hekimlerinin daha önce istismara uğramış hastalara daha fazla dikkat etmeleri gerektiğini, diş tedavilerinin önceki hoş olmayan deneyimlerin hatırlatıcısı olarak deneyimlenebileceğini ifade etmişlerdir. Bu durumlar ayrıca bir dental korkuya yol açabileceği için bu hastalar ayrıca değerlendirilmelidir. Bu hastalardaki kaygı ve korkuyu azaltmak için kişiye özel iletişim ve davranış becerilerine ihtiyaç olduğu ifade edilmiştir (Fredriksen & ark., 2020; Wolf & ark., 2021). Uygunsuz cinsel içerikli davranışa maruz kalan çocuklarda, dental işlem sırasında hekimin davranış yönlendirme teknikleri gereği sergilediği yaklaşımlar önceki kötü deneyimleri anımsatabilir ya da sadece sohbet ederken bile çocuk tehdit altında hissedebilir. Bu durum çocukta olumsuz dental tecrübelere neden olabileceği için bu hastalarda da vakaya göre özel yaklaşımlar gerekebilmektedir (Becker, Needleman & Kotelchuck, 1978).

2022 yılında Türk diş hekimleriyle yapılan bir çalışmada diş hekimleri, çocuk istismarı ve ihmalle ilgili yasal yükümlülükleri ve bu durumu gösteren orofasiyal özellikler ve bulgular hakkında orta

düzeyde bilgi sahibi olduklarını bildirmişlerdir (Buldur, Büyükkök & Cavalcanti, 2022). Birçok ülkede lisans ve lisansüstü ders programları içinde eğitim programlarına yerleştirilmiş olan bir konu olmasına rağmen istismar gören çocukların yetkili mercilere bildirilmesinde hala eksiklikler vardır. Bu durumun teşhisin yanlış olmasından korkma, hangi merciye bildireceğiyle ilgili bilgi eksikliği, yaralanma öyküsünü nasıl alacağını bilmeme, ebeveynle sorun yaşama, şüpheli bir olgunun bildirildiğinde bunun daha ileri derecede şiddete neden olmasından korkma gibi birçok nedenden ötürü olduğu bildirilmiştir (Al-Amad & ark., 2016).

Diş hekimlerinin Türk Ceza Kanunu'nun 278-279-280. maddelerine göre çocuk istismarı ve ihmali belirtisi ve şüphesi olan vakaları adli birimlere bildirmeleri konusunda yükümlülükleri bulunmaktadır. Bu süreç; istismarın tespiti, temel acil dental tedavinin sağlanması, ileri tedavinin planlanması ve şüpheli vakaların ilgili birimlere bildirilmesi olarak ilerlemelidir (Tirali, Oğuz & Soydan, 2015). 155 Alo Polis hattı, 156 Alo Jandarma hattı, Alo 183 Kadın, Çocuk ve Sosyal Hizmet Danışma Hattı, en yakın polis merkezi veya Cumhuriyet Savcılığı'na bildirimde bulunulması gerekmektedir. Mesai saatleri dışında ya da savcılığa ulaşmanın mümkün olmadığı durumlarda kendi oturduğu semtin bağlı bulunduğu karakola başvurularak suç duyurusunda bulunulmalıdır.

Diş hekimlerinin konuyla ilgili daha hassas olması, bilgi sahibi olma konusunda yeterli ve ilave eğitimleri alması gerekmektedir. Kurumlar tarafından çocuk istismarı ve ihmalinin teşhisini ve yönetimini kolaylaştıran protokoller oluşturularak multidisipliner bir şekilde süreç yürütülmelidir.

KAYNAKLAR

Acehan, S., Bilen, A., Ay, M. O., Gülen, M., Avci, A. & İçme, F. (2013). Çocuk İstismarı ve İhmalinin Değerlendirilmesi. *Arşiv Kaynak Tarama Dergisi, 22*(4), 591-614.

Aktepe, E. (2009). Çocukluk Çağı Cinsel İstismarı. *Psikiyatride Güncel Yaklaşımlar, 1*(2), 95-119.

Al-Amad, S. H., Awad, M. A., Al-Farsi, L. H. & Elkhaled, R. H. (2016). Reporting child abuse cases by dentists working in the United Arab Emirates (UAE). *Journal of Forensic and Legal Medicine, 40*, 12-15. doi: https://doi.org/10.1016/j.jflm.2016.01.033

Alves da Silva, R. H., Musse, J., Melani, R. & Oliveira, R. (2006). Human bite mark identification and DNA technology in forensic dentistry. *Brazilian Journal of Oral Sciences 5*(19), 5. doi: 10.20396/bjos.v5i19.8642945

American Academy of Pediatric Dentistry. (2024). Definition of dental neglect. *The Reference Manual of Pediatric Dentistry., 3*(18).

Arora, R., Hartwig, E. & Kannikeswaran, N. (2013). Oral lesion secondary to child abuse. *Journal of Emergency Medicine, 45*(4), e139-140. doi: 10.1016/j.jemermed.2013.04.030

Baskak, İ. (2023). Çocuğa Yönelik Duygusal İstismar. *Uluslararası Sosyal Hizmet Araştırmaları Dergisi, 3*(1), 61-72. doi: 10.57114/jswrpub.1233975

Becker, D. B., Needleman, H. L. & Kotelchuck, M. (1978). Child abuse and dentistry: orofacial trauma and its recognition by

dentists. *The Journal of the American Dental Association, 97*(1), 24-28. doi: 10.14219/jada.archive.1978.0447

Berkowitz, C. D. (2017). Physical Abuse of Children. *New England Journal of Medicine, 376*(17), 1659-1666. doi: doi:10.1056/NEJMcp1701446

Bhatia, S. K., Maguire, S. A., Chadwick, B. L., Hunter, M. L., Harris, J. C., Tempest, V., . . . Kemp, A. M. (2014). Characteristics of child dental neglect: a systematic review. *Journal of Dentistry, 42*(3), 229-239. doi: 10.1016/j.jdent.2013.10.010

Birleşmiş Milletler Çocuklara Yardım Fonu (UNICEF). (2010). *Türkiye'de Çocuk İstismarı ve Aile İçi Şiddet Araştırması*.

Buldur, B., Büyükkök, Ç. & Cavalcanti, A. L. (2022). Knowledge, attitudes, and perceptions regarding child abuse and neglect among dentists in Turkey. *Brazilian Oral Research, 36*, e001.

Bussen, S., Sütterlin, M., Schmidt, U. & Bussen, D. (2012). Anogenital Warts in Childhood - Always a Marker for Sexual Abuse? *Geburtshilfe Frauenheilkd, 72*(1), 43-48. doi: 10.1055/s-0031-1280417

Cairns, A. M., Mok, J. Y. & Welbury, R. R. (2005). Injuries to the head, face, mouth and neck in physically abused children in a community setting. *International Journal of Paediatric Dentistry, 15*(5), 310-318. doi: 10.1111/j.1365-263X.2005.00661.x

Cohen, P. R. & Miller, V. M. (2013). Fellatio-associated petechiae of the palate: report of purpuric palatal lesions developing after oral sex. *Dermatology Online Journal, 19*(7), 18963.

Costacurta, M., Benavoli, D., Arcudi, G. & Docimo, R. (2015). Oral and dental signs of child abuse and neglect. *Journal of Oral Implantology (Rome), 8*(2-3), 68-73. doi: 10.11138/orl/2015.8.2.068

De Jong, A. R. (1986). Sexually transmitted diseases in sexually abused children. *Sexually Transmitted Diseases, 13*(3), 123-126. doi: 10.1097/00007435-198607000-00002

Dubowitz, H. & Bennett, S. (2007). Physical abuse and neglect of children. *Lancet, 369*(9576), 1891-1899. doi: 10.1016/s0140-6736(07)60856-3

Emmanouil, D. E. & Post, A. C. (1987). Oral condyloma acuminatum in a child: case report. *Pediatric Dentistry Journal, 9*(3), 232-235.

Everett, V. D., Ingram, D. L., Flick, L. A. R., Russell, T. A., Tropez-Sims, S. T. & McFadden, A. Y. (1998). A Comparison of Sexually Transmitted Diseases (STDs) Found In A Total Of 696 Boys And 2973 Girls Evaluated For Sexual Abuse † 521. *Pediatric Research, 43*(4), 91-91. doi: 10.1203/00006450-199804001-00542

Fisher-Owens, S. A., Lukefahr, J. L. & Tate, A. R. (2017). Oral and Dental Aspects of Child Abuse and Neglect. *Pediatrics, 140*(2). doi: 10.1542/peds.2017-1487

Fredriksen, T. V., Søftestad, S., Kranstad, V. & Willumsen, T. (2020). Preparing for attack and recovering from battle: Understanding child sexual abuse survivors' experiences of dental treatment. *Community Dentistry and Oral Epidemiology, 48*(4), 317-327. doi: 10.1111/cdoe.12536

Harris, J. C., Baker, S. R. & Elcock, C. (2022). Paediatric dentists' role in child protection practice: Progress over time? *International Journal of Paediatric Dentistry, 32*(5), 714-723. doi: 10.1111/ipd.12950

Jessee, S. A. (1995). Physical manifestations of child abuse to the head, face and mouth: a hospital survey. *ASDC Journal of Dentistry for Children, 62*(4), 245-249.

Johnson, C. F. (1990). Inflicted injury versus accidental injury. *Pediatric Clinics of North America, 37*(4), 791-814. doi: 10.1016/s0031-3955(16)36937-1

Kacker, L., Varadan, S. & Kumar, P. (2007). Study on child abuse: India 2007. Ministry of Women and Child Development, Government of India.

Kempe, C. H., Silverman, F. N., Steele, B. F., Droegemueller, W. & Silver, H. K. (1962). The Battered-Child Syndrome. *Journal of the American Medical Association, 181*(1), 17-24. doi: 10.1001/jama.1962.03050270019004

Khalid, G., Pawils, S. & Metzner, F. (2021). Prevalence of Dental Neglect and Associated Risk Factors in Children and Adolescents - A Systematic Review. *International Journal of Paediatric Dentistry, 32*. doi: 10.1111/ipd.12923

Kiatipi, M., Davidopoulou, S., Arapostathis, K. & Arhakis, A. (2021). Dental Neglect in Children: A Comprehensive Review of the Literature. *Journal of Contemporary Dental Practice, 22*(2), 199-204.

Kittle, P. E., Richardson, D. S. & Parker, J. W. (1981). Two child abuse/child neglect examinations for the dentist. *ASDC Journal of Dentistry for Children, 48*(3), 175-180.

Kvist, T., Annerbäck, E. M., Sahlqvist, L., Flodmark, O. & Dahllöf, G. (2013). Association between adolescents' self-perceived oral health and self-reported experiences of abuse. *European Journal of Oral Sciences, 121*(6), 594-599. doi: 10.1111/eos.12084

Maguire, S., Hunter, B., Hunter, L., Sibert, J. R., Mann, M. & Kemp, A. M. (2007). Diagnosing abuse: a systematic review of torn frenum and other intra-oral injuries. *Archives of Disease in Childhood, 92*(12), 1113-1117. doi: 10.1136/adc.2006.113001

Martins Maia, P. R., Fialho, T., Salvatore Freitas, K. M., Cotrin, P., Pinelli Valarelli, F., de Tavares, R. R. J., . . . Pinzan-Vercelino, C. R. M. (2024). Relationship Between Dentofacial Features and Bullying in School children. *Pediatric Dentistry Journal, 46*(2), 99-107.

Mele, F., Introna, F. & Santoro, V. (2023). Child abuse and neglect: oral and dental signs and the role of the dentist. *The Journal of Forensic Odonto-Stomatology 41*(2), 21-29.

Naidoo, S. (2000). A profile of the oro-facial injuries in child physical abuse at a children's hospital. *Child Abuse & Neglect, 24*(4), 521-534. doi: 10.1016/s0145-2134(00)00114-9

Needleman, H. L. (1986). Orofacial trauma in child abuse: types, prevalence, management, and the dental profession's involvement. *Pediatric Dentistry Journal, 8*(1 Spec No), 71-80.

OECD. (2019). *PISA 2018 Results (Volume II): Where All Students Can Succeed*, Paris.

Özbek Baştuğ, Ö. Y. & Taneri, P. O. (2023). Çocuklarda Zorbalık Davranışları, Kaygı ve Sosyal Kaygı Arasındaki İlişki. *Çankırı Karatekin Üniversitesi Sosyal Bilimler Enstitüsü Dergisi, 14*(2), 211-247. doi: 10.54558/jiss.1192470

Percinoto, A. C., Danelon, M., Crivelini, M. M., Cunha, R. F. & Percinoto, C. (2014). Condyloma acuminata in the tongue and palate of a sexually abused child: a case report. *BMC Research Notes, 7*, 467. doi: 10.1186/1756-0500-7-467

Ramazani, N. (2014). Child dental neglect: a short review. *International Journal of High Risk Behaviors and Addiction, 3*(4), e21861. doi: 10.5812/ijhrba.21861

Rupp, R. P. (2000). The dentist's role in reporting suspected child abuse and neglect. *General Dentistry, 48*(3), 340-342.

Santos, P. S., Evangelista, M. E., Brancher, G. P., da Silva Moro, J., Borgatto, A. F., Santana, C. M., . . . Cardoso, M. (2023). Pathways between verbal bullying and oral conditions among school children. *European Archives of Paediatric Dentistry, 24*(4), 499-505. doi: 10.1007/s40368-023-00818-x

Seehra, J., Fleming, P. S., Newton, T. & DiBiase, A. T. (2011). Bullying in orthodontic patients and its relationship to malocclusion,self-esteem and oral health-related quality of life. *Journal of Orthodontics, 38*(4), 247-256. doi: 10.1179/14653121141641

Seirawan, H., Faust, S. & Mulligan, R. (2012). The impact of oral health on the academic performance of disadvantaged children. *American Journal of Public Health, 102*(9), 1729-1734. doi: 10.2105/ajph.2011.300478

Shapira, J. (2022). Dental neglect *Treatment Dilemmas for Vulnerable Patients in Oral Health: Clinical and Ethical Issues* (s. 55-58): Springer.

Sheiham, A. (2006). Dental caries affects body weight, growth and quality of life in pre-school children. *British Dental Journal, 201*(10), 625-626. doi: 10.1038/sj.bdj.4814259

Singh, V. & Lehl, G. (2020). Child abuse and the role of a dentist in its identification, prevention and protection: A literature review. *Dental Research Journal (Isfahan), 17*(3), 167-173.

Sperber, N. (1981). The dual responsibility of dentistry in child abuse. *International Journal of Orthodontics, 19*(3), 21-28.

Stevens-Simon, C., Nelligan, D., Breese, P., Jenny, C. & Douglas, J. M., Jr. (2000). The prevalence of genital human papillomavirus infections in abused and nonabused preadolescent girls. *Pediatrics, 106*(4), 645-649. doi: 10.1542/peds.106.4.645

Syrjänen, S. & Puranen, M. (2000). Human papillomavirus infections in children: the potential role of maternal transmission. *Critical Reviews in Oral Biology & Medicine, 11*(2), 259-274. doi: 10.1177/10454411000110020801

The Royal College of Pediatrics and Child Health. (2017). *Child protection evidence-systemic review on dental neglect.*

Thompson, L. A., Tavares, M., Ferguson-Young, D., Ogle, O. & Halpern, L. R. (2013). Violence and abuse: core competencies for identification and access to care. *Dental Clinics of North America, 57*(2), 281-299. doi: 10.1016/j.cden.2013.01.003

Tirali, R., Oğuz, Y. & Soydan, S. (2015). Çocuk İstismarı ve İhmalinin Oral Bulguları. *Atatürk Üniversitesi Diş Hekimliği Fakültesi Dergisi, 24*(-3), 154-157. doi: 10.17567/dfd.91853

Wagner, G. N. (1986). Bitemark identification in child abuse cases. *Pediatric Dentistry Journal, 8*(1), 96-100.

Wolf, E., Grinneby, D., Nilsson, P. & Priebe, G. (2021). Dental care of patients exposed to sexual abuse: Need for alliance between staff and patients. *European Journal of Oral Sciences, 129*(3), e12782. doi: 10.1111/eos.12782

World Health Organization Social Change Mental Health & Global Forum for Health Research. (1999). *Report of the consultation on child abuse prevention : 29-31 March 1999 ; WHO, Geneva*. Geneva, Switzerland: World Health Organization, Violence and Injury Prevention, Social Change and Mental Health.

BÖLÜM III

Molar-İnsizör Hipomineralizasyonu

Sümeyye KABAK[1]
Tuğçe Nur ŞAHİN[2]
Asu ÇAKIR[3]

Giriş

Büyükazı-Keser Hipomineralizasyonu (BAKH), en az bir daimî molar dişin etkilendiği ve bununla birlikte daimî keser dişleri de çoğunlukla etkileyebilen nitel bir mine defektidir (Weerheijm, Jälevik & Alaluusua, 2001). Özellikle son dönemlerde diş hekimlerinin çokça karşılaştığı ve gündeme gelen bir vaka haline gelmiştir. Tanısı ve tedavisi oldukça karmaşık olan bu defektin tedavisi ve takibi zamanında ve uygun şekilde yapılmadığında erken

[1] (Arş. Gör.) Karamanoğlu Mehmetbey Üniversitesi Çocuk Diş Hekimliği Anabilim Dalı, Karaman
[2] (Dr. Öğr.Üyesi) Karamanoğlu Mehmetbey Üniversitesi Çocuk Diş Hekimliği Anabilim Dalı, Karaman
[3] (Doç. Dr.) Karamanoğlu Mehmetbey Üniversitesi Çocuk Diş Hekimliği Anabilim Dalı, Karaman

yaşta daimî dişlerin kaybıyla sonuçlanabilmektedir. Çocuklarda kemik gelişimi ve tüm daimî dişlerin sürüp oklüzyona gelmesi tamamlanmadığı için yapılabilecek protetik tedaviler de çok sınırlı olmaktadır ve bu durum da yandaki dişlerin mesialize olması, karşıt dişlerin oklüzyonda yükselmesi gibi birçok sebeple ilerleyen süreçte oklüzal, fonksiyonel ve estetik problemlere sebep olup ortodontik-protetik tedavileri kaçınılmaz hale getirmektedir.

Molar-insizör hipomineralizasyonu (MIH, büyükazı-keser hipomineralizasyonu olarak da ifade edilir) terimi ilk olarak 2001 yılında Weerheijm ve arkadaşları tarafından 'Sistemik kaynaklı, sıklıkla etkilenen kesici dişlerle ilişkili bir ila dört kalıcı birinci azı dişinin minesinde sınırlı, niteliksel kusurlar şeklinde ortaya çıkan hipomineralizasyon' olarak tanımlandı (Weerheijm, Jälevik & Alaluusua, 2001). Sonrasında 2003 yılında Atina' da gerçekleştirilen bir sempozyumda daha açıklayıcı bir tanımlama bulunana kadar MIH teriminin kullanılmasına karar verilmiştir (Weerheijm & ark., 2003). Avrupa Pediatrik Diş Hekimliği Akademisi (EAPD) tarafından ise 'daimî birinci büyük azı dişlerini etkileyen ve daimî kesici dişlerle ilişkili olabilen, diş minesinin gelişimsel bir bozukluğu' olarak tanımlanmıştır (Weerheijm, Jälevik & Alaluusua, 2001) MIH'ın nadir de olsa daimî kaninlerin insizallerinin, süt veya daimî ikinci azı ve küçük azı dişlerini de etkileyebileceği bildirilmiştir. Ancak sadece keser dişlerdeki opasitelerin lokal etkenlerden dolayı oluşabilme ihtimali de yüksek olduğu için (travma vs. kaynaklı etkenler) MIH kapsamına girmediği belirtilmiştir (Weerheijm ve arkadaşları, 2003) (Jälevik & ark.,2001a, 2001b)

MIH benzeri defektlere süt ikinci azı dişlerinde de sıkça rastlanmaktadır (Lygidakis & ark., 2010) (Elfrink & ark., 2012). Süt ikinci azı hipomineralizasyonu (HSPM), en az bir süt ikinci molar dişinde gözlenen idiyopatik mine hipomineralizasyonu olarak tanımlanır ve klinik özellikleri, etiyolojisi MIH ile benzeşmektedir (Elfrink & ark., 2008).

Tanı:

Büyükazı-Keser Hipomineralizasyonu'na sahip hastaların kliniğe esas başvuru nedeni çoğunlukla hassasiyettir (Weerheijm, 2003). Özellikle çocuk hastalar hassasiyetten dolayı yeme-içme fonksiyonlarını rahatça yerine getiremediklerinden, diş fırçalayamadıklarından yakınırlar. Bu hassasiyetin pörözlü yapıda, prizmaları daha düzensiz ve bu nedenle geçirgenliği artmış mineden dentin tübüllerine penetre olan bakteriler nedeniyle meydana gelen subklinik pulpa enflamasyonundan kaynaklandığı düşünülmektedir (Lygidakis & ark., 2010) (Lygidakis & ark., 2022) (Rodd, Boissonade & Day, 2007).

Hastanın BAKH açısından muayenesi yapılırken özellikle daimî molar ve keser dişlerinin temiz ve nemli olması gerekmektedir. İdeal değerlendirme yaşı sekiz olarak kabul edilmiştir. (Weerheijm & ark., 2003)

Etkilenen dişlerde minenin saydamlığı değiştiğinden gözle görülebilen hipomineralize alanlar bulunur (Weerheijm, 2003). Bunlar iyi sınırlı küçük defektlerden dişin tüm yüzeyini kaplayan düzensiz hipomineralize alanlara kadar çeşitlilik gösterebilir. Hipomineralizasyon bölgelerinde mine kalınlığı normaldir ancak mineral içeriği azalmış, protein ve su içeriği artmıştır, bu nedenle

mine dayanıklılığı da azalmıştır (Wright, 2015). Molar-insizör hipomineralizasyonunun tanısı için belirlenmiş kriterler şu şekildedir:

Bir veya birden fazla birinci büyükazı dişiyle birlikte keser dişlerde görülen,

1-Şiddetine göre beyaz-krem, sarı veya kahverengi sınırları belirli defektler (Örnek: Şekil 1)

2-Sürme sonrası kırılma (PEB, post-eruptive breakdown) ilişkili olabilir veya olmayabilir. PEB hipoplaziye benzeyen bir klinik tabloya yol açabilir. Ancak hipoplazide eksik minenin sınırları düzgündür, posteruptif mine yıkımında ise normal minenin sınırları düzensizdir. (Norén & ark., 1995)

3-Aşırı duyarlılık

4-Anestezinin zor tutması

5-Çürüğün hızlı ilerlemesi

6-Atipik restorasyonlar (Örnek: Şekil 2)

7-Süt ikinci azılardaki sınırlı opasiteler MIH tanısı için öngörü kriteri olabilir. (Jianu & ark. 2022)

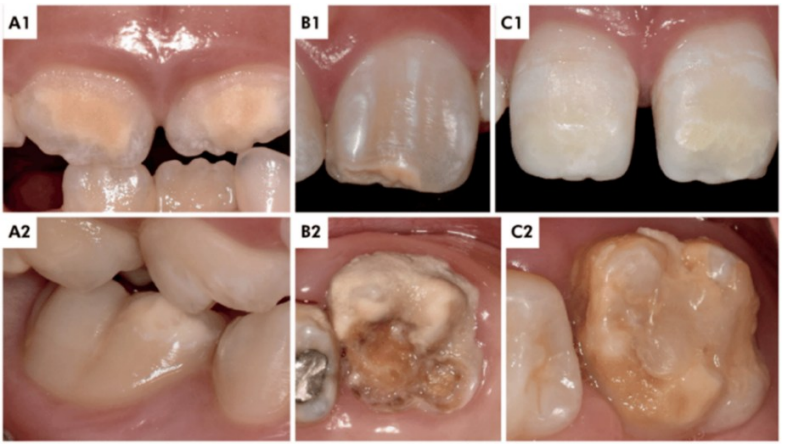

Şekil 1 (Fabiano & ark., 2021)

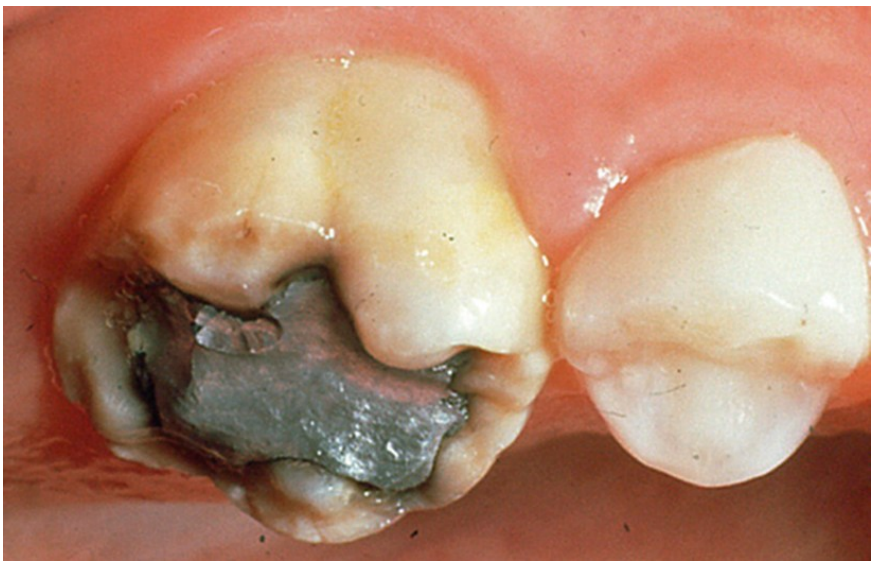

Şekil 2 (Koch, 2020)

Büyükazı-Keser Hipomineralizasyonu ’nu şiddetine ve lokalizasyonuna göre sınıflandıran çalışmalar bulunmaktadır:

1-BAKH'nun Lokalizasyona Göre Sınıflandırılması (Chawla, Messer & Silva, 2008):

1: Sayıca bir veya birden fazla daimî birinci molar diş ile birlikte bir veya daha çok daimî kesici diş etkilenmiştir.

2: Sayıca bir veya daha çok daimî birinci molar diş etkilenmiş ancak kesici dişler etkilenmemiştir.

3-Sayıca bir veya daha çok daimî birinci molar diş etkilenmiş, bununla birlikte daimî kesicilerin hepsi sürmemiştir.

2-BAKH'nun Şiddetine Göre Sınıflandırılması (Mittal& ark., 2014) (Mathu & Wright, 2006):

1-HAFİF BAKH:

- Stres almayan bölgelerde sınırları belirgin opasiteler görülen ancak bu opak alanlarda kırılma olmayan daimî birinci molar dişler,
- Kronların üst bölümünde beyazdan sarı-kahverengiye değişen renklenmeler

2-ORTA ŞİDDETTE BAKH:

- Tüm kron tepelerini etkileyen sarı-kahverengi renklenmeler,
- İnsizal ve oklüzal üçlülerde sınırlı opasiteler,
- Posteruptive breakdown görülmez ya da dişin bir veya iki yüzeyi ile sınırlıdır,
- Diş hassasiyeti yoktur, genellikle estetik kaygıyla diş hekimine başvurulur

3-ŞİDDETLİ BAKH:

- PEB vardır ve çoğunlukla dişler sürerken olur,
- Minede çok fazla kayıp vardır,
- Diş hassasiyeti vardır,
- Çürükler sayıca fazla ve geniş alanlara yayılmıştır, bu nedenle sıklıkla pulpal enflamasyon da gözlenir
- Atipik restorasyonlar gözlenir,
- Estetik kaygılar vardır

Etiyoloji:

Molar-İnsizör Hipomineralizasyonu etiyolojisi günümüzde hala net olarak belirlenememiştir, çevresel, medikal, genetik ve sistemik birçok etkenden kaynaklanabileceği düşünülmektedir. (Alaussua, 2010) (Silva & ark., 2016). Bu olası etkenler aşağıdaki tabloda gösterilmektedir.

MOLAR İNSİZÖR HİPOMİNERALİZASYONU
ÇEVRESEL FAKTÖRLER: Antibiyotikler (Amoksisilin), aşılar, anne sütündeki dioksinler, sosyoekonomik faktörler, beslenme
MEDİKAL FAKTÖRLER: Suçiçeği, enfeksiyöz hastalıklar, solunum hastalıkları, ateşli hastalıklar, prematüre doğum, uzun süren doğum, siyanoz, neonatal hipokalsemi, vitamin D eksikliği
SİSTEMİK FAKTÖRLER:Şiddetli malnutrisyon, billirubinemi, kronik hastalıklar, tiroid ve paratiroid bezi hastalıkları, maternal diyabet
GENETİK FAKTÖRLER: Enamelysin protein(Mmp20), Kallikrein(Klk4), Dlx genleri, Runx2 geni

Tablo 1: (dos Santos & Maia, 2012)

1-Çevresel Faktörler:

Antibiyotiklerin BAKH'na sebebiyet verebileceği düşünülmektedir. Fakat esas etkenin antibiyotik kullanmak mı yoksa kullanmayı gerektiren hastalıklar mı olabileceği tartışma konusu olmaktadır (Wuollet & ark., 2014) (Jälevik & ark., 2001). Kuşçu ve ark. tarafından yapılan bir araştırmada hayatın ilk yılında amoksisilin kullanmanın BAKH için bir etken olabileceğini belirtmişlerdir. (Kuşçu & ark., 2013)

Poliklorinatdibenza-p-dioksinler (PCDD) endüstriyel yollarla açığa çıkan bileşiklerdir. Besinler aracılığıyla anne sütüne geçip bu sütle beslenen çocuklarda daimî birinci molar dişinde hipomineralizasyona sebep olabileceği belirtilmiştir. (Alaluusua & ark., 1996) (Jan & Vrbic, 2000)

Bazı hayvan çalışmalarında bisfenol-A'nın da BAKH için bir etken olabileceğinden bahsedilmiştir. (Jedeon & ark., 2016) (Jedeon, Berdal & Babajko, 2016)

Schwendicke ve arkadaşlarının yaptığı bir çalışmada tetanoz aşısının da BAKH için bir etken olabileceği belirtilmiştir. (Schwendicke & ark., 2018)

2-Medikal-Sistemik Faktörler

3-4 yaşlarına kadar; yüksek ateş, suçiçeği, astım, orta kulak iltihabı gibi enfeksiyöz hastalıklar, solunum hastalıkları ve ateşli hastalıklar BAKH sebebiyet verme ihtimalleri açısından sorgulanmışlardır ve birçok çalışma, BAKH'nin erken çocukluk döneminde görülen ateşli hastalıklar ve solunum sistemi hastalıkları ile ilişkisi olduğunu belirtmiştir (David & ark., 2020). Fazla sayıda ve çeşitlilikte hastalık tanımlarının olması, çalışmaları sınırlandırmaktadır (Silva & ark., 2016).

Kühnisch ve arkadaşlarının yayınladıkları bir çalışmada D vitamini eksikliğinin BAKH için bir etken olabileceği bildirilmiştir. (Kühnisch & ark., 2015)

3-Genetik Faktörler:

Özellikle BAKH ile birlikte süt ikinci azı hipomineralizasyonunun da görülmüş olduğu vakalar genetik ve diğer faktörlerin birlikte BAKH'na etki ettiği ihtimalini güçlendirmektedir. (Vieira & Kup, 2016)

Jeremias ve arkadaşlarının yaptıkları çalışmaya göre, amelogeneziste rol oynayan birçok gen (AMELX, ENAM, AMBN

ve MMP20) BAKH etiyolojisinde rol oynamaktadır. (Jeremias & ark., 2016)

Prevalans:

BAKH prevalansının çeşitli bölgelerde %2,8 ile %40 oranlarında değiştiği ve aralığın böyle geniş olmasının nedeninin BAKH tanısına ilişkin bilgi eksikliği ve kafa karışıklığı olduğu belirtilmektedir. (Sezer, Çalıkçıoğlu & Kargül, 2022) (Şen & ark., 2023)

Bölgesel farklara rağmen, yakın zamanda yapılan üç detaylı analiz ve çalışma, BAKH prevalansının dünyada %13,1(Schwendicke &ark., 2018) %14,2 (Zhao & ark., 2018) ve %13,5 (Lopes & ark., 2021) olduğunu göstermiştir. Bu da dünyada yaklaşık yedi kişiden birinin BAKH'dan etkilendiğini göstermektedir (Sezer, 2023)

Ayırıcı Tanı:

BAKH'nu genellikle gelişimsel mine defektleri ile ayırt etmekte güçlük çekilir. Sağlıklı mineye kıyasla kalitesiz mine dokusuyla kendini gösteren mine defektleri; mine gelişimi sırasında duraklama ya da yıkılmalar olması sonucu meydana gelen kalıtsal olabilen ya da sonradan oluşabilen, lokalize ve generalize olmak üzere ikiye ayrılan bozukluklardır (Da Costa-Silva & ark., 2011) (Seow, 1991) (Asl Aminabadi & ark., 2009). Amelogenezis imperfekta, mine hipoplazisi, florozis, beyaz nokta lezyonları BAKH tanısı konulurken dikkat edilmesi gereken gelişimsel mine defektleridir. (Ghanim & ark., 2017)

1-Amelogenezis İmperfekta:

Genetik defektin amelogenezisin hangi aşamasında meydana geldiğine bağlı olarak hipoplastik, hipomatüre ve hipomineralize olmak üzere üç şekilde sınıflandırılır. Aİ(Amelogenezis İmperfekta) bazı durumlarda klinik görünümleri sebebiyle, BAKH ile karıştırılabilmektedir (Ghanim & ark., 2017). Hem süt dişlerinde hem de daimî dişlerde generalize tutulum görülmesi ve aile hikayesinin olması, Aİ ve BAKH'nun ayrımını sağlamak için önemli kriterlerdir (Bekes & Weerheijm, 2020)

2-Mine Hipoplazisi:

Mine yüzeyindeki düzensizlikler, şekil bozuklukları ile birlikte mine kalınlığının azalması ile kendini gösteren, mine miktarı ile ilgili bir anomalidir. Mine kalınlığında gözlenen azalma lokalizedir. BAKH'den etkilenen dişlerde PEB (sürme sonrası yıkım) ile birlikte görülen lezyonlar, mine hipoplazisine benzetilebilmektedir. Ancak, hipoplastik mine lezyonlarının kenarları genellikle düzenli ve pürüzsüz, BAKH'da görülen lezyonların sınırları keskin ve düzensizdir (Ghanim & ark., 2017).

3- Florozis:

Dişin mineralizasyon aşamasında aşırı flora maruz kalması sonucu meydana gelmektedir (Den Besten & Li, 2011). Minede net bir sınırı olmayan doğrusal, yamalı veya birleşik; beyaz, sarı veya kahverengi opasiteler olarak kendini göstermektedir. BAKH'de ise opasiteler yaygın değil sınırlıdır. Aynı zamanda anamnezde flora aşırı maruz kalma da ayırıcı tanıda yardımcı olabilmektedir (Ghanim & ark., 2017).

Beyaz Nokta Lezyonları:

Çürüğün erken belirtisidir. Dişlerin etkilenen yüzeylerinde uzun zamanlar boyunca biriken plağa maruziyet sonucu görülebilmektedir. BAKH'den ayırıcı tanısı dişin servikal veya gingival bölümüne yakın yerlerde oluşmasıdır (Ghanim & ark., 2017).

Tedavi:

BAKH görülen dişlerin %27,4'ünün ağrı, aşırı hassasiyet, diş çürüğü veya sürme sonrası mine hasarı nedeniyle tedaviye gereksinimi duyulduğu belirtilmiştir (Schwendicke & ark., 2018) BAKH görülen daimî birinci molar dişlerin tedavisinde farklı yaklaşımlar kullanılmıştır. Çeşitli çürük temizleme yöntemleri ve restoratif materyallerden birçok çalışmada bahsedilmesine rağmen, diş çekimi ve sonrasındaki ortodontik tedavi de bir seçenektir (Durmuş & ark., 2021) (Moulis, Barthélemi & Delson, 2020). Tedavi planlama süreci fazlasıyla karmaşıktır. Dişlerin durumu, ağız boşluğu, kapanış, hasta ve ebeveynlerinin beklentileri, hasta ve ailenin iş birliği gibi birçok faktöre bağlıdır. Aşırı duyarlılığı giderici uygulamalar, fissür örtücüler, cam iyonomerler, kompozitler, paslanmaz çelik kronlar ve protetik tedaviler ve selektif çürük temizleme, kemomekanik çürük temizleme, adım adım çürük temizleme, Hall teknik gibi teknikler azı dişleri üzerinde denenmiştir. (Durmuş & ark., 2021)

BAKH'dan etkilenen kesici dişlerde estetiği sağlamak ve restorasyon için rezin infiltrasyonu, mikroabrazyon, diş beyazlatma ve etch-bleach-seal teknik gibi tedavi yöntemleri önerilmektedir. Ayrıca mineral içeriğini artırmak ve aşırı duyarlılığı gidermek için çeşitli yaklaşımlar önerilmektedir. (Sezer & Çarıkçıoğlu, 2024) (Moulis, Barthélemi & Delson, 2020)

Bunların yanı sıra CPP-ACP (kazein fosfopeptid- amorf kalsiyum fosfat, CPP-ACFP (kazein fosfopeptid- amorf kalsiyum florid fosfat, flor vernikler gibi materyallerin kullanımı da hassasiyeti gidermek ve diş minesini güçlendirmek için önerilmektedir. (Sezer & Çarıkçıoğlu, 2024)

K AYNAKÇA

1-Weerheijm KL, Jälevik B, Alaluusua S. Molar-incisor hypomineralisation. Caries Res. 2001;35(5):390-1.

2- Weerheijm KL, Duggal M, Mejàre I, Papagiannoulis L, Koch G, Martens LC, et al. Judgement criteria for molar incisor hypomineralisation (MIH) in epidemiologic studies: a summary of the European meeting on MIH held in Athens, 2003. Eur J Paediatr Dent. 2003;4(3):110-3.

3- Jälevik B, Norén JG, Klingberg G, Barregård L. Etiologic factors influencing the prevalence of demarcated opacities in permanent first molars in a group of Swedish children. Eur J Oral Sci. 2001;109(4):230-4.

4- Jälevik B, Klingberg G, Barregård L, Norén JG. The prevalence of demarcated opacities in permanent first molars in a group of Swedish children. Acta Odontol Scand. 2001;59(5):255-60.

5- Lygidakis NA, Wong f, jälevik B, Vierrou AM, Alaluusua S, Espelid I. Best

clinical practice guidance for clinicians dealing with children presenting with

molar-incisor-hypomineralisation (MIH): an EAPD policy document. Eur Arch

Paediatr Dent. 2010;11(2):75-81. [Crossref] [PubMed]

6- Elfrink ME, ten Cate jM, jaddoe VW, Hofman A, Moll HA, Veerkamp jS. Deciduous molar hypomineralization and molar incisor hypomineralization. j

Dent Res. 2012;91(6):551-5. [Crossref] [PubMed]

7-Elfrink ME, Schuller AA, Weerheijm KL, Veerkamp jS. Hypomineralized second primary molars: prevalence data in Dutch 5-year-olds. Caries Res.

2008;42(4):282-5. [Crossref] [PubMed]

10- Lygidakis NA, garot E, Somani C, Taylor gD, Rouas P, Wong fSL. Best clinical practice guidance for clinicians dealing with children presenting with

molar-incisor-hypomineralisation (MIH): an updated European Academy of

Paediatric Dentistry policy document. Eur Arch Paediatr Dent. 2022;23(1):3-

21. [Crossref] [PubMed] [PMC]

11- Rodd HD, Boissonade fM, Day Pf. Pulpal status of hypomineralized permanent molars. Pediatr Dent. 2007;29(6):514-20. [PubMed]

13-Weerheijm KL. Molar incisor hypomineralisation (MIH). Eur J Paediatr Dent. 2003;4(3):114-20.

14-Wright JT. Diagnosis and treatment of molar-incisor hypomineralization. In: Soxman JA, editor. Handbook of Clinical Techniques in Pediatric Dentistry. first edition ed: John Wiley & Sons; 2015. p. 99-106.

15- Norén, J. G., Koch, G., & Rasmussen, P. (1994). Disturbances in the development and eruption. Pedodontics: a clinical approach. 1st edition. Copenhagen: Munksgaard, 250-74.

16- Jianu, M. C., Muntean, A., Mihălțan, C. I., Pacurar, M., & Munteanu, A. (2022). Molar incisor hypomineralization: a review of etiology, diagnosis criteria and patterns considering EAPD criteria. Romanian Journal of Oral Rehabilitation, 14(1).

17- Jeremias, F., Bussaneli, D. G., Restrepo, M., Pierri, R. A. G., Souza, J. F. D., Fragelli, C. M. B., ... & Santos-Pinto, L. (2021). Inheritance pattern of molar-incisor hypomineralization. Brazilian oral research, 35, e035.

18-Chawla NI, Messer LB, Silva M. Clinical studies on molar-incisor-hypomineralisation part 1: distribution and putative associations. Eur Arch Paediatr Dent 2008; 9: 180-90. [CrossRef]

19-Mittal NP, Goyal A, Gaugba K, Kapur A. Molar Incisor Hypomineralization: Prevalence and clinical presentation in school children of Northern Region of India. Eur Arc Pediatr Dent 2014; 15: 11-8. [CrossRef]

20-Mathu-Muju K, Wright JT. Diagnosis and treatment of molar incisor hypomineralization. Compend Contin Educ Dent 2006; 27: 604-10.

21-Koch, G. (2020). MIH: An Introduction. Molar Incisor Hypomineralization: A Clinical Guide to Diagnosis and Treatment, 3-10.

22-Alaluusua S. Aetiology of Molar-Incisor Hypomineralisation: A systematic review. Eur Arch Paediatr Dent. 2010;11(2):53-8.

24-dos Santos, M. P. A., & Maia, L. C. (2012). Molar incisor hypomineralization: morphological, aetiological, epidemiological

and clinical considerations. Contemporary Approach to Dental Caries, 423-446.

25-Alaluusua S, Lukinmaa PL, Vartiainen T, Partanen M, Torppa J, Tuomisto J. Polychlorinated dibenzo-p-dioxins and dibenzofurans via mother's milk may cause developmental defects in the child's teeth. Environ Toxicol Pharmacol 1996; 1: 193-7. [CrossRef]

26-Jan J, Vrbic V. Polychlorinated biphenyls cause developmental animal defects in children. Caries Res 2000; 34: 469-73 [CrossRef]

27-Jedeon K, Houari S, Loiodice S, Thuy TT, Le Normand M, Berdal A, et al. Chronic Exposure to Bisphenol A Exacerbates Dental Fluorosis in Growing Rats. J Bone Miner Res. 2016;31(11):1955-66.

28-Jedeon K, Berdal A, Babajko A. Impact of three endocrine disruptors, Bisphenol A, Genistein and Vinclozolin on female rat enamel. Bull Group Int Rech Sci Stomatol Odontol. 2016;53(1):e28.

29-Wuollet E, Laisi S, Salmela E, Ess A, Alaluusua S. Background factors of molar-incisor hypomineralization in a group of Finnish children. Acta Odontol Scand 2014; 72: 963-9. [CrossRef]

30-Jälevik B, Noren JG, Klingberg G, Barregard L. Etiologic factors influencing the prevalence of demarcated opacities in permanent first molars in a group of Swedish children. Eur J Oral Sci 2001; 109: 230-4. [CrossRef]

31-Kuscu OO, Sandalli N, Dikmen S, Ersoy O, Tatar I, Türkmen I, et al. Association of amoxicilin use and molar ıncisor hypomineralization in piglets: visiual and mineral density evaluation. Arch Oral Biol 2013; 58: 1422-33.

33- David J. Manton, Felicity A. Crombie, Silva MJ. The Pathogenesis and Aetiology of MIH: More Questions Than Answers. In: Bekes K, editor. Molar Incisor Hypomineralization2020. p. 33-44.

34- Silva MJ, Scurrah KJ, Craig JM, Manton DJ, Kilpatrick N. Etiology of molar incisor hypomineralization - A systematic review. Community Dent Oral Epidemiol. 2016;44(4):342-53

35- Kühnisch J, Thiering E, Krayzsch J, Henrich-Weltzien R, Hickel R, Henrich J. Elevated serum 25(OH)-Vitamin D levels are negatively correlated with molar incisor hypomineralization. J Dent Res 2015; 94: 381-7. [CrossRef]

36- Vieira AR, Kup E. On the Etiology of Molar-Incisor Hypomineralization. Caries Res. 2016;50(2):166-9.

37- Jeremias F, Pierri RA, Souza JF, Fragelli CM, Restrepo M, Finoti LS, et al. Family-Based Genetic Association for Molar-Incisor Hypomineralization. Caries Res. 2016;50(3):310-8.

38- Sezer, B.; Çarıkçıoglu, B.; Kargül, B. Dental age and tooth development in children with molar-incisor hypomineralization: A case-control study. Arch. Oral Biol. 2022, 134, 105325. [CrossRef] [PubMed]

39- Sen Yavuz, B.; Sezer, B.; Kaya, R.; Tugcu, N.; Kargül, B. Is there an association between molar incisor hypomineralization

and developmental dental anomalies? A case-control study. BMC Oral Health 2023, 23, 776. [CrossRef] [PubMed]

40- Schwendicke, F.; Elhennawy, K.; Reda, S.; Bekes, K.; Manton, D.J.; Krois, J. Global burden of molar incisor hypomineralization. J. Dent. 2018, 68, 10–18. [CrossRef] [PubMed]

41-Zhao, D.; Dong, B.; Yu, D.; Ren, Q.; Sun, Y. The prevalence of molar incisor hypomineralization: Evidence from 70 studies. Int. J. Paediatr. Dent. 2018, 28, 170–179. [CrossRef]

42- Sezer, B. Does the scientific literature provide sufficient information on incisors affected by molar incisor hypomineralisation? Eur. Arch. Paediatr. Dent. 2023, 24, 147–149. [CrossRef] [PubMed]

43-Da Costa-Silva CM, Ambrosano GM, Jeremias F, De Souza JF, Mialhe FL. Increase in severity of molar-incisor hypomineralization and its relationship with the colour of enamel opacity: a prospective cohort study. Int J Paediatr Dent. 2011;21(5):333-41.

44- Seow WK. Enamel hypoplasia in the primary dentition: a review. ASDC J Dent Child. 1991;58(6):441-52.

45- Asl Aminabadi N, Ghertasi Oskouei S, Pouralibaba F, Jamali Z, Pakdel F. Enamel defects of human primary dentition as virtual memory of early developmental events. J Dent Res Dent Clin Dent Prospects. 2009;3(4):110-6.

48-Bekes K, Weerheijm KL. Diagnosis, Classifications and Treatment Strategies of MIH-Affected Teeth. Molar Incisor Hypomineralization: Springer; 2020. p. 4758.

49- Ghanim A, Silva MJ, Elfrink MEC, Lygidakis NA, Mariño RJ, Weerheijm KL, et al. Molar incisor hypomineralisation (MIH) training manual for clinical field surveys and practice. Eur Arch Paediatr Dent. 2017;18(4):225-42.

50- DenBesten P, Li W. Chronic fluoride toxicity: dental fluorosis. Monogr Oral Sci. 2011;22:81-96.

52- A review of the developmental defects of enamel index (DDE Index). Commission on Oral Health, Research & Epidemiology. Report of an FDI Working Group. Int Dent J. 1992;42(6):411-26.

53- Sezer, B., & Çarıkçıoğlu, B. (2024). Treatment Strategies for Incisors of Children Affected by Molar Incisor Hypomineralization: A Narrative Review. Oral, 4(1), 74-89.

56- Durmus, B.; Sezer, B.; Tugcu, N.; Caliskan, C.; Bekiroglu, N.; Kargul, B. Two-Year Survival of High-Viscosity Glass Ionomer in Children with Molar Incisor Hypomineralization. Med. Princ. Pract. 2021, 30, 73–79. [CrossRef]

57- Moulis, E.; Barthélemi, S.; Delsol, L. Orthodontic treatment of children with class II division 1 with severe MIH involving first permanent molars extractions: A case report. Int. Orthod. 2020, 18, 885–894. [CrossRef]

BÖLÜM IV

Süt Anterior Dişlerin Erken Kaybı Sonrası Gelişen Komplikasyonlar

Şerife Gül KURT
Esra KIZILCI
Kevser SOLAK KOLÇAKOĞLU

Giriş

Süt dişlenme dönemi, çocuğun büyüme ve gelişim sürecinde kritik bir rol oynar. Süt dişleri, yalnızca daimi dişlerin doğru şekilde sürmesine rehberlik etmekle kalmaz, aynı zamanda konuşma gelişimi, etkili çiğneme fonksiyonu, zararlı alışkanlıkların önlenmesi ve yüz estetiğinin korunması açısından da önemli katkılarda bulunur. (Simonsen 1982, Moss 1996). Süt dişlerinin düşerek yerini daimi dişlere bırakması, çocuğun büyüme ve gelişim sürecinin doğal ve fizyolojik bir parçasıdır. (Rao and Sarkar 1999). Proksimal çürükler veya erken süt dişi kayıpları durumunda, komşu dişler boşluğu kapatmak amacıyla meziale veya distale doğru yer

değiştirebilir. Bu durum, diş diziliminde bozulmalara ve yer darlığına yol açabilir. Süt dişlerinin erken kaybı ve büyüme-gelişim döneminde yer tutucu kullanılmaması, daimi dişlenmede nötral oklüzyonun oluşumunu olumsuz etkileyerek maloklüzyon riskini artırabilir.

Süt dişleri, yerlerine sürmesi beklenen daimi dişler için yer koruyucu bir işlev görür. Ancak, birçok çocuk 12 aylık gibi erken bir dönemde çürük problemiyle karşılaşmaktadır. Bu yaş grubunda çürükler genellikle üst çene ön kesici dişlerde başlar ve ilerleyen süreçte kaninler ile birinci azı dişlerini de etkileyebilir. Çürüklerden etkilenen çocuklarda, ağrı ve fonksiyonel zorluklar nedeniyle yaşam kalitesinde belirgin bir düşüş gözlenmektedir. (Simsek, Yilmaz et al. 2004).

Bu çalışmada, süt dişi kaybının neden olduğu komplikasyonların incelenmesi ve bu konuda çocukların sağlığını korumak için neler yapabileceği tartışılmaktadır.

2. Dişsiz Dönem

Doğum anından başlayıp ilk süt dişinin ağızda belirdiği ana kadar geçen dönem, süt dişlenme öncesi dönem olarak adlandırılır ve genellikle yaklaşık 6-7 aylık bir süreyi kapsar.

Doğumdan sonra, ilk 6 ayda görülen büyüme ve gelişim, prenatal döneme kıyasla daha yavaş olsa da postnatal dönemin diğer evrelerine göre oldukça hızlıdır. Bu dönemde çenelerin ve alveol kemiklerinin üç boyutta büyümesi, hem dişlerin sürmesi için gerekli alanı oluşturur hem de dilin doğru pozisyonunu almasına olanak sağlar (Ülgen 2006, Gill and Naini 2012).

3. Süt Dişlenme Dönemi

Süt dişlenme dönemi, genellikle 6 aylıkken ilk süt dişinin ağızda görülmesiyle başlar ve 2,5-3 yaşlarında tüm süt dişlerinin sürmesiyle sona erer. İlk olarak alt çenedeki ön kesici dişler sürer, bunu üst çenedeki ön kesici dişler takip eder. Süt dişlenme tamamlandığında, her bir çenede 10 olmak üzere ağızda toplam 20 süt dişi bulunur. (Council 2013).

Süt dişlenme dönemindeki sorunlar, çocuğun büyüme ve gelişimini olumsuz yönde etkileyebilir. Süt dişleri, çene kemiğinin sağlıklı bir şekilde büyümesini uyarırken, aynı zamanda daimi dişlerin yerlerini koruyarak düzgün bir diş dizisinin gelişmesine katkı sağlar. Ayrıca, süt dişleri konuşma fonksiyonu açısından büyük önem taşır. Özellikle ön dişlerin eksikliğinde, (f, v, s, z) gibi seslerin doğru bir şekilde söylenmesi zorlaşabilir. Ön dişlerin kaybı, çocuklarda estetik kaygılara yol açarak, psikolojik sorunlara ve özgüven kaybına neden olabilir (NÇ 2011). Süt dişlerinin travma, çürük, ektopik erüpsiyon veya diğer nedenlerle erken kaybı, ark boyunun kısalmasına yol açarak hem süt hem de daimi dişlerde istenmeyen hareketlere neden olabilir. Ark boyundaki bu eksiklikler, diş dizilimini bozarak ortodontik problemlerin ortaya çıkmasına zemin hazırlar. (LIN, LIN et al. 2011).

Süt dişlenme döneminde çapraşıklık gözlemlenmesi, daimi dişlenme döneminde de yüksek bir çapraşıklık riski olduğunu gösterebilir. Bu durum, çene ve diş gelişimindeki alan yetersizliğini işaret ederek ortodontik problemlerin erken bir göstergesi olabilir. (Tosun 2003, Almeida, Oltramari-Navarro et al. 2011).

Süt dişlenme döneminde dişlerin sürme sırası genellikle şu şekildedir: **orta kesici dişler**, ardından **yan kesici dişler**, **birinci azı dişleri**, **kaninler** ve son olarak **ikinci azı dişleri**. Bu sıralama, sağlıklı bir dişlenme süreci için temel kabul edilir. (Muthu and Sivakumar 2022). Kız ve erkek çocuklar arasında süt dişlerinin sürme yaşı açısından anlamlı fark olmadığı gösterilmiştir (Foster 1975).

3.1 Süt Kesici ve Kanin Dişleri Arasındaki Fizyolojik Boşluklar

Süt kesici dişler arasındaki boşluklara sekonder veya gelişimsel boşluklar denir. Alt süt kaninin distalinde, üst süt kaninin mezialinde bulunan boşluklar ise maymun diasteması (primate space) olarak tanımlanır (Foster 1975). Daimi kesici ve kanin dişler, öncülleri olan süt dişlerinden her zaman daha büyük boyutlarda olduğu için, daimi dişlerin düzgün bir şekilde yerleşebilmesi için süt dişleri arasındaki boşlukların varlığı kritik bir öneme sahiptir. (Patti and d'Arc 2019). Süt dişleri arasındaki boşlukların yetersiz olması veya hiç bulunmaması durumunda, daimi dişlenme döneminde yer darlığı ve çapraşıklık oluşma riski artmaktadır. (Facal-Garcia, de Nova-Garcia et al. 2001). Daimi birinci büyük azı dişleri (6 yaş dişleri) sürerken, öndeki dişleri maymun diastemasına doğru iter. Bu mekanizma, 6 yaş dişlerinin **Angle Sınıf I** kapanış pozisyonuna oturmasında önemli bir rol oynar ve dengeli bir oklüzyonun oluşumunu destekler. (Muthu and Sivakumar 2022). Maymun diasteması ve gelişimsel boşlukların toplamı üst çenede 2.6 mm, alt çenede ise 1.1 mm’dir (ÜLGEN 2006).

3.2 Süt Kanin Dişlerinin Kapanış İlişkisi

Daimi dişlerdeki dental okluzyonun önemli belirleyicilerinden biri de süt kanin dişlerinin kapanış ilişkisidir (Ravn 1980).

Süt kanin dişlerin ilişkisi, üst süt kanin dişin tüberkül tepesi ile alt süt kanin dişin distal yüzeyi arasındaki konuma göre üç sınıfa ayrılmaktadır (Al-Shammari ve Al-Ansari, 2006):

A) Sınıf 1 İlişki:

Üst süt kanin tüberkül tepesi, sentrik oklüzyonda, alt süt kaninin distal yüzeyi ile aynı vertikal düzlemde yer alır.

B) Sınıf 2 İlişki:

Üst süt kanin tüberkül tepesi, sentrik oklüzyonda, alt süt kaninin distal yüzeyine göre daha anterior bir konumda bulunur.

C) Sınıf 3 İlişki:

Üst süt kanin tüberkül tepesi, sentrik oklüzyonda, alt süt kaninin distal yüzeyine göre daha posterior bir konumda yer alır. (Al-Shammari, Al-Ansari et al. 2006).

Hegde ve arkadaşları (Hegde, Panwar et al. 2012) süt kaninler arasında 3-4 yaş grubunda %78, 4-5 yaş grubunda ise %82 oranla sınıf 1 kanin ilişkisi görüldüğünü bildirmiştir. İki grupta da sınıf 3 kanin ilişki görülmezken, sınıf 2 kanin ilişki sırasıyla %22 ve %18 olarak tespit edilmiştir.

Genellikle süt kaninlerdeki sınıf 1 ilişki daimi dentisyonda Angle sınıf 1 kapanışla, sınıf 2 kanin ilişki Angle sınıf 2 kapanışla, anterior crossbite ile görülen sınıf 3 kanin ilişki ise Angle sınıf 3 kapanışla sonuçlanır (Bell, Dean et al. 2011).

3.3 Süt Dişi Arkında Boyutsal Artış Değişiklikleri

Daimi dişlerdeki büyüme ve gelişimle birlikte dental arktaki boyutsal artış da dental oklüzyonun belirleyicisidir. Doğumdan sonraki ilk iki yıl boyunca, alveol kemiği ve diş kavislerinin büyüme ve gelişimi, süt dişlerinin sürmesiyle birlikte oldukça hızlıdır. Ancak, 2,5-6 yaş arasında ön bölgede transversal ve sagittal boyutlar büyük ölçüde sabit kalır, büyüme hızı bu dönemde yavaşlar. Bu süreç, çocuğun ağız ve çene gelişiminde bir stabilizasyon dönemi olarak kabul edilir.

Posterior bölgede ise süt dişi arkının genişliği 1 mm artar. Diş kavsi uzunluğu 2,5-6 yaş arası alt çenede daha fazla olmak üzere fizyolojik boşlukların kapanmasına bağlı olarak yaklaşık 1 mm azalmaktadır. Diş kavsi uzunluğundaki azalmanın alt çenede daha fazla olması: alt süt azıların, maymun diastemasını kullanarak üst süt azılara göre daha fazla öne hareket etmesine bağlanmaktadır. Üst çenedeki maymun diasteması, daimi kesici dişlerin düzgün yerleşmesinde ve interkanin ark mesafesinin artışında kullanılmaktadır (ÜLGEN 2006).

Erken karışık dişlenme döneminde, kaninler arası genişlik hem alt hem üst çenede artmaktadır. Bu aşamada alt diş kavsi uzunluğu aynı kalırken, üst diş kavsi uzunluğu artmaktadır. Karışık dişlenmenin ilerleyen evrelerinde ise interkanin ve intermolar mesafe artmaya devam ederken, alt diş kavsi uzunluğu aynı kalır, üst diş kavsi uzunluğu ise artmaya devam eder (ÜLGEN 2006).

3.4 Süt Dişlenme Dönemine Ait Normal Oklüzyonun Özellikleri

Süt dişlenme dönemine ait normal okluzyonunun özellikleri (Tollaro 2005):

1- Genellikle ön bölge dişleri arasında fizyolojik boşluk vardır.

2- Maymun diasteması vardır.

3- Overbite yoktur veya çok az görülebilir.

4- Molarlar arasında çoğunlukla flush terminal düzlem ilişkisi vardır.

5- Çoğunlukla üst kanin diş, alt kaninin distali ve birinci süt azının meziali ile kapanışta olduğu için Sınıf 1 kanin ilişkisi görülür.

6- Diş arkları ovoid şekillidir, okluzal düzlem düzdür.

7- Alt ve üst frenilumlar genellikle aynı hizada bulunur.

8- Üst süt ikinci azı ve alt süt orta kesici dişleri hariç, tüm süt dişleri iki alt süt dişi ile mezial ve distal marjinal sırtları ile kapanış halindedir (Foster 1975, Proffit, Fields et al. 2000, Tollaro 2005).

9- Süt dişlenme döneminde, dişler genellikle alveol kretine dik bir açıyla yerleşir. (Proffit, Fields et al. 2000, TOSUN 2003).

4. Karışık Dişlenme Dönemi

Süt ve daimi dişlerin birlikte bulunduğu bu dönem, karışık dişlenme dönemi olarak adlandırılır ve iki farklı aşamada incelenir:

Erken karışık dişlenme dönemi: İlk daimi dişlerin sürmesiyle başlar ve genellikle ön süt dişlerinin kaybıyla devam eder.

Karışık dişlenmenin bu ilk döneminde, alt ve üst birinci büyük azı dişlerinin kapanışa gelmesi, 2. okluzyon kilitlenmesi olarak adlandırılır.

Geç karışık dişlenme dönemi: Kaninler ve küçük azıların sürmesiyle, süt dişlerinin tamamen yerini daimi dişlere bırakmasıyla sona erer (Ülgen 2006).

Karışık dişlenme döneminde, daimi kesici dişlerin meziodistal çapları süt kesicilerden daha büyük olduğu için, bu fark üst çenede 7 mm, alt çenede ise 5 mm'lik bir yer ihtiyacına yol açar. Dişlerin boyut farkları nedeniyle, kesici dişler arasında hafif çapraşıklık görülmesi normaldir. Bu yer ihtiyacının çözülmesi için üç ana mekanizma devreye girer (Ngan, Wei et al. 1988);

A) Süt kesici dişler arasındaki fizyolojik boşlukların kullanılması: Daimi kesici dişlerin uygun pozisyonda yerleşmesine yardımcı olur. Yeterli boşluğa sahip arklarda, daimi kesici dişlerin yerleşmesi daha kolaydır.

B) Daimi kesici dişlerin artmış eğimle sürmeleri: Daimi kesici dişler, süt kesici dişlerden daha labial bir açıyla sürülerek çene çevresini genişletir ve yer kazanılmasına yardımcı olur. (Rapp and Demiroz 1983).

C) Maymun diastemasının kullanılması ve interkanin genişliğin artışı: Alt ve üst çenelerdeki kanin dişleri arasındaki ark genişliğindeki artış, daimi kesici dişlerin düzgün bir şekilde sıralanmasını sağlamak için kullanılabilir. interkanin ark genişliğinin artışı alt ve üst çene dişlerinin sürme doğrultusu ve yönleri ile açıklanır.

5. Süt Dişlerinin Erken Kaybının Sebepleri

Süt dişi kaybı veya çekimi, taç oluşumunun tamamlandığı ve radyografik incelemede kök oluşumunun 2/3'ten az olduğu Nolla'nın 6. evresine uygun şekilde aktif olarak çıkışa başlamadan meydana

geldiğinde erken olarak kabul edilmiştir (Nadelman, Vargas et al. 2024).

Nolla 1960 yılında her dişin gelişiminin 10 tanınabilir aşamaya bölündüğü ve kategorik olarak 1-10 şeklinde numaralandırıldığı bir yöntem geliştirdi. Bolanos, bu yöntemi üç ve dört diş için uygulanabilir hale getirerek, epidemiyolojik çalışmalar da daha pratik hale getirdi. Bu yöntemle, üst ve alt çene arkının her dişinin gelişimi için değerlendirilebilir hale getirildi. Hastanın radyografisi karşılaştırmalı figürlerle eşleştirildi (Gustafson 1950).

Süt dişlerinin erken kaybı çeşitli sebeplerden kaynaklanabilir. Bunlar arasında aşırı madde kaybına yol açan çürükler, tedavi edilemeyen pulpal ve dento-alveolar apseler, travmalar, iç veya dış kök rezorpsiyonları, daimi diş folikülünün sürme yolundan sapmasını düzeltmek amacıyla yapılan ortodontik tedavi gereği süt dişi çekimleri, infraoklüzyon, ark boyutu uyumsuzlukları ve çapraşıklık gibi ortodontik nedenler yer almaktadır. (Hoffding and Kisling 1978, Bhujel, Duggal et al. 2016).

Alsheneifi ve Hughes, 3-13 yaşları arasındaki çocuklarda süt dişi çekim nedenlerini ve en sık çekilen süt dişi tiplerini incelemişlerdir. Araştırma sonuçlarına göre, süt dişi çekimlerinin en sık 6-9 yaş aralığında (%56) gerçekleştirildiği belirlenmiştir. Çekimlerin en yaygın nedeni (%53) çürük olup, bunu ortodontik nedenler (%13) takip etmektedir. Ayrıca, en sık çekilen süt dişlerinin; 3-5 yaşları arasında erken çocukluk çağı çürüğü nedeniyle ön kesici dişler, 6-9 yaşları arasında çürük nedeniyle birinci süt azı dişleri ve 10-13 yaşları arasında ise ağızda bulunmayan ön kesici

dişler nedeniyle süt azı dişleri olduğu ifade edilmiştir (Hughes and Alsheneifi 2001).

5.1 Süt Anterior Dişlerinin Erken Kaybının Dental Ark Üzerine Etkisi

Süt ön dişlerin erken kaybı, çene çevresindeki daralmayla ilişkilendirilmiş olup impaksiyon (dişin çıkması gereken konumda yeterli alana sahip olmaması durumu) ve sürme bozukluklarına (gelişme gecikmesi veya hızlanması) yol açtığı durumlarda daimi dişlere zarar verebilir (Ash 1957, Ben-Bassat, Brin et al. 1989, do Espirito Santo Jacomo and Campos 2009).

Erken kaybın travma nedeniyle olması, diş hipoplazisi ve renk değişikliği, taç veya kök dilaserasyonları ve kalıcı daimi diş tomurcuğunun sekestrasyonunu içeren etkilere yol açarak, kalıcı dişlerde sorunlara sebep olur. Süt dişlerin avülsiyonu sonrası daimi dişlerin gelişiminde bozulma prevalansı %30 ile %85 arasında değişmektedir (Holan and Needleman 2014). Yaralanma anındaki çocuğun yaşının daha küçük olması, kalıcı dişlerde gözlenen hasarın sıklığı ve şiddetinin artmasına neden olur (Da Silva Assuncao, Ferelle et al. 2009).

Daimi dişlerin sürmesi ile ilgili olarak, süt ön dişlerin erken kaybı, diş kök gelişim aşamasına göre daimi dişin erken veya geç sürmesine neden olabilir. Eğer kayıp daimi diş Nolla'nın 6. aşamasına ulaşmadan önce gerçekleşirse (taç tamamen oluştuğunda), diş tomurcuğunun üstünde kemik veya fibrotik doku oluşabilir, bu durumda ek direnç oluşturularak daimi dişin çıkışını geciktirebilir. Ancak, kayıp Nolla' nın diş gelişim tablosundaki 6. aşamasına ulaştıktan sonra gerçekleşirse diğer bir deyişle Nolla'nın

7. ve 8. aşaması arasında ise çıkışı hızlanabilir, çünkü çıkış hareketleri bu aşamadan önce zaten başlamıştır (Nadelman, Magno et al. 2021). Bu hızlanmanın, periapikal lezyonlu vakalarda kemik kaybının miktarı ile de ilişkili olabileceği bildirilmektedir. Bu durumlarda, kalıcı diş Nolla'nın 6. aşamasına ulaşmamış olmasına rağmen, genellikle daimi dişin sürmesi hızlanır (Günen Yılmaz, Harorlı et al. 2019).

Süt ön dişlerin erken kaybı, kalıcı dişlerin yanlış konumlanması ile de ilişkilendirilebilir. Bu, kalıcı dişler için çıkış rehberliğinin olmamasından kaynaklanabilir ve ektopik sürmeye ve sonuç olarak maloklüzyona yol açabilir (Ben-Bassat, Brin et al. 1989).

Eğer süt diş arkının bütünlüğü tehlikeye girerse, diş ark çevresindeki daralma nedeniyle kalıcı diş hizalanması ile ilgili sorunlar ortaya çıkabilir. Ek olarak, antagonist dişlerin ekstrüzyonu, komşu dişlerin göçü ve eğimi, kalıcı dişlerin impaksiyonu, erken veya geç sürmeler, orta hat sapması ve diş arklarında mevcut alan ile daimi dişlerin uygun şekilde yerleştirilmesi için gereken alan arasındaki uyumsuzluk olasılığı vardır (Graber 1968).

McDonald ve Avery' ye göre, üst çene ve/veya alt çene süt ön dişlerin erken kaybı, süt kanin dişlerinin çıkmasından önce meydana gelirse, anterior alan kaybına neden olabilir. Ayrıca, belirli diğer faktörler de alan kaybını etkileyebilir, bunlar arasında Baume'un süt diş ark tipleri ve besinsel olmayan alışkanlıkların varlığı bulunmaktadır. Bazı durumlarda süt ön dişlerin diş kaybından önce birbiriyle temas ettiği (yani, Baume tip II ark), veya ön bölgede ark uzunluğu uyumsuzluğu olduğu durumlar vardır. Bu durumlar,

birinci kesicinin kaybından sonra dişler arasında alan kaybının gerçekleşebileceği potansiyel faktörlerdir (Dean 2016).

Clintch ve Healy'ye göre, süt kesicilerin ve kanin dişlerinin erken çekilmesinden sonra ön alanın kapanmadığı bildirilmektedir (Clinch 1959). Tersine, Kohn, erken kaybın dört yaşından önce meydana gelmesi durumunda ön alandaki boşluğun korunması gerektiğini iddia etmiştir, çünkü daimi kesici dişlerin taçları üst çenede çok yukarıda olduğu için boşluğun başarılı bir şekilde korunması mümkün değildir (Ash 1957).

5.2 Erken Süt Kesici Diş Kaybının Dental Ark Üzerine Etkisi

Erken süt kesici diş kaybı genellikle travma ve çürük nedeniyle meydana gelir. 0-6 yaş arasındaki çocuklar, emekleme, yürüme ve koşma gibi motor becerilerini geliştirdikleri için travmalar, süt kesicilerin kaybında daha yaygın bir neden olarak görülmektedir (Pinkham 2009).

Erken süt kesici diş kaybı üst çenede alt çeneye kıyasla daha sık görülür. Eğer kayıp, erken çocukluk çağı çürüklerinden kaynaklanıyorsa, çoklu diş kayıpları şeklinde ortaya çıkabilir çünkü birden fazla diş etkilenir (Law 2013).

Erken alt süt kesici diş kaybı ise genellikle daimi kesici dişlerin ektopik erüpsiyonuna bağlı olarak görülür. Alt daimi kesici dişler sürerken, mevcut interkanin genişlik daimi dişlerin yerleşmesi için yeterli olmadığında, alt süt yan kesici dişin kökü rezorbe olur ve bu durum, dişin kaybını kaçınılmaz hale getirir. (McDonald, Avery et al. 2011).

Erken süt kesici diş kaybı, süt kanin dişi sürüp okluzyona geldikten sonra meydana gelirse (bu durum yaklaşık 2 yaş civarına

denk gelir), interkanin ark uzunluğunda azalma ve yer kaybının genellikle olmadığı belirtilmektedir (Ghafari 1986). Süt dişlenmede, kesiciler arasında fizyolojik gelişimsel boşluklar bulunurken, dişlerde mezializasyon ve boşluğun kapanmaması, bu görüşü sezgisel olarak açıklar (Pinkham 2009). Ancak fizyolojik boşluklar mevcut değilse veya süt kanin dişleri okluzyona gelmeden erken kesici diş kaybı yaşanmışsa, yer kaybının meydana geleceği düşünülmektedir.

Bu kayıp tek taraflı olduğunda, hem yer kaybı ve çekim boşluğunun kapanması hem de orta hat sapmasının gelişmesi beklenir (McDonald, Avery et al. 2011).

Bu nedenle erken kaybedilmiş süt kesici dişlere ait boşluğun korunmasına yönelik yer tutucu yapılmasının asıl sebepleri fonksiyon, konuşma ve estetik amaçlıdır (Marwah 2018). Ancak, süt kesici diş kaybının çiğnemeyi minimum düzeyde etkilediği ve bu nedenle beslenme açısından yerine konulmasının şart olmadığı da belirtilmektedir (Pinkham 2009). Erken süt kesici diş kaybı durumunda, konuşma gelişimindeki yavaşlama yalnızca çocuk henüz konuşmaya yeni başladığında diş kaybı yaşamışsa geçerli olur. Eğer çocuk zaten konuşma becerisini kazanmışsa, bir kesici diş eksikliği bu durumu etkilemez (Riekman ve El Badrawy 1985, Turgut, Genç et al. 2012).

Öte yandan, süt kesici dişlerin erken kaybı, boşluğun kemik ile onarılması ve yumuşak doku kalınlaşması nedeniyle daimi dişin sürmesini önemli ölçüde geciktirebilir. Bu süreçte dil itme ve yanlış dil konumlandırılması gibi zararlı alışkanlıkların gelişme olasılığı artar (McDonald, Avery et al. 2011). Eğer çocukta zaten bir zararlı

oral alışkanlık varsa, anormal kas basınçları nedeniyle daimi kesici dişlerin yerleşeceği alan daralacaktır (Miyamoto, Chung et al. 1976). Ayrıca, güçlü mental kas aktivitesine sahip hastalarda alt süt kesici dişlerin erken kaybı durumunda alt çene diş arkında kollaps ve anterior segmentte retrüzyon gelişebilir. Bu durum, retro pozisyonda süren kesici dişlere neden olarak ark uzunluğunun azalmasına yol açar ve bu da ön bölgede çapraşıklığa neden olabilir. Üst çenede ise palatinal desteğini kaybeden üst anterior bölgede, daimi kesiciler protrüzyon yerine palatinalden sürebilir ve bu da deep-bite ile birlikte üst ön bölgede çapraşıklığa yol açar (Miyamoto, Chung et al. 1976).

Erken süt kesici diş kaybı olan ve parmak emme alışkanlığı bulunan hastalarda da, alt çene arkında kollaps, alışkanlığa bağlı open-bite gelişmesi, damak kubbesinde derinleşme ve üst çene arkında daralma ile birlikte çapraşıklık oluşması muhtemeldir (Pedersen, Stensgaard et al. 1978).

Waggoner ve Kupietzky, süt kesici dişlerin erken kaybının, özel koşullara sahip olmayan hastalarda ve özellikle süt kanin dişleri sürdükten sonra ve simetrik olarak meydana geldiğinde, yer kaybı, beslenme ve konuşma açısından bir risk oluşturmayacağını belirtmişlerdir. Bu durumda yer tutucu yapmanın zorunlu olmadığını, ancak dil pozisyonunun doğru konumlandırılmasına engel olmak ve estetik açıdan sağlamak için yer tutucu yapılması gerektiğini ileri sürmüşlerdir (Waggoner ve Kupietzky 2001).

5.3 Erken Süt Kanin Kaybının Dental Ark Üzerine Etkisi

Travma veya çürük nedeniyle süt kanin dişlerinin erken kaybı sık karşılaşılan bir durum değildir. Genellikle anterior bölgedeki

çapraşıklık sonucu daimi yan kesici dişin ektopik erüpsiyonu ve bu dişin kökünde gelişen rezorpsiyon nedeniyle tek ya da çift taraflı erken süt kanin dişi kayıpları meydana gelmektedir (Pinkham 2009, Law 2013).

Süt dişlenme döneminde, özellikle daimi birinci büyük azı dişinin aktif sürme dönemine yakın alt çenede süt kanin dişinin erken kaybı durumunda, süt birinci azı dişi, daimi birinci büyük azı dişinin sürme baskısı nedeniyle meziale hareket edebilir. Ayrıca, daimi kesici dişlerin lingual ya da distal yönde sürmeleri sonucu da yer kaybı oluşabilir. Bunun yanı sıra, alt kesici dişlerin dudak basıncı etkisiyle lingual yönde retrüzyona uğraması da yer kaybına yol açabilir (Ghafari 1986, McDonald, Avery et al. 2011).

Karışık dişlenme döneminde ise, süt kanin dişinin erken kaybı, daimi kesici dişlerin alt çenede linguale ve her iki çenede de distale hareket etmesine neden olarak yer kaybına yol açabilir. Ayrıca, süt kanin kaybının tek taraflı olması, orta hattın kaybolan tarafa doğru kaymasına sebep olabilir (Ghafari 1986).

Kesici dişlerin sürmesi sırasında bir süt kanin kaybedilirse, ark simetrisini korumaya yardımcı olmak için karşı taraftaki süt kaninin çekilmesi arzu edilebilir (McDonald, Avery et al. 2011). Ayrıca alt daimi kesici dişlerin retrüzyonu sonucu palatinal desteğini kaybeden üst kesici dişlerin over erüpsüyonu sonucu deep-bite geliştiği de görülmektedir (Ghafari 1986, Davies, Gray et al. 2001).

Güçlü mental kas aktivitesine sahip çocuklarda, süt kanin dişinin erken kaybı, çene arkının kollapsına ve anterior segmentin retrüzyonuna yol açmaktadır. Bu durumda daimi dişlerin yerleşiminde problemler ortaya çıkabilir. Parmak emme

alışkanlığına sahip çocuklarda ise, alt anterior segmentin retrüzyonu ve open-bite gelişimi görülerek, okluzyon bozulur ve bu durum çiğneme fonksiyonunu olumsuz etkileyebilir (Miyamoto, Chung et al. 1976). Buna karşın Miyamoto ve ark. ise, süt kanin dişlerin erken kaybının daimi dişlenmede önemli bozukluk yapmadığını, ancak anterior bölgede çapraşıklığa neden olabileceğini söylemişlerdir (Miyamoto, Chung et al. 1976).

6. Erken Süt Anterior Diş Kaybının Fonksiyon, Fonasyon Ve Estetik Üzerine Etkisi

Süt ön dişlerin erken kaybı, özellikle de ortaya çıkan sonuçların türleri ve büyüklükleri konusunda sağlam bilimsel kanıtların eksikliği nedeniyle literatürlerde tartışmalı bir konudur. Tedavi edilmemiş süt ön dişlerin erken kaybından morfolojik, fonksiyonel ve psikososyal sorunlar ortaya çıkabilir. Morfolojik sorunlar arasında daimi dişlerin sıkışması ve sürme bozuklukları; yan ve antagonist dişlerin eğimi ve/veya dışarı doğru sürmesi; orta hattın sapması, ve sıkışma bulunmaktadır. Konuşma bozuklukları, estetik problemler ve beslenme dışı alışkanlıkların gelişimi gibi fonksiyonel komplikasyonlar ortaya çıkabilir ve bunlar, özsaygıda azalma ve hatta zorbalık hedefi olma gibi psikososyal sonuçlara yol açabilir (Nadelman, Magno et al. 2021).

6.1 Fonasyon Üzerine Etkisi

Fonasyonla ilgili olarak, bazı konuşma seslerinin üretimi sırasında dişlerin önemli bir rol oynadığı bilinmektedir. Dolayısıyla, diş kaybı, belirli ünsüzlerin (örneğin, 'v', 'f', 'th', 'z' ve 's') doğru üretimini engelleyebilir, çünkü bunların doğru üretimi, hava akışını ağız boşluğundaki bir açıklıktan yeterince küçük olan bir yere zorlamayı gerektirir, bu da sürtünme seslerinin oluşmasına neden

olur (Jajoo). Üst çene ön dişleri, konuşma gelişiminden ve belirli seslerin artikülasyonundan sorumlu yapılar arasında kabul edilir (Holan and Needleman 2014). Ayrıca, ön dişlerin özellikle 's' ve 'z' seslerinin doğru üretimi için önemli olduğu bilinmektedir (Adewumi, Horton et al. 2012); bu nedenle, bu dişlerin erken kaybı konuşma problemlerine yol açabilir. Riekman ve ElBadrawy, erken çocukluk çürüğü sonucu üst çenede dört süt kesici dişlerini kaybeden, ortalama yaşı 22,7 ay olan 14 çocuğun konuşmasını değerlendirdiler ve küçük çocukların konuşmasının bozulabileceğini bildirdiler (Riekman and El Badrawy 1985). Ayrıca, çocuğun erken gelişim aşamalarında fonemleri doğru bir şekilde telaffuz etme becerisini kazanmış olabileceği göz önünde bulundurulmalıdır. Bununla birlikte, bazı yazarlar, 5 yaşın altındaki çocuklarda fonasyon problemlerinin normal olarak kabul edilebileceğini öne sürmektedir çünkü tüm fonemlerin öğrenilmesi okuryazarlık döneminde tamamlanmalıdır. Bu nedenle, konuşma bozukluklarının teşhisi, kalıcı fonasyon problemleri yaşandığında ve en kısa sürede tedavi edilmelidir (Corrêa, Santos et al. 2009).

Ayrıca, Kalia ve ark. Üst çene ön dişleri eksik olan çocuklarda sabit fonksiyonel yer tutucular ile protez rehabilitasyonu öncesi ve sonrasında konuşma değişikliklerini değerlendirdi. Çalışmaları, 3 ila 6 yaş arasındaki çocuklarda, en az iki eksik üst çene ön dişe sahip olanlarda, sabit apareyler yerleştirildikten sonra bu seslerin artikülasyonunda bir iyileşme olduğunu gözlemledi (Kalia, Tandon et al. 2018).

6.2 Besinsel Olmayan Alışkanlıklar Üzerine Etkisi

Erken süt ön diş kaybının bir diğer sonucu, önceden bu alışkanlıkları sergilemeyen çocuklarda non-nutritif (besinsel

olmayan) alışkanlıkların gelişmesidir ve bu alışkanlıkları daha önce yaşamış olanlarda özellikle emzik kullanımı, parmak emme ve dil itmesi gibi alışkanlıkların sıklığında artış görülür (Holan and Needleman 2014). Genellikle, non-nutritif alışkanlıkların oluşumu, erken diş kaybının sonuçlarıyla ilişkilendirilirken göz ardı edilir. Daha yaygın olarak, bu alışkanlıkların atipik yutulmaya neden olduğu ve dil itmesinin doğal olmayan bir alanda gerçekleştiği bildirilmiştir. Uzun vadeli değişiklikler solunum yeteneğinde bozulmaya ve gecikmiş burun solunumuna neden olabilir ve hatta ağız solunumu gelişimini tetikleyebilir (Corrêa and Santos 2002).

Dil itme, diş kaybının bir sonucu olarak oluşan ana besinsel olmayan alışkanlıklardan biridir ve yönetilmesi gereken son derece önemli bir konudur (Graber 1968). Ayrıca, besinsel olmayan alışkanlıkların varlığı, diş ark boşluğu kaybı gibi morfolojik değişiklikleri etkileyebilir (Dean 2016). Zararlı alışkanlıklardan kaynaklanan değişikliklerin büyüklüğü, alışkanlığın sıklığı, şiddeti ve süresi olmak üzere üç faktöre bağlıdır, bu Graber Üçlüsü olarak tanımlanır (Graber 1968).

6.3 Psikososyal Sonuçlar Üzerine Etkisi

Erken dönemde süt ön diş kaybının çocukların yaşam kalitesi üzerindeki etkisi konusunda literatürlerde boşluklar bulunmaktadır (Holan and Needleman 2014). Oral sağlıkla ilgili yaşam kalitesini değerlendirmek için her yaş grubuna göre çeşitli araçlar geliştirilmiştir (Zaror, Pardo et al. 2019); doğrudan ve vekil bilgi kaynaklarıyla. Doğrudan araçlar hasta tarafından bildirilen verileri içerir, örneğin, 5 yaşındaki çocuklar için Oral Sağlık Sonuçları Ölçeği (SOHO-5) (Tsakos, Blair et al. 2012). Ancak, çocukların yanıtlarının sınırlı olabileceği akılda tutulmalıdır (Moss and

Maccaro 1985), çünkü 5 yaşın altındaki çocuklar diş kaybının farkında olmayabilirler ve bir dişin eksikliğinin gerçekten ağız estetiğini veya yaşam kalitesini nasıl etkilediğini anlamak için çok genç olabilirler (Holan and Needleman 2014).

Genç hastaların yaşları doğrudan anketlerin uygulanmasında bir sınırlayıcı faktör olabileceğinden, yazarlar, genç bir hastanın yaşam kalitesini ebeveynlerin raporları yoluyla değerlendiren vekil bildirim ölçütlerini kullanarak çalışmalar yapmalıdırlar (Simpelaere, White et al. 2016). Vekil olarak kullanılan yaklaşım, ebeveynlerin çocuklarının erken kayıp nedeniyle yaşam kalitesini nasıl algıladıkları hakkında önemli bilgiler sağlayabilir (Pahel, Rozier et al. 2007).

Çünkü küçük çocuklar oral sağlıkla ilgili konularla ilgili olarak pratik ve basittir, bazı endişeler genellikle ebeveynlerin algılarıyla sınırlıdır (Holan and Needleman 2014). Erken dönemdeki süt ön diş kaybının çocuğun görünümünü etkileyebileceğini ve onları çekici yapmayabileceğini hayal ederler (Dion 1973). Bu, vekil bildirilen anketlerin bir kısıtlaması olabilir, çünkü bunlar muhtemelen çocuğun algısı yerine vekillerin diş kaybını anlama şeklini ifade eder. Yukarıda belirtilen kısıtlamalar, bu yaş grubunda yapılan az sayıdaki çalışmayı açıklayabilir (Adewumi, Horton et al. 2012). Moss ve Maccardo'ya göre, çocuklar beş veya altı yaşından önce bir süt dişte herhangi bir hasarın farkında değillerdir ve dört yaşından önce kesici veya kanin dişin erken kaybının farkında olmazlar (Moss and Maccaro 1985).

Buna karşılık, bir çalışma, okul öncesi dönemdeki çocukların başkalarının özelliklerini kendi görünümlerine dayanarak

belirlediğini ortaya koymuştur (Magno, de Paiva Cabral Tristão et al. 2019). Kapur ve ark. genç çocukların, üç yaşından küçük olsalar bile, görünümlerinin farkında olduklarını ve ebeveynlerinden eksik dişlerden kaynaklanan estetik sorunları çözmelerini istediklerini öne sürmüştür. Yazarlar, ebeveynlerin ve bakıcıların muhtemelen çocuklarının erken diş kaybından etkilenebileceğini belirtmektedir (Kapur, Chawla et al. 2005), ancak bu bulguyu destekleyen literatürlerde az veri bulunmaktadır.

7. Alınacak Önlemler

Erken ön diş kaybı veya çekilmesinin yönetimi ve tedavisi konusunda iki çelişen bilimsel düşünce vardır. Temel sorun, süt kesici dişlerin ve kanin dişlerinin erken kaybı durumunda müdahale etmek veya etmemek gerektiğidir (Wright and Friedman 1985). Yer tutucuların kullanımına karşı çıkanlar, erken oluşan boşluğun zaman içinde azalmayacağını iddia eder. Boşlukların azalmadığı durumlarda, bu alana yer tutucu ile müdahale gerekli olmayabilir (Lundström 1955). Ayrıca anterior dişlerin erken kaybının posterior dişlere göre çene arkını önemsiz ölçüde azalttığını düşünen araştırmacılar vardır (Owen 1971).

Buna karşılık, yer tutucuların kullanımını savunanlar, erken kaybedilen bir alanın genellikle kalıcı olarak kaybolduğunu ve bu durumun çene arkının uzunluğunun azalması nedeniyle daimi dentisyon üzerinde olumsuz etkiler oluşturabileceğini iddia ederler (HM 1950). Ayrıca, süt ön dişin çok erken yaşta kaybedilmesi durumunda, kalıcı dişin geç gelişmesine ve çene arkının uzunluğunun azalmasına neden olabilir (Dean 2016).

Kaybedilen veya çekilen süt ön dişlerin sayısı dikkate alındığında, erken yaşta yalnızca bir veya iki orta kesici diş kaybedilirse, yer tutucu kullanımının kesinlikle gerekli olmadığı önerilmiştir. Ancak hem orta hem de yan kesici dişler erken kaybedilirse, yer tutucu kullanımı düşünülmelidir, çünkü birden fazla kayıp, besinsel olmayan alışkanlıkların gelişimini destekleyebilir, diş eksikliğinden dolayı diş labiale sürebilir ve konuşma bozukluklarına neden olabilir. Süt kanin dişlerinin erken kaybıyla ilgili olarak, yer tutucu için uygun bir apareyin düşünülmesi gereklidir, çünkü bu kayıp, yanındaki dişin kaymasından kaynaklanan önemli bir sorunu teşkil eder ve potansiyel olarak orta hattın sapmasına neden olabilir (Dean 2016).

Ön bölgedeki yer tutucular arasında, estetik bir sabit yer tutucu tercih edilir. Bu aparey, özellikle eksik üst çene kesici dişlerin yerini almak için kullanılır. Bu aparey, temel olarak estetik sorunları çözmek için kullanılsa da bir çocuğun çiğneme ve konuşmasına da yardımcı olabilir (Law 2013). Hareketli estetik apareyler genellikle kullanılmaz, çünkü erken yaşta ön dişlerini kaybeden çocuklar çok küçüktür ve hareketli apareylerin kullanımında yetersizdirler ve yutma riski vardır ve çocuğun kullanma ve bakım talimatlarına uyma olasılığı düşüktür (Dean 2016). Ayrıca, alt çene kanin dişlerinin yerini korumak için belirlenen apareyler genellikle alt lingual-holding ark apareylerdir. Bu yer tutucular, yanlış diş hareketini önlemek veya engellemek için lehimlenmiş kanca içerir (Law 2013).

Daimi kaninler sürdükten sonra süt üst ve alt kesici dişler kaybedilirse, yer tutucu gerekli değildir. Diğer yandan, kaninlerin sürmesinden önce süt kesici diş kaybı olursa, yer tutucu gereklidir çünkü süt yan kesici dişler distale kayarak süt kaninlerin boşluğunu

işgal edebilir. Son olarak, alt veya üst süt kanin erken kaybedilirse, orta hat sapmasını önlemek için boşluk mutlaka korunmalıdır (MacGregor 1964).

Son olarak, sabit yer tutucuların kullanımının bazı özel bakım gerektirdiğini belirtmek önemlidir, çünkü yemek artıklarının oral apareylerde tutulması, çürük ilerlemesi riskini artırabilir. Bu nedenle, sabit bir yer tutucu, yüksek çürük riskine sahip olan ve yetersiz biofilm kontrolüne sahip olan hastalarda kontrendikedir. Ayrıca, periyodik profesyonel profilaksi takibi önerilir (Maia, Primo et al. 2012).

Erken süt kesici ve kanin dişlerinin kaybının sonuçları ve olası müdahalelerine ilişkin sağlam bilimsel verilerin eksikliği, diş hekimlerini çoğunlukla klinik deneyimlere dayanarak tedavi sürecini belirlemeye zorlamaktadır. Ancak, mümkün olduğunda klinik kararlar bilimsel kanıtlara dayandırılmalıdır (MacGregor 1964).

Erken süt ön diş kaybının olası etkileri, sabit estetik yer tutucular gibi müdahalelerle en aza indirilebilir. Bu apareyler genellikle estetik amaçlar için kullanılırken, bir çocuğun çiğneme ve konuşmasını da iyileştirebilir. Başka bir aparey, kanin dişi kayıplarını ele almak için yaygın olarak kullanılan alt lingual-holding ark apareyleridir. Ayrıca, uygun ağız hijyeni ve kontrollü diyet ile biyofilm kontrolünü içeren özel bakımın gözlemlenmesi gerektiğini vurgulamak önemlidir (Maia, Primo et al. 2012).

8. Sonuçlar

Süt anterior dişlerin erken kaybı, kesici ve kanin diş kaybı olarak ayrı ele alınmalıdır.

Erken süt kesici diş kaybı, süt kanin diş sürüp okluzyona geldikten sonra olmuşsa yer kaybının genellikle olmadığı ileri sürülmektedir. Fakat fizyolojik boşluklar yoksa veya süt kanin dişler okluzyona gelmeden erken kesici kaybı yaşanmışsa yer kaybının gelişeceği düşünülmektedir.

Süt dişlenme döneminde, alt çene süt kanin dişinin erken kaybı daimi birinci büyük azının aktif sürme dönemine yakın gerçekleştiyse yer kaybı oluşabilmektedir.

Karışık dişlenme döneminde ise daimi kesicilerin sürme etkisi sonucu yer kaybı gelişebilir. Süt kanin kaybının tek taraflı olması, orta hattın kaybedilen tarafa doğru kayması ile sonuçlanmaktadır. Ayrıca deep-bite, anterior segmentin retrüzyonu ve open-bite geliştiği de görülebilmektedir.

Dental arklar üzerinde görülen etkileri dışında; konuşma bozuklukları, estetik problemler ve beslenme dışı alışkanlıkların gelişimi gibi fonksiyonel komplikasyonlar ortaya çıkabilir ve bunlar psikososyal sonuçlara yol açabilir.

Kaybedilen dişin tipi ve sayısı, çocuğun kaybettiği andaki dental gelişim evresi, parafonksiyonel alışkanlıkların varlığı titizlikle değerlendirilmeli ve en uygun tedavi planlaması bu parametrelere bakılarak şekillendirilmelidir. Erken süt anterior diş kaybı yaşayan hastalar gelişebilecek ortodontik problemlerin erken tanı ve tedavisi için takip altında tutulmalıdır.

Kaynakça

Hampden-Thompson, G. & Galindo, C. (2017) School–family relationships, school satisfaction and the academic achievement of young people. Educational Review, 69 (2), 248-265. Doi: 10.1080/00131911.2016.1207613

Adewumi, A. O., C. Horton, M. Guelmann, V. Dixon-Wood and S. P. McGorray (2012). Parental perception vs. professional assessment of speech changes following premature loss of maxillary primary incisors. Pediatric Dentistry 34(4): 295-299.

Al-Shammari, K. F., J. M. Al-Ansari, M. A. Al-Melh and A. K. Al-Khabbaz (2006). Reasons for tooth extraction in Kuwait. Medical principles and practice 15(6): 417-422.

Almeida, R. R. d., P. V. P. Oltramari-Navarro, M. R. d. Almeida, A. C. d. C. F. Conti, R. d. L. Navarro and M. R. Pacenko (2011). The nance lingual arch: an auxiliary device in solving lower anterior crowding. Brazilian Dental Journal 22: 329-333.

Ash, A. S. (1957). Orthodontic significance of anomalies of tooth eruption. American Journal of Orthodontics 43(8): 559-576.

Bell, R. A., J. Dean, R. McDonald and D. Avery (2011). Management of the developing occlusion. McDonald and Avery's dentistry for the child and adolescent. 9th ed. Maryland Heights: Mosby Elsevier: 550-613.

Ben-Bassat, Y., I. Brin and Y. Zilberman (1989). Effects of trauma to the primary incisors on their permanent successors: multidisciplinary treatment. ASDC journal of dentistry for children 56(2): 112-116.

Bhujel, N., M. Duggal, P. Saini and P. Day (2016). The effect of premature extraction of primary teeth on the subsequent need for orthodontic treatment. European Archives of Paediatric Dentistry 17: 423-434.

Clinch, L. (1959). A longitudinal study of the results of premature extraction of deciduous teeth between 3-4 and 13-14 years of age. The Dental Practitioner 9: 109-128.

Corrêa, M. S. N. P., A. d. C. S. D. d. Santos, A. C. d. S. Nassif, A. C. D. Ramires-Romito, A. C. N. Vaz, A. E. Haddad, A. L. C. F. Martins, A. L. Goulart, A. L. L. H. Brunetti and A. A. Osmo (2009). "Odontopediatria: na primeira infância."

Corrêa, M. S. N. P. and E. M. Santos (2002). Aspectos psicológicos a serem avaliados no uso de próteses removíveis em odontopediatria. Sucesso no atendimento odontopediátrico: aspectos psicológicos.

Council, O. (2013). Guideline on dental management of heritable dental developmental anomalies. Pediatric Dentistry 35(5): 179-184.

Da Silva Assuncao, L. R., A. Ferelle, M. L. H. Iwakura and R. F. Cunha (2009). Effects on permanent teeth after luxation injuries to the primary predecessors: a study in children assisted at an emergency service. Dental Traumatology 25(2): 165-170.

Davies, S., R. Gray and I. Mackie (2001). Good occlusal practice in children's dentistry. British Dental Journal 191(12): 655-659.

Dean, J. A. (2016). Managing the developing occlusion. McDonald and Avery's Dentistry for the Child and Adolescent, Elsevier: 415-478.

Demiroz, I. A new design for space maintainers replacing prematurely lost first primary molars. Pediatric Dentistry 5(2): 131.

Dion, K. K. (1973). Young children's stereotyping of facial attractiveness." Developmental Psychology 9(2): 183.

do Espirito Santo Jacomo, D. R. and V. Campos (2009). Prevalence of sequelae in the permanent anterior teeth after trauma in their predecessors: a longitudinal study of 8 years. Dental Traumatology 25(3): 300-304.

Facal-Garcia, M., J. de Nova-Garcia and D. Suarez-Quintanilla (2001). The diastemas in deciduous dentition: the relationship to the tooth size and the dental arches dimensions. Journal of Clinical Pediatric Dentistry 26(1): 65-70.

Foster, T. D. (1975). A textbook of orthodontics, Blackwell Oxford.

Ghafari, J. (1986). Early treatment of dental arch problems. I. Space maintenance, space gaining. Quintessence International 17(7).

Gill, D. S. and F. B. Naini (2012). Orthodontics: principles and practice, John Wiley & Sons.

Graber, T. (1968). Orthodontics principles and practice. Boletin de odontologia 34(393): 62-70.

Gustafson, G. (1950). Age determinations on teeth. The Journal of the American Dental Association 41(1): 45-54.

Günen Yılmaz, S., A. Harorlı, M. Kılıç and İ. Ş. Bayrakdar (2019). Evaluation of the relationship between the Demirjian and Nolla methods and the pubertal growth spurt stage predicted by skeletal maturation indicators in Turkish children aged 10–15: investigation study. Acta Odontologica Scandinavica 77(2): 107-113.

Hegde, S., S. Panwar, D. R. Bolar and M. B. Sanghavi (2012). Characteristics of occlusion in primary dentition of preschool children of Udaipur, India. European journal of dentistry 6(01): 051-055.

HM, K. (1950). The space maintenance problem in the primary dentition. Journal of Dentistry for Children 17(3): 21-32.

Hoffding, J. and E. Kisling (1978). Premature loss of primary teeth: part I, its overall effect on occlusion and space in the permanent dentition. ASDC journal of dentistry for children 45(4): 279-283.

Holan, G. and H. L. Needleman (2014). Premature loss of primary anterior teeth due to trauma–potential short-and long-term sequelae. Dental Traumatology 30(2): 100-106.

Hughes, C. and T. Alsheneifi (2001). Reasons for dental extractions in children. Pediatr Dent 23(2): 109-112.

Jajoo, S. Evaluation of Parental Awareness about Association of Premature Loss of Primary Maxillary Anterior Teeth and Speech Changes in Preschool Children: A Survey Study.

Kalia, G., S. Tandon, N. R. Bhupali, A. Rathore, R. Mathur and K. Rathore (2018). Speech evaluation in children with missing

anterior teeth and after prosthetic rehabilitation with fixed functional space maintainer. Journal of Indian Society of Pedodontics and Preventive Dentistry 36(4): 391-395.

Kapur, A., H. Chawla, A. Goyal and K. Gaube (2005). An esthetic point of view in very young children. J Clin Pediatr Dent 30(2): 99-103.

Law, C. S. (2013). Management of premature primary tooth loss in the child patient. Journal of the California Dental Association 41(8): 612-618.

Lin, Y. T., W. H. Lin and Y. T. J. Lin (2011). Twelve-month space changes after premature loss of a primary maxillary first molar. International Journal of Paediatric Dentistry 21(3): 161-166.

Lundström, A. (1955). The significance of early loss of deciduous teeth in the etiology of malocclusion. American Journal of Orthodontics 41(11): 819-826.

MacGregor, S. (1964). A when and where formula for space maintenance. J Can Dent Assoc (Tor) 30: 684-696.

Magno, M. B., S. K. de Paiva Cabral Tristão, L. A. Jural, S. O. Aguiar Sales Lima, R. d. S. Coqueiro, L. C. Maia and M. M. Pithon (2019). Does dental trauma influence the social judgment and motivation to seek dental treatment by children and adolescents? Development, validation, and application of an instrument for the evaluation of traumatic dental injuries and their consequences. International journal of paediatric dentistry 29(4): 474-488.

Maia, L., L. Primo and G. Iazzetti (2012). Odontologia integrada na infância. São Paulo: Santos.

Marwah, N. (2018). Textbook of pediatric dentistry, JP Medical Ltd.

McDonald, R. E., D. R. Avery, G. K. Stookey, J. R. Chin and J. E. Kowolik (2011). Dental caries in the child and adolescent. McDonald and Avery dentistry for the child and adolescent, Elsevier: 177-204.

Miyamoto, W., C. Chung and P. Yee (1976). Effect of premature loss of deciduous canines and molars on malocclusion of the permanent dentition. Journal of dental research 55(4): 584-590.

Moss, S. and H. Maccaro (1985). Examination, evaluation and behavior management following injury to primary incisors. The New York state dental journal 51(2): 87-92.

Moss, S. J. (1996). The relationship between diet, saliva and baby bottle tooth decay. International Dental Journal 46(4): 399.

Muthu, M. and N. Sivakumar (2022). Pediatric Dentistry: Principles and Practice E-book, Elsevier Health Sciences.

Nadelman, P., M. B. Magno, M. M. Pithon, A. C. R. d. CASTRO and L. C. Maia (2021). Does the premature loss of primary anterior teeth cause morphological, functional and psychosocial consequences? Brazilian oral research 35: e092.

Nadelman, P., E. O. A. Vargas, G. A. Marañón-Vásquez, A. L. Vollú, M. M. Pithon, A. C. R. d. CASTRO and L. C. Maia (2024). Occlusion development after premature loss of deciduous anterior teeth: preliminary results of a 24-month prospective cohort study. Dental Press Journal of Orthodontics 29: e2423285.

NÇ, T. (2011). Süt dişlerinin önemi. Sağlık ve Yaşam Dergisi: 1-2.

Ngan, P. W., S. Wei and P. Yen (1988). Orthodontic treatment of the primary dentition. Journal of the American Dental Association (1939) 116(3): 336-340.

Owen, D. G. (1971). The incidence and nature of space closure following the premature extraction of deciduous teeth: a literature survey. American journal of orthodontics 59(1): 37-49.

Pahel, B. T., R. G. Rozier and G. D. Slade (2007). Parental perceptions of children's oral health: the Early Childhood Oral Health Impact Scale (ECOHIS). Health and quality of life outcomes 5: 1-10.

Patti, A. and G. P. d'Arc (2019). Clinical success in early orthodontic treatment, Quintessence International Editeur.

Pedersen, J., K. Stensgaard and B. Melsen (1978). Prevalence of malocclusion in relation to premature loss of primary teeth. Community dentistry and oral epidemiology 6(4): 204-209.

Pinkham, J. (2009). Çocuk diş hekimliği: bebeklikten ergenliğe, Atlas Kitapçılık.

Proffit, W., H. W. Fields and D. M. Sarver (2000). Contemporary Orthodontics, St. Louis: Mosby 142.

Proffit, W. R., H. W. Fields, D. M. Sarver and J. L. Ackerman (2000). Contemporary Orthodontics. St. Louis. Mo: Mosby.

Qudeimat, M. A. and S. A. Fayle (1998). The longevity of space maintainers: a retrospective study. Pediatric dentistry 20: 267-272.

Rao, A. and S. Sarkar (1999). Changes in the arch length following premature loss of deciduous molars. Journal of Indian Society of Pedodontics and Preventive Dentistry 17(1): 29-32.

Rapp, R. and I. Demiroz (1983). A new design for space maintainers replacing prematurely lost first primary molars. Pediatric dentistry 5(2): 131-134.

Ravn, J. (1980). Longitudinal study of occlusion in the primary dentition in 3-to 7-year-old children. European Journal of Oral Sciences 88(3): 165-170.

Riekman, G. and H. El Badrawy (1985). Effect of premature loss of primary maxillary incisors on speech. Pediatric dentistry 7(2): 119-122.

Simonsen, R. J. (1982). Restoration of a fractured central incisor using original tooth fragment. Journal of the American Dental Association (1939) 105(4): 646-648.

Simpelaere, I., A. White, G. E. Bekkering, B. Geurden, G. Van Nuffelen and M. De Bodt (2016). Patient-reported and proxy-reported outcome measures for the assessment of health-related quality of life among patients receiving enteral feeding: a systematic review protocol. JBI Evidence Synthesis 14(7): 45-75.

Simsek, S., Y. Yilmaz and T. Gurbuz (2004). Clinical evaluation of simple fixed space maintainers bonded with flow composite resin. Journal of dentistry for children 71(2): 163-168.

Subramaniam, P., G. Babu and R. Sunny (2008). Glass fiber-reinforced composite resin as a space maintainer: a clinical study. Journal of Indian Society of Pedodontics and Preventive Dentistry 26(Supplement): S98-S103.

Tollaro, A. (2005). Primary occlusion. Clinical Success in Early Orthodontic Treatment. Paris: Quintessence: 17-19.

TOSUN, Y. (2003). Serbest diş hekimliğinde ortodonti. İzmir: Titizler grafik ve ofset baskı hizmetleri.

Tsakos, G., Y. I. Blair, H. Yusuf, W. Wright, R. G. Watt and L. M. Macpherson (2012). Developing a new self-reported scale of oral health outcomes for 5-year-old children (SOHO-5). Health and quality of life outcomes 10: 1-8.

Turgut, M. D., G. A. Genç, F. Başar and M. U. Tekçiçek (2012). The effect of early loss of anterior primary tooth on speech production in preschool children. Turkish Journal of Medical Sciences 42(5): 867-875.

ÜLGEN, M. (2006). Ortodontik tedavi prensipleri. Ankara Üniversitesi Basımevi: 309-347.

Waggoner, W. F. and A. Kupietzky (2001). "Anterior esthetic fixed appliances for the preschooler: considerations and a technique for placement." Pediatric dentistry 23(2): 147-150.

Wright, G. and C. Friedman (1985). Management of dental trauma. Textbook of Pediatric Dentistry. 2nd Ed. Braham RL, Morris ME, EDS. Baltimore: Williams & Wilkins: 565-592.

Zaror, C., Y. Pardo, G. Espinoza-Espinoza, À. Pont, P. Muñoz-Millán, M. J. Martínez-Zapata, G. Vilagut, C. G. Forero, O. Garin

and J. Alonso (2019). Assessing oral health-related quality of life in children and adolescents: a systematic review and standardized comparison of available instruments. Clinical oral investigations 23: 65-79.

BÖLÜM V

Çocuk Diş Hekimliğinde Minimal İnvaziv Bir Yaklaşım: Gümüş Diamin Florür

Gizem YILDIZ[1]

Giriş

Gümüş diamin florür, flor ve diamin-gümüş iyonundan oluşmaktadır (Ht Fung, 2013). Gümüş diamin florür, Osaka Üniversitesi'nden Prof. Dr. Misuho Nishino tarafından %38'lik bir solüsyon olarak elde edilmiştir (Nishino, 1969). Gümüş diamin florür, gümüş iyonlarının antibakteriyel ve flor iyonlarının da çürük engelleme özelliğinden faydalanılarak geliştirilmiştir (Hu & ark., 2018). Gümüş iyonları, bakteri hücre duvarı ve hücre içi içeriklerle reaksiyona girerek bakteriyel büyümeyi engellemektedir (Burgess & Vaghela, 2018; Rosenblatt & ark., 2009). Yüksek konsantrasyonlarda flor, antibakteriyel etki göstermekte ve diş yapısını remineralize etmektedir. Daha kararlı bir yapı elde etmek üzere solüsyona eklenen amonyak, pH'ı yükseltmekte ve dengeleyici olarak işlev görmektedir (Rosenblatt & ark., 2009).

[1] Uzm. Dt. Gizem Yıldız, Isparta Ağız ve Diş Sağlığı Merkezi, Isparta/Türkiye, ORCID: 0000-0001-9444-6027, dtgizemsaribass@gmail.com

Gümüş diamin florür, çocuklarda çürüğün durdurulmasını sağlamak için güncel bir topikal tedavi olarak görülmekte ve maliyetli restoratif veya cerrahi diş tedavisi ihtiyacını azaltmaktadır (Nguyen & ark., 2022). Pek çok ülkede, gümüş diamin florür, yıllardır çürük önleyici ajan olarak kullanılmaktadır (Gao & ark., 2021). Amerikan Pediatrik Diş Hekimleri Birliği tarafından özel bakım ihtiyacı olan çocuklarla birlikte çocuk ve ergenlerde çürüğün önlenmesi amacıyla gümüş diamin florürün kullanılması önerilmektedir (Crystal & ark., 2018).

1. Gümüş diamin florür çözeltisinin bileşenleri ve konsantrasyonları

Gümüş diamin florür, pH değeri 9-10 arasında olan, renksiz ve alkali yapıda bir çözeltidir. Uygulama kolaylığı için mavi olarak renklendirilebilir. Gümüş diamin florür temel olarak gümüş, florür ve amonyak içerir. Kararsız bir yapıda olan gümüş florür yapısına amonyak eklenerek daha kararlı bir yapı haline getirilir. Bununla birlikte, ışık altında çoğu gümüş bileşiği gibi gümüş diamin florür de kararsızdır ve gümüşe ayrışır. Bu nedenle, ışık geçirmez bir şişede saklanmalı ve şişeden alındıktan sonra mümkün olan en kısa sürede kullanılmalıdır (Zheng & ark., 2022).

Gümüş diamin florür solüsyonu ticari olarak %10, %12, %30 ve %38'lik konsantrasyonlarda bulunmaktadır (Yan & ark., 2022a). En yaygın kullanılanı, %38'lik formudur. Gümüş diamin florürün %38'lik çözeltisi, yaklaşık olarak %25 gümüş (253.900 ppm), %8 amonyak, %5 florür (44.800 ppm) ve %62 su içermektedir (Yan & ark., 2022b). Yapılan çalışmalarda, %38'lik solüsyonunun çürük durdurmada daha başarılı olduğu belirtilmiştir (Fung & ark., 2018; Yee & ark., 2009). Gümüş diamin florür; Japonya, Amerika, Hindistan, Avustralya ve Arjantin gibi birçok ülkede üretilmektedir (Yan & ark., 2022b).

2. Etki Mekanizması

2. 1. Bakteri büyümesi ve biyofilm oluşumunun engellenmesi

Gümüş diamin florür, karyojenik bakterilerin büyümesini engellemektedir (Mei & ark., 2013; Zhao & ark., 2018). *Streptococcus* ve *Actinomyces* türleri üzerinde önemli antibakteriyel etkiye sahiptir ve biyofilm içinde çökelir. Gümüş diamin florür uygulaması, çürük dentinin mikrosertliğini önemli ölçüde artırmaktadır (Chu & ark., 2012; Mei & ark., 2013). Gümüş diamin florür uygulandığında, yaklaşık olarak 150 mikron kalınlığında, oldukça mineralize ve yoğun bir tabaka oluşmaktadır. Bu tabakanın mineral içeriği, etkilenen dentine kıyasla daha fazladır ve bu da mikrosertliğin artmasını sağlamaktadır (Mei & ark., 2014). Bu durum, tükürükteki *Streptococcus Mutans*'ı önemli ölçüde azaltmakta (Shah & ark., 2013) ve ayrıca, *Candida Albicans'a* karşı antifungal aktivite gösermektedir (Fakhruddin & ark., 2020). Flor iyonları, enolaz ve proton translokasyonlu ATPaz enzimini inhibe ederek bakterilerin metabolik aktivitesini engellemektedir. Gümüş iyonları ise bakteriyel proteinlere bağlanarak metabolik aktiviteyi azaltmaktadır (Ishiguro & ark., 2019). Yapılan çalışmalarda, gümüş diamin florürün, diş yüzeyinde *Streptococcus Mutans*, *Actinomyces Naeslundii* ve *Lactobacillus Acidophilus* türlerini içeren karyojenik biyofilmlerin (Mei & ark., 2013) yanı sıra kök kanallarında *Enterococcus Faecalis* biyofilminin (Zhao & ark., 2018) büyümesini engellediği de gösterilmiştir.

2. 2. Remineralizasyonun artırılması demineralizasyonun engellenmesi

Gümüş diamin florür uygulanmasının ardından dentin çürük lezyonlarının yüzey tabakasının mikrosertliğinin arttığı ve kalsiyum ve fosfor açısından zengin olduğu ortaya koyulmuştur (Chu & Lo, 2008a; Mei & ark., 2014). Gümüş diamin florür, ağız içi pH değeri 5,5'ten yüksek olduğunda tükürükteki kalsiyum ve fosfat iyonları ile dişlerin remineralizasyonunu sağlamaktadır (Buzalaf & ark., 2011). Ayrıca, hidroksiapatit kristallerinden kalsiyum çözünmesini engelleyerek mine ve dentinin demineralizasyonunu önlemektedir

(Wu & Yang, 2002). Gümüş diamin florür uygulanan demineralize dentinin gümüş ve flor iyonlarını daha çok depo etmesi sebebiyle sağlıklı dentine göre karyojenik bakterilere daha dirençli olduğu belirtilmiştir (Chu & Lo, 2008b).

2. 3. Proteolitik aktivitenin inhibisyonu ve kolajen yıkımının engellenmesi

Dentin yaklaşık olarak %70 mineral yapı, %20 organik matriks ve %10 sıvıdan oluşmaktadır. Dentinin organik matriksinde esas olarak tip I kolajen yer almaktadır. Tip I kolajen, hidroksiapatit kristallerini bir arada tutan bir omurga görevi görmektedir (Zhao & ark., 2018). Aktif çürük lezyonu gibi asidik bir ortamda veya karyojenik bakterilerin varlığında, dentin kolajenini yok eden kolajenazlar aktive olur. Gümüş diamin florür, matriks metalloproteinazlar ve sistein katepsinler gibi kolajenazlar üzerinde inhibitör bir etkiye sahiptir (Mei & ark., 2014; Mei & ark., 2012).

2. 4. Dentin tübüllerinin tıkanması ve tersiyer dentin oluşumunun sağlanması

Gümüş diamin florür uygulamasından sonra gümüş iyonları dentin yüzeyinde ve dentin tübülleri içinde gümüş tuzları olarak çökelmektedir (Li & ark., 2019; Pashley, 1990). Gümüş tuzlarının yanı sıra kalsiyum fosfat mineralinin de çökelti oluşturabileceği belirtilmektedir (Mei & ark., 2018). Gümüş çökeltilerinin, dentin tübüllerinin derinliklerine kadar ilerleyebildiği (Bimstein & Damm, 2018; Kiesow & ark., 2022; Rossi & ark., 2017), buna rağmen, pulpa dokusunda neredeyse hiç enflamatuar yanıta neden olmadığı gösterilmiştir (Zaeneldin & ark., 2022). Bir çalışmada, gümüş diamin florür uygulamasından sonra tersiyer dentin oluşumu ile birlikte pulpa dokusundaki odontoblastların hücresel aktivitesinde artış gözlenmiştir (Korwar & ark., 2015).

3. Gümüş diamin florürün endikasyonları

3. 1. Diş çürüklerini engelleme ve durdurma

Gümüş diamin florür, çoğunlukla erken çocukluk çağı çürüklerini durdurmak ve yeni çürük oluşumunu engellemek amacıyla

kullanılmaktadır (Greenwall-Cohen & ark., 2020; Zheng & ark., 2022). Yapılan çalışmalarda, gümüş diamin florürün çürük önleyici ve durdurucu özellikleri incelenmiş ve alternatif teknikler ile karşılaştırılmıştır. Gümüş diamin florürün %38'lik formunun (48.000 ppm F) uygulanması ile %5 sodyum florür (NaF) vernik (22.600 pp F) kullanımını karşılaştıran bir çalışmada, gümüş diamin florürün çürük süt ön dişlerde çürüğü durdurma ve önleme oranlarının sırasıyla %96 ve %70'den fazla olduğu bulunmuştur. Buna karşılık, florür vernik için çürük durdurma ve önleme için oranlar sırasıyla %21,3 ve %55,7 olarak saptanmıştır. Ayrıca, bu çalışmaya göre gümüş diamin florür uygulamasından önce çürük dokunun kaldırılmasının önemli bir faydası bulunmamıştır (Chu & ark., 2002). Gümüş diamin florürün %38'lik solüsyonunun diş çürüklerini durdurmada daha etkili olduğu bulunmuştur (Fung & ark., 2016). Yüksek çürük riskli çocukların daha fazla florür uygulamasına ihtiyacı olduğu ve solüsyonun uygulama sıklığı arttıkça çürük ilerlemesinin durduğu belirtilmiştir. Yıllık uygulamanın sonucunda, gümüş diamin florür ve cam iyonomer simanın, çürüğün durdurulmasında benzer sonuçlar sunduğu gösterilmiştir (Zhi & ark., 2012).

Gümüş diamin florür, kök çürüklerinin tedavisinde de kullanılmaktadır. Yapılan çalışmalar, gümüş diamin florürün, kök çürüklerini durdurmak için etkili bir ajan olduğunu göstermektedir (Gold, 2019; Oliveira & ark., 2018). Yıllık gümüş diamin florür uygulaması, geriatrik bireylerde kök çürüklerinin başlamasını ve ilerlemesini önlemenin basit, ucuz ve etkili bir yolu olarak görülmektedir (Oliveira & ark., 2018). Gümüş diamin florürün kök çürüklerini engelleme oranının, %50-68 arasında değiştiği bildirilmiştir (Gold, 2019). Gümüş diamin florürün; yüksek çürük riskli, tedaviye uyum sağlayamayan, birden fazla tedavi seansı gerektiren, çok sayıda kavitasyonlu çürüğü olan ve dental tedavi hizmetlerine erişmekte güçlük çeken bireylerde kullanılması tavsiye edilmektedir (Crystal & ark., 2017). Ayrıca, furkasyon bölgesinde yer alan kök çürüklerinde, kuron marjinindeki tekrarlayan çürüklerde ve tam sürmemiş dişlerde de izolasyon ve erişimin zor

olması sebebiyle kullanılabileceği belirtilmektedir (Horst & ark., 2016). Yapılan çalışmalara rağmen gümüş diamin florürün kullanım sıklığı konusunda fikir birliği bulunmamaktadır. Çocuklarda kullanımı ile ilgili daha fazla çalışma yapılmasına ihtiyaç duyulmaktadır (Gao & ark., 2016).

3. 2. Dentin hassasiyetinin giderilmesi

Açıkta kalan dentin yüzeylerinden kaynaklanan dentin hassasiyeti, şiddetli ağrı ve rahatsızlığa sebep olabilir (Chu & ark., 2011). Gümüş diamin florür uygulamasının ardından dentin tübüllerinin tıkandığı gösterilmiştir (Pashley, 1990). Gümüş diamin florür içerisindeki florür ve gümüş iyonları, dentin tübüllerinin çapını daraltmakta ve tübüler sıvı hareketini önlemektedir. Bu nedenle, dentin hassasiyetinin giderilmesinde kullanılabileceği ifade edilmektedir (Kiesow & ark., 2022; Seifo & ark., 2020). Gümüş diamin florürün neden olduğu renklenmenin azaltılması için kullanılan potasyum iyodürün de dentin geçirgenliğini azaltarak hassasiyet tedavisinde faydalı olabileceği belirtilmektedir (Mei & ark., 2016).

3. 3. Hipomineralize azı dişlerinin remineralizasyonu

Dişlerin hipomineralizasyonu, daimi kesici dişleri ve birinci büyük azı dişlerini etkileyen gelişimsel bir kusurdur. Klinik olarak kireç beyazından koyu kahverengiye kadar değişen renklerde olabilen, belirgin sınırlı opasitelerle karakterizedir (Weerheijm, 2003). Hipomineralize dişlere sahip çocuklar, diş minesi daha zayıf olduğu için aşınmanın hızlanması ve dentinin açığa çıkması sonucu genellikle hassasiyet yaşamaktadır. Hipomineralize dişlerdeki zayıf mine yapısı, çürük riskini artırır. Gümüş diamin florür, hipomineralize dişler için basit, ağrısız ve non-invaziv bir tedavidir (Zheng & ark., 2022). Gümüş diamin florür ve cam iyonomer simanın, hipomineralize genç daimi dişlerde görülen çürükleri önleyebileceği ve aşırı duyarlılığı tedavi edebileceği belirtilmiştir (Ballıkaya & ark., 2021). Benzer şekilde, yapılan bir çalışmada, genç daimi büyük azı dişlerine gümüş diamin florür ve yüksek viskoziteli cam iyonomer siman uygulanmış, tedavi sonrasında ağrı ve aşırı

duyarlılık semptomlarının ortadan kalktığı bildirilmiştir (MacLean, 2018).

3. 4. Kök kanallarının dezenfeksiyonu

Endodontik tedavi sırasında %3,8'lik gümüş diamin florür solüsyonu ile irrigasyonun kök kanallarındaki *Enterococcus Faecalis* biyofilmlerinin giderilmesinde etkili olduğu gösterilmiştir (Al-Madi & ark., 2019). Gümüş diamin florürün gümüş tuzları çökelerek dentin tübüllerini tıkar ve bakterilerin dezenfekte edilmiş dentin tübüllerini yeniden enfekte etmesini önler. Araştırmacılar tarafından, gümüş tuzlarından zaman içinde kademeli olarak gümüş iyonlarının salınabileceği belirtilmiştir. Gümüş diamin florürün yüzey sertliğini artırdığı ve kök kanalının kırılma direncini güçlendirdiği de bildirilmiştir (Yokoyama & ark., 2000, 2001).

Yapılan bir çalışmada, %3,8'lik gümüş diamin florür solüsyonunun *Enterococcus Faecalis* biyoflmleri üzerindeki etkisi incelenmiş, kontrol grubu olarak %5.25'lik sodyum hipoklorit ve %0,9'luk salin solüsyonları kullanılmıştır. Çalışmanın sonucunda, *Enterococcus Faecalis*'in 60 dakika boyunca gümüş diamin florür ve sodyum hipoklorite maruz bırakıldıktan sonra yok edildiği gösterilmiştir (Hiraishi & ark., 2010). Gümüş diamin florürün hem irrigasyon solüsyonu hem de randevular arası pansuman materyali olarak etkili olabileceği düşünülmesine rağmen etkinliğini ve güvenliğini göstermek için daha fazla çalışma yapılması gerekliliği söz konusudur (Greenwall-Cohen & ark., 2020).

3. 5. Dental erozyon tedavisi

Gümüş diamin florür, remineralize edici özelliklere sahip etkili bir anti-eroziv ajan olarak belirtilmektedir (Chu & Lo, 2008a) Gümüş diamin florür uygulamasından sonra mine üzerinde gümüş içeren hidroksiapatit kristallerin oluşmasının diş erozyonunu önleyebileceği ifade edilmektedir (Yu & ark., 2018).

3. 6. Gingivitis tedavisi

Gümüş diamin florürün, periodontal patojenlere karşı önemli antibakteriyel özellikler gösterdiği ve subgingival biyofilmlerdeki

periodontal patojenleri baskılaması nedeniyle periodontal enfeksiyonlar için kullanılabileceği öne sürülmüştür (Rams & ark., 2020). Yapılan bir çalışmada, gümüş diamin florürün hiperplastik diş eti iltihabını tedavi etmek için de kullanılabileceği bildirilmiştir (Lim & Yang, 2022).

3. 7. Lazer ile birlikte kullanım

Gümüş diamin florür, dentini güçlendirmek ve alınan flor miktarını artırmak için lazer ile birlikte uygulanabilmektedir. Er:YAG (2.980 nm) ve CO_2 (10.600 nm) lazer kullanılmasının, dentinin gümüş diamin florür solüsyonundan flor absorbsiyonunu artırdığı gösterilmiştir (Patel vd., 2021). Mine çürüğüne gümüş diamin florür solüsyonu ve CO_2 lazerin birlikte uygulanmasının, lezyon derinliğini azalttığı ve yüzey sertliğini de artırdığı belirtilmiştir (Luk & ark., 2021).

4. Gümüş diamin florürün kontrendikasyonları

Gümüş diamin florür; belirgin deskuamatif gingivitis veya mukozit varlığı, periapikal patolojinin oral veya radyografik belirtilerinin varlığı, çürüklerin estetik bölgede yer alması ve gümüş alerjisi varlığı durumunda kullanılmamalıdır. Renklenme durumunun büyük endişe kaynağı olduğu hastalara da gümüş diamin florür uygulanmamalıdır (Greenwall-Cohen & ark., 2020). Ayrıca, renk değişikliği için potasyum iyodürün gümüş diamin florür ile birlikte kullanımı, gelişmekte olan tiroid dokusunun iyodür ile aşırı yüklenmesi endişesi nedeniyle hamilelerde ve emzirmenin ilk altı ayında kontrendikedir (Horst & ark., 2016).

5. Gümüş diamin florürün uygulanması

Gümüş diamin florür, çalışma alanlarını ve giysileri boyayabileceğinden, yüzeylerin plastik olması ve hastaların mutlaka önlük takması tavsiye edilmektedir. İstenmeyen etkileri en aza indirmek için rubber dam kullanılarak tam bir izolasyon sağlanmalıdır. Rubber dam yerleştirilmesinin mümkün olmadığı durumlarda, pamuk rulolar ve gazlı bezler ile izolasyon sağlanmalıdır. Diş etleri ve dudaklar üzerine vazelin sürülmesi de diş

eti ve mukoza tahrişini azaltmak için tavsiye edilmektedir (Greenwall-Cohen & ark., 2020).

Gümüş diamin florür uygulamasından önce çürük dokunun kaldırılmasının önemli bir faydası bulunmamıştır (Chu & ark., 2002). Bununla birlikte, gümüş diamin florürün etkinliğini artırmak için diş üzerinden yumuşak doku eklentileri uzaklaştırılmalıdır (Crystal & ark., 2017).

Gümüş diamin florür, bir aplikatör fırça yardımıyla 1-3 dakika boyunca diş yüzeyine uygulanmalıdır (Horst & ark., 2016). Renklenmenin azaltılması ve metalik tadın ortadan kaldırılması için solüsyonun fazlası bir pamuk yardımıyla uzaklaştırılmalıdır. Renklenmenin azaltılması amacıyla potasyum iyodür kullanılacaksa bir aplikatör fırça yardımıyla gümüş diamin florür üzerine uygulanmalıdır. Başlangıçta oluşan beyaz çökelti renksiz hale gelene kadar uygulamaya devam edilmelidir (Greenwall-Cohen & ark., 2020). Çökeltinin diş üzerinde bırakılması, bağlanmayı etkileyebileceğinden yıkanarak dişten uzaklaştırılmalı ve diş hava ile kurutulmalıdır (Knight & ark., 2006). Mukoza ile temas oluşursa, bölgenin iyice durulanması şarttır (Greenwall-Cohen & ark., 2020).

6. Gümüş diamin florürün yan etkileri

6. 1. Renklenme

Gümüş diamin florür uygulamasından sonra ciddi bir yan etki bildirilmemiştir (Surendranath & ark., 2022). Bununla birlikte, en sık bildirilen yan etki, siyah renklenmedir (Duangthip & ark., 2018). Renklenmenin azaltılabilmesi için potasyum iyodür kullanılması önerilmektedir. Potasyum iyodür, serbest gümüş iyonları ile reaksiyona girerek gümüş fosfat oluşumunu sağlar ve renk değişimini önlemeye yardımcı olur (Knight & ark., 2006). Ancak, potasyum iyodür, renklenmenin şiddetini azaltsa da tamamen ortadan kaldıramamaktadır (Greenwall-Cohen & ark., 2020). Yapılan bir çalışmada, potasyum iyodürün yanı sıra glutatyonun da gümüş diamin florür ile birlikte kullanılmasının renklenmeyi azaltabileceği belirtilmiştir. Konu ile ilgili daha fazla araştırma yapılması tavsiye edilmektedir (Kamble & ark., 2021). Diğer

taraftan, amonyum heksaflorosilikatın, diş rengini değiştirmeden gümüş diamin florür ile benzer antikaryojenik etkiye sahip bir flor ajanı olduğu gösterilmiştir (Kawasaki & ark., 2005).

Nanopartiküller, üstün özelliklere sahip olduklarından dolayı geniş kullanım alanına sahiptirler. Çürük kontrolü, remineralizasyon, biyofilm oluşumunun önlenmesi, kök kanal dezenfeksiyonu, periodontal enfeksiyon, dentin hassasiyetinin giderilmesi gibi pek çok alanda kullanılmaktadırlar (Oyar, 2015). Gümüş diamin florürün, dişlerde ve ciltte renklenme gibi yan etkilerinden dolayı gerçekleştirilen çeşitli nanoteknolojik uygulamalar sonucunda, nano gümüş florür geliştirilmiştir (Pushpalatha & ark., 2022). Gümüş nanopartiküller, kitosan ve flor içeren ve toksik olmayan çürük durdurucu olarak belirtilmektedir (Arnaud & ark., 2021). Gümüş nanopartiküllerün çok küçük boyutta olması ve oksidasyona uğramaması sebebiyle renklenmeye neden olmadığı gösterilmiştir (Espíndola-Castro & ark., 2020).

Ebeveynlerin, süt dişlerinde ve arka bölgedeki dişlerde renklenmeyi kabul etme olasılığı daha yüksektir. Renklenme, cilalanabilir veya daha invaziv yöntemlerle giderilebilir. Bazen, cilalama yapılsa bile özellikle restorasyon kenarlarında renklenme kalabilir. Renklenmenin metalik doğası nedeniyle diş beyazlatma uygulamaları renklenmeyi ortadan kaldırmaz. Hastaların işlem öncesinde, özellikle restorasyon kenarlarında renk değişikliği olabileceği konusunda uyarılması önemlidir (Greenwall-Cohen & ark., 2020).

6. 2. Bağlanma dayanımı

Gümüş diamin florürün bağlanma gücü üzerindeki etkilerine ilişkin literatürde kesin olmayan bulgular vardır. Gümüş diamin florürün diş ve restorasyon arasında yeni bir tabaka oluşturması sebebiyle adeziv ajanların tübüllere penetrasyonunu azalttığı öne sürülmüştür. Diğer taraftan, bazı çalışmalarda bağlanma gücünün arttığı iddia edilmiştir (Greenwall-Cohen & ark., 2020). Gümüş diamin florürün %38'lik ve %12'lik formlarının bağlanma gücüne olan etkisi incelenmiş ve rezin kompozitin çürük olmayan dentine bağlanma

dayanımını olumsuz etkilemediği bulunmuştur (Quock & ark., 2012). Potasyum iyodür ile birlikte uygulanan gümüş diamin florürün dentine olan etkisi incelendiğinde, oluşan çökelti yıkanıp kurutulduğu sürece cam iyonomer siman ve dentin arasındaki bağlanma gücü üzerinde önemli bir etkisi olmadığı bulunmuştur (Wang & ark., 2016). Benzer bir çalışmada ise uygulama sonrasında oluşan çökeltinin yıkanması ve hava ile kurutulmasının, cam iyonomer simana bağlanma gücünü neredeyse iki katına çıkardığı gösterilmiştir (Knight, & ark., 2006). Gümüş diamin florür ve potasyum iyodür ikilisinin adeziv sistemler üzerindeki etkisinin incelendiği bir çalışma sonucunda, bu ikilinin adeziv sistemlerin dentine bağlanma gücünü önemli ölçüde azaltma potansiyeline sahip olduğu bulunmuştur (Koizumi & ark., 2016). Gümüş diamin florürün, üniversal adezivlerle kullanıldığında, hem mine hem de dentin ile kompozit rezinin bağlanma gücünü azalttığı da saptanmıştır (Markham & ark., 2020). Gümüş diamin florürün bağlanma gücüne etkileri ile ilgili daha fazla araştırma yapılması önerilmektedir (Greenwall-Cohen & ark., 2020).

6. 3. Güvenlik ve toksisite

Gümüş diamin florürün profesyonel olarak uygulanmasından sonra akut toksisite veya ciddi yan etkiler ile ilgili bildirimler bulunmamaktadır. Diş dokusuna altı ayda veya yılda bir kez uygulanmasından sonra toksisiteye neden olan aşırı gümüş birikimi olasılığı çok düşük olarak belirtilmektedir. Gümüş diamin florürün %38'lik formu, 44.800 ppm florür içermektedir. Yüksek florür iyonu konsantrasyonu nedeniyle toksisite ve florozis açısından endişe oluşturabilmektedir (Ht Fung, 2013). *İn vitro* çalışmalar, %4'lük gümüş florür (AgF-6.000 ppm F) uygulamasının, sıçanlarda, florozisi indükleyebileceğini göstermiştir (Gotjamanos & Ma, 2000). Çalışmalarda, %40'lık gümüş florür (AgF-60.000 ppm F) uygulamasının ardından florür iyonlarının dentin yoluyla pulpaya girerek sistemik dolaşıma geçebildiği ve florozise neden olduğu belirtilse de (Gotjamanos, 1997; Gotjamanos & Afonso, 1997) yapılan bir çalışmada, dentinden diş pulpasına önemli miktarda florürün geçmediği bildirilmiştir (Afonso & Gotjamanos, 1996).

Gümüş florür üzerine yapılan bir araştırma raporunda, çocuklarda uygun kullanımının florozise neden olacağını destekleyecek yeterli kanıt olmadığı sonucuna varılmıştır (Neesham, 1997). Gümüş diamin florür solüsyonlarında amonyak bulunmasından dolayı florür iyonları gümüş florüre (AgF) göre daha kararlıdır (Suzuki & ark., 1974). Aplikatörle uygulanan gümüş diamin florür dozunun da çok düşük olması nedeniyle birkaç çürük dişe uygulandığında akut toksik seviyelere ulaşmaktan uzak olduğu ifade edilmiştir (Ht Fung, 2013; Suzuki & ark., 1974).

Derin çürük lezyonlarında, pulpaya gümüş iyonu penetrasyonu potansiyeli nedeniyle gümüş diamin florür kullanılmaması gerektiği öne sürülmüştür (Hu & ark., 2018). Ancak, yapılan bir çalışmada, gümüş diamin florürün dentin tübüllerine sınırlı penetrasyon gösterdiği ve yalnızca uygulandığı bölgede tübülleri tıkadığı ortaya koyulmuştur (Rossi & ark., 2017). Gümüş diamin florür ile tedavi edilen derin çürüklü süt dişlerinin %90'ından fazlasının histolojik olarak olumlu pulpal yanıt sunduğu, bu dişlerde bol miktarda tamir dentini ve geniş bir odontoblast tabakasının varlığı olduğu gösterilmiştir (Gotjamanos, 1996). Ancak, gümüş diamin florürün osteoblast benzeri hücreler, insan diş eti fibroblastları ve pulpa benzeri hücreler üzerinde sitotoksik etkisi de bildirilmiştir (Contreras & ark., 2010; Kim & ark., 2021). Gümüş diamin florürün direkt pulpa tedavilerinde kullanılması ile ilgili mevcut bir veri olmadığından daha fazla kanıt elde edilene kadar bu tedavilerde kullanılması önerilmemektedir (Greenwall-Cohen & ark., 2020).

6. 4. Diş eti üzerine etkisi

Gümüş diamin florür, uygulama sonrası diş eti eritemi ve enflamasyonuna, diş etinde beyaz alanlara ve diş eti ağrısına neden olabilir. Ağrı ve eritemin çok şiddetli olmadığı ve geçici olduğu bildirilmiştir (Castillo & ark., 2011; Duangthip & ark., 2018).

6. 5. Mukoza ve cilt üzerine etkisi

Gümüş diamin florürün yüksek pH'ı nedeniyle uygulama sonrasında mukoza veya cilt yanıkları oluşabilmektedir. Mukozada görülen yanıkların, çoğunlukla küçük, hafif ağrılı, beyaz lezyonlar şeklinde

olduğu ve tedavi olmaksızın 48 saat sonra kaybolduğu belirtilmiştir (Llodra & ark., 2005). Gümüş diamin florür, giysileri ve vücut derisini lekeleyebilir. Ağrıya neden olmasa da cilt lekeleri kolayca çıkarılamaz ve kaybolması yaklaşık yedi gün sürer. Giysilerdeki lekeler ise kalıcıdır (Greenwall-Cohen & ark., 2020).

Sonuç

Gümüş diamin florür, geniş bir kullanım alanına sahiptir. Özellikle, çürük riski yüksek çocuklarda, dental tedavilere erişimin kısıtlı olduğu durumlarda ve tedaviye uyum sağlayamayan bireylerde kullanılan hızlı, etkili ve invaziv olmayan bir tedavi yöntemidir. Bununla birlikte, renklenme ve bağlanma dayanımının olumsuz etkilenmesi gibi yan etkileri söz konusudur. Gümüş diamin florür uygulamasından sonra restorasyonların olası bağlanma problemleri nedeniyle gümüş diamin florürün adeziv sistemler üzerindeki kısa ve uzun vadeli etkileri araştırılmalıdır. Gümüş nanopartiküller, renklenmeye sebep olmayan çürük durdurucu ajanlar olarak kabul edilmektedir. Nanopartikül solüsyonlarının güvenliğini ve klinik etkinliğini doğrulamak için uzun vadeli çalışmalara ihtiyaç vardır.

Kaynaklar

Afonso, F., & Gotjamanos, T. (1996). An in vitro study of the distribution of silver and fluoride following application of 40 per cent silver fluoride solution to dentine. *Australian Dental Journal*, *41*(6), 388-392. https://doi.org/10.1111/j.1834-7819.1996.tb06024.x

Al-Madi, E. M., Al-Jamie, M. A., Al-Owaid, N. M., Almohaimede, A. A., & Al-Owid, A. M. (2019). Antibacterial efficacy of silver diamine fluoride as a root canal irrigant. *Clinical and Experimental Dental Research*, *5*(5), 551-556. https://doi.org/10.1002/cre2.222

Arnaud, M., Junior, P. C., Lima, M. G., E Silva, A. V., Araujo, J. T., Gallembeck, A., de França Caldas Júnior, A., & Rosenblatt, A. (2021). Nano-silver fluoride at higher concentration for caries arrest in primary molars: A randomized controlled trial. *International Journal of Clinical Pediatric Dentistry*, *14*(2), 207-211. https://doi.org/10.5005/jp-journals-10005-1920

Ballıkaya, E., Ünverdi, G. E., & Çehreli, Z. C. (2022). Management of initial carious lesions of hypomineralized molars (MIH) with silver diamine fluoride or silver-modified atraumatic restorative treatment (SMART): 1-year results of a prospective, randomized clinical trial. *Clinical Oral Investigations*, 1-9.

Bimstein, E., & Damm, D. (2018). Human primary tooth histology six months after treatment with silver diamine fluoride. *The Journal of Clinical Pediatric Dentistry*, *42*(6), 442-444. https://doi.org/10.17796/1053-4625-42.6.6

Burgess, J. O., & Vaghela, P. M. (2018). Silver diamine fluoride: A successful anticarious solution with limits. *Advances in Dental Research*, *29*(1), 131-134. https://doi.org/10.1177/0022034517740123

Buzalaf, M. A. R., Pessan, J. P., Honório, H. M., & Ten Cate, J. M. (2011). Mechanisms of action of fluoride for caries control. *Monographs in Oral Science*, *22*, 97-114. https://doi.org/10.1159/000325151

Castillo, J. L., Rivera, S., Aparicio, T., Lazo, R., Aw, T.-C., Mancl, L. L., & Milgrom, P. (2011). The short-term effects of diammine silver fluoride on tooth sensitivity: A randomized controlled trial. *Journal of Dental Research*, *90*(2), 203-208. https://doi.org/10.1177/0022034510388516

Chu, C. H., Lam, A., & Lo, E. C. M. (2011). Dentin hypersensitivity and its management. *General Dentistry*, *59*(2), 115-122; quiz 123-124.

Chu, C. H., & Lo, E. C. M. (2008a). Microhardness of dentine in primary teeth after topical fluoride applications. *Journal of Dentistry*, *36*(6), 387-391. https://doi.org/10.1016/j.jdent.2008.02.013

Chu, C. H., & Lo, E. C. M. (2008b). Promoting caries arrest in children with silver diamine fluoride: A review. *Oral Health & Preventive Dentistry*, *6*(4), 315-321.

Chu, C. H., Lo, E. C. M., & Lin, H. C. (2002). Effectiveness of silver diamine fluoride and sodium fluoride varnish in arresting

dentin caries in Chinese pre-school children. *Journal of Dental Research*, *81*(11), 767-770. https://doi.org/10.1177/0810767

Chu, C. H., Mei, L., Seneviratne, C. J., & Lo, E. C. M. (2012). Effects of silver diamine fluoride on dentine carious lesions induced by Streptococcus mutans and Actinomyces naeslundii biofilms. *International Journal of Paediatric Dentistry*, *22*(1), 2-10. https://doi.org/10.1111/j.1365-263X.2011.01149.x

Contreras, R. G., Sakagami, H., Nakajima, H., & Shimada, J. (2010). Type of cell death induced by various metal cations in cultured human gingival fibroblasts. *In Vivo (Athens, Greece)*, *24*(4), 513-517.

Crystal, Y. O., Marghalani, A. A., Ureles, S. D., Wright, J. T., Sulyanto, R., Divaris, K., Fontana, M., & Graham, L. (2017). Use of silver diamine fluoride for dental caries management in children and adolescents, ıncluding those with special health care needs. *Pediatric Dentistry*, *39*(5), 135-145.

Crystal, Y. O., Marghalani, A. A., Ureles, S. D., Wright, J. T., Sulyanto, R., Divaris, K., Fontana, M., & Graham, L. (2018). Use of silver diamine fluoride for dental caries management in children and adolescents, ıncluding those with special health care needs. *Journal of the California Dental Association*, *46*(1), 45-55. https://doi.org/10.1080/19424396.2018.12221981

Duangthip, D., Fung, M. H. T., Wong, M. C. M., Chu, C. H., & Lo, E. C. M. (2018). Adverse effects of silver diamine fluoride treatment among preschool children. *Journal of Dental Research*, *97*(4), 395-401. https://doi.org/10.1177/0022034517746678

Espíndola-Castro, L. F., Rosenblatt, A., Galembeck, A., & Monteiro, G. (2020). Dentin staining caused by nano-silver fluoride: A comparative study. *Operative Dentistry*, *45*(4), 435-441. https://doi.org/10.2341/19-109-L

Fakhruddin, K. S., Egusa, H., Ngo, H. C., Panduwawala, C., Pesee, S., Venkatachalam, T., & Samaranayake, L. P. (2020). Silver diamine fluoride (SDF) used in childhood caries management has potent antifungal activity against oral Candida species. *BMC Microbiology*, *20*(1), 95. https://doi.org/10.1186/s12866-020-01776-w

Fung, M. H. T., Duangthip, D., Wong, M. C. M., Lo, E. C. M., & Chu, C. H. (2016). Arresting dentine caries with different concentration and periodicity of silver diamine fluoride. *JDR Clinical and Translational Research*, *1*(2), 143-152. https://doi.org/10.1177/2380084416649150

Fung, M. H. T., Duangthip, D., Wong, M. C. M., Lo, E. C. M., & Chu, C. H. (2018). Randomized clinical trial of 12% and 38% silver diamine fluoride treatment. *Journal of Dental Research*, *97*(2), 171-178. https://doi.org/10.1177/0022034517728496

Gao, S. S., Amarquaye, G., Arrow, P., Bansal, K., Bedi, R., Campus, G., Chen, K. J., Chibinski, A. C. R., Chinzorig, T., Crystal, Y. O., Duangthip, D., Ferri, M. L., Folayan, M. O., Garidkhuu, A., Hamama, H. H., Jirarattanasopha, V., Kemoli, A., Leal, S. C., Leelataweewud, P., … Chu, C. H. (2021). Global oral health policies and guidelines: Using silver diamine fluoride for caries control. *Frontiers in Oral Health*, *2*, 685557. https://doi.org/10.3389/froh.2021.685557

Gao, S. S., Zhao, I. S., Hiraishi, N., Duangthip, D., Mei, M. L., Lo, E. C. M., & Chu, C. H. (2016). Clinical trials of silver diamine fluoride in arresting caries among children: A systematic review. *JDR Clinical and Translational Research*, *1*(3), 201-210. https://doi.org/10.1177/2380084416661474

Gold, J. (2019). Silver diamine fluoride may prevent and arrest root caries in older adults. *The Journal of Evidence-Based Dental Practice*, *19*(2), 186-188. https://doi.org/10.1016/j.jebdp.2019.05.009

Gotjamanos, T. (1996). Pulp response in primary teeth with deep residual caries treated with silver fluoride and glass ionomer cement ("atraumatic" technique). *Australian Dental Journal*, *41*(5), 328-334. https://doi.org/10.1111/j.1834-7819.1996.tb03142.x

Gotjamanos, T. (1997). Safety issues related to the use of silver fluoride in paediatric dentistry. *Australian Dental Journal*, *42*(3), 166-168. https://doi.org/10.1111/j.1834-7819.1997.tb00115.x

Gotjamanos, T., & Afonso, F. (1997). Unacceptably high levels of fluoride in commercial preparations of silver fluoride. *Australian Dental Journal*, *42*(1), 52-53. https://doi.org/10.1111/j.1834-7819.1997.tb00097.x

Gotjamanos, T., & Ma, P. (2000). Potential of 4 per cent silver fluoride to induce fluorosis in rats: Clinical implications. *Australian Dental Journal*, *45*(3), 187-192. https://doi.org/10.1111/j.1834-7819.2000.tb00555.x

Greenwall-Cohen, J., Greenwall, L., & Barry, S. (2020). Silver diamine fluoride-An overview of the literature and current clinical

techniques. *British Dental Journal*, *228*(11), 831-838. https://doi.org/10.1038/s41415-020-1641-4

Hiraishi, N., Yiu, C. K. Y., King, N. M., Tagami, J., & Tay, F. R. (2010). Antimicrobial efficacy of 3.8% silver diamine fluoride and its effect on root dentin. *Journal of Endodontics*, *36*(6), 1026-1029. https://doi.org/10.1016/j.joen.2010.02.029

Horst, J. A., Ellenikiotis, H., & Milgrom, P. L. (2016). UCSF protocol for caries arrest using silver diamine fluoride: Rationale, ındications and consent. *Journal of the California Dental Association*, *44*(1), 16-28.

Ht Fung, M. (2013). Arresting early childhood caries with silver diamine fluoride-A literature review. *Journal of Oral Hygiene & Health*, *01*(03). https://doi.org/10.4172/2332-0702.1000117

Hu, S., Meyer, B., & Duggal, M. (2018). A silver renaissance in dentistry. *European Archives of Paediatric Dentistry: Official Journal of the European Academy of Paediatric Dentistry*, *19*(4), 221-227. https://doi.org/10.1007/s40368-018-0363-7

Ishiguro, T., Mayanagi, G., Azumi, M., Otani, H., Fukushima, A., Sasaki, K., & Takahashi, N. (2019). Sodium fluoride and silver diamine fluoride-coated tooth surfaces inhibit bacterial acid production at the bacteria/tooth interface. *Journal of Dentistry*, *84*, 30-35. https://doi.org/10.1016/j.jdent.2018.12.017

Kamble, A. N., Chimata, V. K., Katge, F. A., Nanavati, K. K., & Shetty, S. K. (2021). Comparative evaluation of effect of potassium ıodide and glutathione on tooth discoloration after application of 38% silver diamine fluoride in primary molars: An ın

vitro study. *International Journal of Clinical Pediatric Dentistry*, *14*(6), 752-756. https://doi.org/10.5005/jp-journals-10005-2076

Kawasaki, A., Suge, T., Ishikawa, K., Ozaki, K., Matsuo, T., & Ebisu, S. (2005). Ammonium hexafluorosilicate increased acid resistance of bovine enamel and dentine. *Journal of Materials Science. Materials in Medicine*, *16*(5), 461-466. https://doi.org/10.1007/s10856-005-6987-2

Kiesow, A., Menzel, M., Lippert, F., Tanzer, J. M., & Milgrom, P. (2022). Dentin tubule occlusion by a 38% silver diamine fluoride gel: An in vitro investigation. *BDJ Open*, *8*(1), 1. https://doi.org/10.1038/s41405-022-00095-8

Kim, S., Nassar, M., Tamura, Y., Hiraishi, N., Jamleh, A., Nikaido, T., & Tagami, J. (2021). The effect of reduced glutathione on the toxicity of silver diamine fluoride in rat pulpal cells. *Journal of Applied Oral Science: Revista FOB*, *29*, e20200859. https://doi.org/10.1590/1678-7757-2020-0859

Knight, G. M., McIntyre, J. M., Craig, G. G., & Mulyani, null. (2006). Ion uptake into demineralized dentine from glass ionomer cement following pretreatment with silver fluoride and potassium iodide. *Australian Dental Journal*, *51*(3), 237-241. https://doi.org/10.1111/j.1834-7819.2006.tb00435.x

Knight, G. M., McIntyre, J. M., & Mulyani, null. (2006). The effect of silver fluoride and potassium iodide on the bond strength of auto cure glass ionomer cement to dentine. *Australian Dental Journal*, *51*(1), 42-45. https://doi.org/10.1111/j.1834-7819.2006.tb00399.x

Koizumi, H., Hamama, H. H., & Burrow, M. F. (2016). Effect of a silver diamine fluoride and potassium iodide-based desensitizing and cavity cleaning agent on bond strength to dentine. *International Journal of Adhesion and Adhesives*, *68*, 54-61. https://doi.org/10.1016/j.ijadhadh.2016.02.008

Korwar, A., Sharma, S., Logani, A., & Shah, N. (2015). Pulp response to high fluoride releasing glass ionomer, silver diamine fluoride, and calcium hydroxide used for indirect pulp treatment: An in-vivo comparative study. *Contemporary Clinical Dentistry*, *6*(3), 288-292. https://doi.org/10.4103/0976-237X.161855

Li, Y., Liu, Y., Psoter, W. J., Nguyen, O. M., Bromage, T. G., Walters, M. A., Hu, B., Rabieh, S., & Kumararaja, F. C. (2019). Assessment of the silver penetration and distribution in carious lesions of deciduous teeth treated with silver diamine fluoride. *Caries Research*, *53*(4), 431-440. https://doi.org/10.1159/000496210

Lim, G. X. D., & Yang, J. (2022). Effect of silver diamine fluoride on hyperplastic gingivitis in an adult with intellectual disability-A case report. *Special Care in Dentistry: Official Publication of the American Association of Hospital Dentists, the Academy of Dentistry for the Handicapped, and the American Society for Geriatric Dentistry*, *42*(1), 73-79. https://doi.org/10.1111/scd.12633

Llodra, J. C., Rodriguez, A., Ferrer, B., Menardia, V., Ramos, T., & Morato, M. (2005). Efficacy of silver diamine fluoride for caries reduction in primary teeth and first permanent molars of

schoolchildren: 36-month clinical trial. *Journal of Dental Research*, *84*(8), 721-724. https://doi.org/10.1177/154405910508400807

Luk, K., Niu, J. Y., Gutknecht, N., Zhao, I. S., & Chu, C. H. (2021). Preventing enamel caries using carbon dioxide laser and silver diamine fluoride. *Photobiomodulation, Photomedicine, and Laser Surgery*, *39*(4), 297-302. https://doi.org/10.1089/photob.2020.4894

MacLean, J. (2018). Minimally invasive treatment for molar incisor hypomineralization. *The Journal of Multidisciplinary Care Decisions in Dentistry*, *4,* 18–23.

Markham, M. D., Tsujimoto, A., Barkmeier, W. W., Jurado, C. A., Fischer, N. G., Watanabe, H., Baruth, A. G., Latta, M. A., & Garcia-Godoy, F. (2020). Influence of 38% silver diamine fluoride application on bond stability to enamel and dentin using universal adhesives in self-etch mode. *European Journal of Oral Sciences*, *128*(4), 354-360. https://doi.org/10.1111/eos.12701

Mei, M. L., Ito, L., Cao, Y., Li, Q. L., Chu, C. H., & Lo, E. C. M. (2014). The inhibitory effects of silver diamine fluorides on cysteine cathepsins. *Journal of Dentistry*, *42*(3), 329-335. https://doi.org/10.1016/j.jdent.2013.11.018

Mei, M. L., Ito, L., Cao, Y., Lo, E. C. M., Li, Q. L., & Chu, C. H. (2014). An ex vivo study of arrested primary teeth caries with silver diamine fluoride therapy. *Journal of Dentistry*, *42*(4), 395-402. https://doi.org/10.1016/j.jdent.2013.12.007

Mei, M. L., Li, Q., Chu, C.-H., Lo, E. C.-M., & Samaranayake, L. P. (2013). Antibacterial effects of silver diamine fluoride on

multi-species cariogenic biofilm on caries. *Annals of Clinical Microbiology and Antimicrobials*, *12*, 4. https://doi.org/10.1186/1476-0711-12-4

Mei, M. L., Li, Q. L., Chu, C. H., Yiu, C. K. Y., & Lo, E. C. M. (2012). The inhibitory effects of silver diamine fluoride at different concentrations on matrix metalloproteinases. *Dental Materials: Official Publication of the Academy of Dental Materials*, *28*(8), 903-908. https://doi.org/10.1016/j.dental.2012.04.011

Mei, M. L., Lo, E. C. M., & Chu, C. H. (2018). Arresting dentine caries with silver diamine fluoride: What's behind ıt? *Journal of Dental Research*, *97*(7), 751-758. https://doi.org/10.1177/0022034518774783

Mei, M. L., Lo, E. C.-M., & Chu, C.-H. (2016). Clinical use of silver diamine fluoride in dental treatment. *Compendium of Continuing Education in Dentistry (Jamesburg, N.J.: 1995)*, *37*(2), 93-98; quiz100.

Neesham, D. C. (1997). Fluoride concentration in AgF and dental fluorosis. *Australian Dental Journal*, *42*(4), 268-269.

Nguyen, T. M., Tonmukayakul, U., Hall, M., & Calache, H. (2022). Cost-effectiveness analysis of silver diamine fluoride to divert dental general anaesthesia compared to standard care. *Australian Dental Journal*, *67*(4), 352-361. https://doi.org/10.1111/adj.12936

Nishino, M. (1969). Studies on the topical application of ammoniacal silver fluoride for the arrest of dental caries. [*Osaka*

Daigaku Shigaku Zasshi] The Journal of Osaka University Dental Society, *14*(1), 1-14.

Oliveira, B. H., Cunha-Cruz, J., Rajendra, A., & Niederman, R. (2018). Controlling caries in exposed root surfaces with silver diamine fluoride: A systematic review with meta-analysis. *Journal of the American Dental Association (1939)*, *149*(8), 671-679.e1. https://doi.org/10.1016/j.adaj.2018.03.028

Oyar, P. (2015). Diş hekimliğinde kullanılan nanopartiküller, kullanım alanları ve biyouyumluluk. *Atatürk Üniversitesi Diş Hekimliği Fakültesi Dergisi*, *24*(1). https://doi.org/10.17567/dfd.00381

Pashley, D. H. (1990). Mechanisms of dentin sensitivity. *Dental Clinics of North America*, *34*(3), 449-473.

Patel, J., Foster, D., Smirk, M., Turton, B., & Anthonappa, R. (2021). Acidity, fluoride and silver ion concentrations in silver diamine fluoride solutions: A pilot study. *Australian Dental Journal*, *66*(2), 188-193. https://doi.org/10.1111/adj.12822

Pushpalatha, C., Bharkhavy, K. V., Shakir, A., Augustine, D., Sowmya, S. V., Bahammam, H. A., Bahammam, S. A., Mohammad Albar, N. H., Zidane, B., & Patil, S. (2022). The anticariogenic efficacy of nano silver fluoride. *Frontiers in Bioengineering and Biotechnology*, *10*, 931327. https://doi.org/10.3389/fbioe.2022.931327

Quock, R. L., Barros, J. A., Yang, S. W., & Patel, S. A. (2012). Effect of silver diamine fluoride on microtensile bond strength to

dentin. *Operative Dentistry*, *37*(6), 610-616. https://doi.org/10.2341/11-344-L

Rams, T. E., Sautter, J. D., Ramírez-Martínez, G. J., & Whitaker, E. J. (2020). Antimicrobial activity of silver diamine fluoride on human periodontitis microbiota. *General Dentistry*, *68*(5), 24-28.

Rosenblatt, A., Stamford, T. C. M., & Niederman, R. (2009). Silver diamine fluoride: A caries "silver-fluoride bullet". *Journal of Dental Research*, *88*(2), 116-125. https://doi.org/10.1177/0022034508329406

Rossi, G., Squassi, A., Mandalunis, P., & Kaplan, A. (2017). Effect of silver diamine fluoride (SDF) on the dentin-pulp complex: Ex vivo histological analysis on human primary teeth and rat molars. *Acta Odontologica Latinoamericana: AOL*, *30*(1), 5-12.

Seifo, N., Robertson, M., MacLean, J., Blain, K., Grosse, S., Milne, R., Seeballuck, C., & Innes, N. (2020). The use of silver diamine fluoride (SDF) in dental practice. *British Dental Journal*, *228*(2), 75-81. https://doi.org/10.1038/s41415-020-1203-9

Shah, S., Bhaskar, V., Venkataraghavan, K., Choudhary, P., Ganesh, M., & Trivedi, K. (2013). Efficacy of silver diamine fluoride as an antibacterial as well as antiplaque agent compared to fluoride varnish and acidulated phosphate fluoride gel: An in vivo study. *Indian Journal of Dental Research: Official Publication of Indian Society for Dental Research*, *24*(5), 575-581. https://doi.org/10.4103/0970-9290.123374

Surendranath, P., Krishnappa, S., & Srinath, S. (2022). Silver diamine fluoride in preventing caries: A review of current trends. *International Journal of Clinical Pediatric Dentistry*, *15*(Suppl 2), S247-S251. https://doi.org/10.5005/jp-journals-10005-2167

Suzuki, T., Nishida, M., Sobue, S., & Moriwaki, Y. (1974). Effects of diammine silver fluoride on tooth enamel. *The Journal of Osaka University Dental School*, *14*, 61-72.

Wang, A. S., Botelho, M. G., Tsoi, J. K. H., & Matinlinna, J. P. (2016). Effects of silver diammine fluoride on microtensile bond strength of GIC to dentine. *International Journal of Adhesion and Adhesives*, *C*(70), 196-203. https://doi.org/10.1016/j.ijadhadh.2016.06.011

Weerheijm, K. L. (2003). Molar incisor hypomineralisation (MIH). *European Journal of Paediatric Dentistry*, *4*(3), 114-120.

Wu, L., & Yang, F. (2002). Comparison of the effects of three fluoride-containing agents on the demineralization of deciduous teeth in vitro. *Journal Modern Stomatol,* 16, 216-218.

Yan, I. G., Zheng, F. M., Gao, S. S., Duangthip, D., Lo, E. C. M., & Chu, C. H. (2022a). Fluoride delivered via a topical application of 38% SDF and 5% NaF. *International Dental Journal*, *72*(6), 773-778. https://doi.org/10.1016/j.identj.2022.03.004

Yan, I. G., Zheng, F. M., Gao, S. S., Duangthip, D., Lo, E. C. M., & Chu, C. H. (2022b). Ion concentration of silver diamine fluoride solutions. *International Dental Journal*, *72*(6), 779-784. https://doi.org/10.1016/j.identj.2022.04.005

Yee, R., Holmgren, C., Mulder, J., Lama, D., Walker, D., & van Palenstein Helderman, W. (2009). Efficacy of silver diamine fluoride for arresting caries treatment. *Journal of Dental Research*, *88*(7), 644-647. https://doi.org/10.1177/0022034509338671

Yokoyama, K., Kimura, Y., Matsumoto, K., Fujishima, A., & Miyazaki, T. (2001). Preventive effect of tooth fracture by pulsed Nd:YAG laser irradiation with diamine silver fluoride solution. *Journal of Clinical Laser Medicine & Surgery*, *19*(6), 315-318. https://doi.org/10.1089/104454701753342767

Yokoyama, K., Matsumoto, K., & Murase, J. (2000). Permeability of the root canal wall and occlusion of dentinal tubules by Ag(NH3)2F: A comparison of combined use with pulsed Nd:YAG laser or iontophoresis. *Journal of Clinical Laser Medicine & Surgery*, *18*(1), 9-14. https://doi.org/10.1089/clm.2000.18.9

Yu, O. Y., Mei, M. L., Zhao, I. S., Li, Q.-L., Lo, E. C.-M., & Chu, C.-H. (2018). Remineralisation of enamel with silver diamine fluoride and sodium fluoride. *Dental Materials: Official Publication of the Academy of Dental Materials*, *34*(12), e344-e352. https://doi.org/10.1016/j.dental.2018.10.007

Zaeneldin, A., Yu, O. Y., & Chu, C.-H. (2022). Effect of silver diamine fluoride on vital dental pulp: A systematic review. *Journal of Dentistry*, *119*, 104066. https://doi.org/10.1016/j.jdent.2022.104066

Zhao, I. S., Gao, S. S., Hiraishi, N., Burrow, M. F., Duangthip, D., Mei, M. L., Lo, E. C.-M., & Chu, C.-H. (2018). Mechanisms of silver diamine fluoride on arresting caries: A literature review.

International Dental Journal, *68*(2), 67-76. https://doi.org/10.1111/idj.12320

Zheng, F. M., Yan, I. G., Duangthip, D., Gao, S. S., Lo, E. C. M., & Chu, C. H. (2022). Silver diamine fluoride therapy for dental care. *The Japanese Dental Science Review*, *58*, 249-257. https://doi.org/10.1016/j.jdsr.2022.08.001

Zhi, Q. H., Lo, E. C. M., & Lin, H. C. (2012). Randomized clinical trial on effectiveness of silver diamine fluoride and glass ionomer in arresting dentine caries in preschool children. *Journal of Dentistry*, *40*(11), 962-967. https://doi.org/10.1016/j.jdent.2012.08.002

BÖLÜM VII

Süt Dişi Çekimlerinde Karşılaşılan Komplikasyonlar

Özgür DOĞAN[1]
Suat Serhan ALTINTEPE DOĞAN[2]
Hatice HATİPOĞLU[3]

1. Giriş

Hastalıklardan ve bu hastalıkların neden olduğu komplikasyonlardan korunmanın en temel yolu hastalığın ortaya çıkmasının engellenmesidir. Bu konuyla ilgili olarak birincil, ikincil ve üçüncül koruma kavramları ilk defa Leavell&Clark tarafından tanımlanmıştır.(Pandve, 2014) Çalışmacıların tanımına göre birincil korunma "kişiyi yakalamadan önce hastalığın nedenlerini ortadan kaldırmak için özel bir hastalık ya da hastalık gruplarına uygulanabilir önlemler"dir. Bu bağlamda hastalığa sebep olan kişisel ve çevresel davranışların değiştirilmesi için yapılan etkinlikler ile

[1] (Dr. Öğrt. Üyesi) Afyonkarahisar Sağlık Bilimleri Üniversitesi Diş Hekimliği Fakültesi Çocuk Diş Hekimliği Anabilim Dalı, Afyonkarahisar.

[2] (Dr. Öğr. Üyesi) Afyonkarahisar Sağlık Bilimleri Üniversitesi Diş Hekimliği Fakültesi Periodontoloji Anabilim Dalı, Afyonkarahisar

[3] (Arş. Gör.) Afyonkarahisar Sağlık Bilimleri Üniversitesi Diş Hekimliği Fakültesi Çocuk Diş Hekimliği Anabilim Dalı, Afyonkarahisar

hastalığa neden olan etmenlerin maruziyetinin azaltılmasını, maruziyetten kaçınılamadığı durumlarda ise hastalığın ortaya çıkmasını önlemeyi, hastalıklar için risk faktörlerinin kontrol edilmesinin ve böylelikle hastalıkların insidansını azaltma için yapılan etkinlikleri içerir.(Akdeniz & Kavukçu, 2017) Bu durumu diş hekimliği için açıklamak gerekirse diş çekimlerini ve bunların neden olabileceği komplikasyonların önüne geçilmesi için bireylerin özellikle çocukların şeker ağırlıklı diyetler ile beslenmesinin azaltılması, diş fırçalama sıklıkları ve fırçalama etkinliklerinin yükseltilmesi örnek verilebilir.

İkincil koruma; hastalıkları kontrol altına almak, neden olabileceği komplikasyonları en düşük düzeyde tutmak üzere erken teşhis koymak ve acil müdahalelerde bulunmak olarak tanımlanmıştır. Bu durum hastalıkların henüz belirti vermediği safhada tanımlanması ilerleyişinin kontrol altına alınması ile ilgili etkinliklerdir.(Starfield, Hyde, Gervas, & Heath, 2008)

Üçüncül korunma ise hastalık ortaya çıktıktan sonra, hastanın hayatına devam edebilmesi için hayat kalitesinin korunması ve arttırılması amacıyla yapılan etkinliklerdir. Üçüncül korunma tedaviler ile hastalığın ileride çıkabilecek olası komplikasyonlarını önlemeyi hedefler. (Starfield et al., 2008)

Dördüncül korunma, "Önce Zarar Verme" ilkesinin değiştirilmiş bir halidir. Dördüncül korunma hastaların aşırı ilaç kullanma riski altında bulunan hastaların belirlenmesi, aşırı ilaç kullanımından onları koruyarak bilim ışığında etik ilkelere uygun olarak tedavilerinin yapılması ile aktiviteleri içermektedir.(Pandve, 2014) Dördüncül koruma hekimlerin tıbbi girişimlerden kaynaklanan zararları önlemesini, azaltmasını ya da hafifletmesini amaçlamaktadır.(Wagner, 2015)

Hekimliğin en temel ilkelerinin başında "Önce zarar verme" gelmektedir.(Akdeniz & Kavukçu, 2017) Bu ilke doğrultusunda hareket eden hekimler öncelikle düzgün tanı kriterleri ışığında doğru teşhis koymalıdır. Hekimler uygun medikal tedavileri en az düzeyde medikament ile akılcı ilaç kullanımı şeklinde kullanmalıdır.

Hekimler uygun medikasyon kullanıldıktan sonra ise minimum doku hasarı ile mekanik tıbbi tedavileri gerçekleştirmelidir.

Komplikasyonların en uygun çözümü ortaya çıkmasını engellemektir. Bunun için yapılan tıbbi ve medikal tedaviler konusunda yeterli teorik bilgiye sahip olunmalıdır.

2. Süt Dişlerinin Morfolojik Yapısı

Süt dişleri, insanlarda intrauterin hayatın 6. haftasından itibaren oluşmaya başlamaktadır. Doğum sonrası ortalama 6. aydan itibaren ağız içine sürmeye başlamakta ve ortalama 2.5-3 yaşına kadar sırası ile sürme devam etmektedir. Her insanda normal şartlar altında maksilla ve mandibulada 10'ar adet olmak üzere toplam 20 adet süt dişi vardır. Bu sayı bazen genetik patolojiler bazen de dış sebeplerden dolayı azalmaktadır. (Jr., 2005)

Süt dişlenme döneminde kalıcı dişlenme döneminde sürecek olan küçük azı dişleri ve 3. büyük azı dişleri bulunmaz. Bunun neticesinde 4 maksiller, 4 mandibular olmak üzere toplamda 8 adet süt kesici diş; 2 maksiller, 2 mandibular kanin olmak üzere toplamda 4 kanin diş ve 4 maksiller, 4 mandibular olmak üzere toplamda 8 adet süt azı dişi bulunur. Her insanda herhangi bir genetik patoloji yok ise 20 adet süt dişi bulunmaktadır.

Süt dişlenme döneminde ağza süren her dişin bir simetriği bulunur. Maksilla ve mandibulada 2 adet süt orta kesici, 2 adet süt lateral kesici, 2 adet süt kanin dişi, 2 adet süt 1. azı dişi ve 2 adet süt 2. azı dişi bulunmaktadır.(Jr., 2005)

Genel olarak değerlendirildiğinde alt süt dişleri, üst süt dişlerinden önce sürmektedir. Sürme sırasına göre önce orta kesiciler, yan kesici dişler, 1. süt azı dişleri, süt kanin dişleri ve 2. süt azı dişleri olarak ağızdaki yerlerini alırlar. Genel olarak da sürme sırasına paralel olarak ağızdan fizyolojik eksfoliasyon ile uzaklaşmaktadırlar.

Süt ve sürekli dişler arasında sayı olarak farklılıklar olması ile boyut, renk, şekil ve yapı yönünden de çeşitli farklılıklar bulunmaktadır.(Costa VPP, Queiroz IQD, 2019; Jr., 2005)

Bu farklılıkların bilinmesi diş çekimi sırasında ortaya çıkabilecek komplikasyon riskini en aza indirecektir.

Süt diş arkı süt dişlerinin mesio-distal boyutlarının küçük olmasına bağlı olarak daha kısa şekillenmiştir.

Süt dişlerinde kron ve köklerindeki inklinasyon eğimleri daha geniş açılı şekillenmiştir. Bunun en olası sebebi süt kesicilerin lingualinde ve palatinalinde yer alan daimî kesici dişlerdir. Süt azı dişlerinin furkasyonunda yer alan daimî küçük azı diş germleri de yine bu inklinasyon açısının artmasına sebep olur.

Süt dişlerinde minenin daha ince olması ile süt dişi minesi daha opak yapıda görünür. Genellikle mavimtırak beyaz renk yansıması ile karakteristik görünümlerini kazanmasına neden olurlar. Süt dişleri daha mat ve sarımtırak renkte görünmektedir.

Süt dişlerinin ince mine ve dentin tabakasına sahip olması sebebiyle erozyon, atrizyon ve abrazyon daha kısa sürede oluşmaktadır.

Süt dişi kronlarının okluzogingival mesafesinin kısa olması dişlere daha basık bir kron görünümü kazandırır.

Süt dişi kök boyları da daimî diş kök boylarına göre daha kısadır. Bu kısa kök boyu alttaki daimî diş germinin hareketlenmesi ve sürmeye başlaması ile fizyolojik kök rezorpsiyonu ile daha da kısalmakta ve fizyolojik mobilite artmaktadır.

Süt dişlerinin bifurkasyon ve trifurkasyon olarak isimlendirilen kök ayrılma alanları daimî dişler ile kıyaslandığında mine-sement sınırına daha yakın konumlanmıştır. Aynı zamanda daha geniş bir yapıda olan kök ayrım alanları süt dişi köklerinin daha dar açılı şekillenmesinin sebeplerinden birisidir. Bu durum diş çekim işlemleri sırasında kök kırıklarının ortaya çıkmasına da zemin hazırlamaktadır.

Süt dişlerinin pulpa odasının genişliği, daimî diş pulpa odasının genişliğine göre daha fazladır. Bu durum çürüğe bağlı kanlanma ve beslenme değişimlerine karşı süt dişini daha korumasız hale getirmektedir. Bu duruma bağlı fizyo-patolojik rezorpsiyonlara süt dişi köklerinde daha sık rastlanmaktadır. Bu durum süt dişi çekimleri sırasında kök kırıkları ile karşılaşılma ihtimalini daha arttırmaktadır.

Süt kesici dişler sürekli kesici dişlere göre daha vertikal konumlanmıştır. Her süt kesici dişinin palatinalinde ya da lingualinde bir sürekli kesici diş germi bulunmaktadır. Bu germlerin zaman zaman görülen ektopik sürme hareketi yapması ile süt dişi kökleri anormal bir şekilde palatinalden ya da lingual tarafından tek yüzeyli olarak rezorbe olmakta ancak süt dişi halen mobil hale gelememektedir. Bu durumda genellikle ilgili süt dişinin çekimi sırasında yine kökün artan inceliği ile kırık riskinin ortaya çıkmasına sebep olmaktadır.

Özellikle süt büyükazı dişlerinde bukkal yüzeyde servikal çizgiye yakın tuberculum molare isminde çıkıntılı bir alan bulunur. Tuberculum molare daimî diş davyelerinin diş çekimi esnasında çekilecek süt dişinin kronunu tam olarak kavramasını engellemektedir. Bu durum davye-diş uyumsuzluğu sonucu dişin çekimi sırasında yumuşak doku ve sert doku yaralanmaları ya da kök kırıkları gibi komplikasyonların ortaya çıkma riskini arttırmaktadır.

Süt dişleri sürekli dişlere oranla daha geniş kron yapısına sahipken daha ince kök yapısına sahiptir. Bu durum da yine çekim sırasında komplikasyonların ortaya çıkma riskini arttırmaktadır.

Süt dişlerinde okluzal tabla daha dar tüberküller daha sivri şekillenmiştir.

Süt dişlerinde daha ince olan mine-dentin kalınlığı çürüğün daha kolay başlamasına ve daha çabuk ilerlemesine sebep olur. Çürük bakterilerinin ve toksinlerinin pulpayı etkilemesi ile patolojik kök rezorpsiyonlarının görülme sıklığı daimî dişlere oranla daha yüksektir.

Süt dişlerindeki kontak bölgeleri fizyolojik atrizyon ile kontak yüzeyi haline daha kolay oluşmaktadır. Bu durum çürük görülme olasılığının daha da yükselmesine sebep olmaktadır. (Costa VPP, Queiroz IQD, 2019)

Süt Üst Orta Kesici Diş Kron ve Kök Yapısı

Kron boyu 5-6 mm, kök boyu ort. 10 mm kadardır. Yüz orta hattının sağında ve solunda olmak üzere 2 adet olarak diş arkında yerini alır. Tüm dentisyon içinde mesiodistal genişliği servikoinsizal genişliğinde fazla olan tek diştir. Bu diş tek köklü bir yapıdadır. Kök yapısı vestibul yüzeyden palatinal yüzeye doğru hafif daralan konik bir yapıdadır. Vestibulo-paltinal yöndeki kalınlığı, mesiodistal yöndeki genişliğinden daha fazladır. Mesial ve distal yüzeylerden bakıldığında servikal 1/3 de palatinale doğru, apikalde ise vestibule doğru eğimlidir. Bu diş tümü ile vestibulden palatinale doğru daralan yapıdadır.

Üst santral dişlerde en sık karşılaşılan rezorbsiyon problemleri daimî santral kesicilerin ektopik erupsiyonuna bağlı ilgili kökün palatinalden rezorbe olması, orta hat yerleşimli mesiodens dişlerin ektopik sürmesi ile süt kesici köklerinin palatinalden rezorbsiyonu görülür. Daha az sıklıkla ise daimî lateral kesicilerin ektopik yerleşiminden dolayı süt santral kesici dişin kökünün distalden rezorbe olması görülebilir.(Nelson Stanley J., 2010)

Süt Üst Yan Kesici Diş

Kron boyu 5-6 mm kök boyu ort. 10 mm kadardır. Bu dişler süt santral kesici dişlere kıyasla daha küçük ve daha dışbükey yapıdadır. Vestibul yüzden bakıldığında diş tümüyle palatinale doğru eğimli yapıdadır. Bu dişler tek köklüdür. Kök yapısı servikalden apikale doğru daralan konik bir yapıdadır. Süt santral kesici dişlere oranla daha uzun ve ince şekillenmiştir.

Lateral dişler ile ilgili en sık karşılaşılan kök anomalisi daimî santral kesici dişlerin mesio-distal genişliklerinin fazla olmasına bağlı olarak süt yan kesici dişlerin köklerini bazen mesialden bazen

de total olarak rezorbe ederek düşmesine sebep olmasıdır. Bu dişlerin çekimi sırasında karıştırılmaması gereken diğer bir konuda üst çenede daha sık karşılaşılan süpernumerer dişlerin sıklıkla süt yan kesici dişlerin mesial ya da distallerinde konumlanmasıdır. Bu durumda kök kırıklarının ortaya çıkmasını engellemek için; hem süt dentisyonda kaç diş olduğuna hem de süpernumerer dişlerin dental arkta sıkışmış konumlarından dolayı kron kök açılarının değişmiş olabileceğine dikkat edilmelidir. Hatta kök dilaserasyonları ile karşılaşılabileceği ve diş çekimlerinin cerrahi açık çekimlere dönebileceği göz önünde bulundurulmalıdır.(Nelson Stanley J., 2010)

Süt Alt Orta Kesici Diş

Kron boyu 5 mm, kök boyu 9 mm kadardır. Süt dentisyonun en küçük dişidir. Konik yapıda tek bir köke sahiptir. Linguale doğru daralan bir yapısı vardır. Bazen kökün distal yüzünde geniş bir oluk bulunabilir. Süt alt kesici dişler ile ilgili en sık karşılaşılan kök rezorpsiyon patolojisi, daimî alt kesici dişin süt kesici dişlerin lingualinden ektopik olarak sürmesidir. Lingualde konumlanmış daimî diş, süt kesici dişin kökünün lingual yüzeyini rezorbe etmesine rağmen labial yüzeyini rezorbe etmez. Bu rezorpsiyona rağmen mobilitesi olmayan süt dişi eksfoliye olmaz. Aynı zamanda lingualden süren daimî kesici ile ikiz diş görünümü ortaya çıkar. Bu durumda spontan düşmesi beklenen süt diş düşmez ise diş hekiminin çekim yapması gerekir. Ancak konik özelliğinin kaybetmiş atipik rezorbe olmuş kökler hangi diş çekim manevrası yapılırsa yapılsın kırılmaya müsait hale gelir.(Nelson Stanley J., 2010) Bknz: Resim 1

Resim 1: Lingual pozisyondan süren alt daimî keser dişlerin sürmesinden sonraki klinik görünüm ve tedavisi

Süt Alt Yan Kesici Diş

Kron boyu 5 mm, kök boyu ort. 10 mm kadardır. Süt dentisyonun en küçük ikinci dişidir. Kök boyu süt orta kesici dişe göre 1 mm daha uzun ve distale kurvatürlüdür. Bu dişlerde görülen anormal kök rezorpsiyonuna genellikle daimî kesici dişlerin ektopik erüpsiyonu sebep olur. Daimî kesiciler özellikle gerçek yer darlığı gibi durumlarda süt yan kesici dişlerin köklerini rezorbe ederek eksfoliye olmalarına yol açabilirler. Daimî kesici dişlerin sürmesini sağlamak ya da kolaylaştırmak gibi bazı durumlarda da hekimin müdahale edip süt yan kesici dişi çekmesi gerekebilir. Bu tür çekim durumlarında kök parsiyel ve atipik rezorbe olduğu için kök kırıklarının önüne geçilmesi için dikkatli çalışılmalıdır.(Nelson Stanley J., 2010)

Süt Üst Köpek Dişi

Kron boyu ort. 6.5 kök boyu ort. 12.5 mm'dir. Süt dişleri arasında kron ve kök boyu en büyük olan diştir. Labio-palatinal kalınlığı mesiodistal kalınlığından fazladır. Bu özellikleri ile kama şeklini almıştır. Süt kanin dişleri tek köklüdür. Kök labialden palatinal yüzeye doğru daralan yapıda konik bir şekildedir. Süt üst köpek dişlerinde en sık görülen kök rezorpsiyon anomalisi; yer darlığından dolayı daimî 1. Küçük azı dişlerinin ektopik erüpsiyona uğrayarak süt üst kanin dişin kökünü kısmi ya da total olarak rezorbe ederek eksfoliye olmasına sebep olmasıdır. Ancak süt kanin dişlerinin kök yapısı daha kalın olduğu için süt kesici dişlerinde

görülen kök kırığı riski ile karşılaşılması riski süt köpek dişlerinde daha az sıklıkla görülmektedir.(Nelson Stanley J., 2010)

Süt Alt Köpek Dişi

Kron boyu ort. 6 mm, kök boyu ort. 11.5 mm kadardır. Süt üst köpek dişlerinden sonra en uzun süt dişidir. Tek köklü olan süt alt kanin dişleri mesiodistal yönde dar, labiolingual yönde geniş şekillenmiş ve kök ucu apikalde distale kurvatür yapmaktadır. Bu dişler ile ilgili en sık rastlanan atipik kök rezorpsiyonu alt daimî lateral dişlerin hem büyük boyutlu olması hem de ektopik konumlanarak süt alt köpek dişlerin kökünü mesial taraftan atipik olarak rezorbe etmesi ile gerçekleşmektedir. Bu tip durumlarda genellikle süt alt kanin diş mobil hale gelmekte ya da klinik muayenede eksfoliye olduğu görülür. Üst süt kanin dişlerde olduğu gibi bu dişlerin çekimlerinde kökler kalın olduğu için kök kırığı riski ile daha az karşılaşılmakla beraber dikkatli olunmasında fayda vardır.

Alt ve üst süt kesici dişlerin köklerinin konik yapısından dolayı tüm süt kesici dişler rotasyonel hareketler ile çekilir. Uygun diş çekim manevrası ilgili dişlerin vestibulo-palatinal veya vestibulo-lingual yönde hafif lüksasyonundan sonra rotasyonel kuvvetle traksiyon uygulanarak dişin soketinden alınmasıdır. Alttan gelen daimî dişlerin ektopik erüpsiyonu ve atipik kök rezorpsiyonlarından dolayı incelen ve zayıflayan köklerin kırılmamasına dikkat edilmelidir. (Nelson Stanley J., 2010)

Süt Üst 1. Azı Dişi

Kron boyu ort. 5 mm, kök boyu ort. 10 mm kadardır. Mesialden distale ve bukkalden palatinale doğru daralan bir yapısı vardır. Morfoloji olarak daimî üst 1. küçük azı dişlerine çok benzer daralan bir yamuk görüntüsü verir. Daha önce de bahsedildiği gibi bazen bukkal yüzeylerinde “tuberculum molare” olarak isimlendirilen ekstra bir tüberkül yapısı bulunabilir. Üst çene 1. süt azı dişlerinin 3 kökü vardır. Bu dişlerde trifurkasyon bölgesi servikal mine-sement sınırına daha yakındır. Kökler arası bölgede bulunan

daimî küçük azı dişlerinin germleri sebebiyle kökler birbirinden daha ayrık konumdadır. Bu özellikler sebebiyle daimî dişlere göre daha ince kök yapısı olan süt dişlerinde bir de daimî küçük azı dişlerinin sürmesi ile köklerin iç yüzeylerinde fizyolojik rezorpsiyonlar ortaya çıkarak kökün daha incelmesine ve çekim sırasında kırılgan hale gelmesine sebep olmaktadır. Palatinal kökler dişin en kalın kökleri durumundadır. Ancak bazen mesiobukkal kök ile birleşerek daha da kalın bir hal alarak dişin çekimini daha da zorlaştırabilir. Daha ender olarak da bukkalde yer alan mesial ve distal kökler birleşik palatinal kök ayrı bir oluşum halinde bulunabilir. Bütün bu morfolojik özellikleri dolayısıyla klinisyenler diş çekimi öncesinde dikkatli bir radyografik inceleme yapmak zorundadır. Ayrıca morfolojik özellikleri dolayısıyla diş çekimleri sırasında bazen üst süt 1. azı dişi yerine daimî 1. küçük azı dişinin çekilmesi gibi hekim kaynaklı hatalar ile karşılaşılabilmektedir. Bu gibi bir durum ile karşılaşıldığında yanlışlıkla çekilmiş olan 1. küçük azı dişleri acil bir şekilde replante edilmeli ve komşu dişlere yarı-esnek splintler ile 2 hafta süre ile sabitlenmelidir. Enfeksiyon ve pü ile alakalı çekimler öncesinde süt üst 1. azı dişinin atipik kök rezorpsiyonlarında çekim sonrası sokette reziduel kök parçalarının kalmamasına özen gösterilmelidir. Kırık kök parçalarının çıkarılması esnasında soket içindeki daimî diş germlerinin çıkartılmamasına veya hareket ettirilmemesine ekstra özen gösterilmelidir. Kırık kök parçaları çıkarılamıyorsa çekim soketi içinde bırakılmalı ve alttaki daimî küçük azı dişinin sürmesi takip edilmelidir. Bu tür durumlarda çoğunlukla rezidüel kök parçası ya rezorbe olmakta ya da alttaki daimî diş germinin sürmesi ile ağız ortamında görünür hale gelmekte olup çekilmesi çok kolaylaşmaktadır. (Nelson Stanley J., 2010)

Süt Üst 2. Azı Dişi

Kron boyu ort. 5.7, kök boyu ort. 11.7 mm kadardır. Morfolojik olarak daimî üst 1. büyük azı dişlerine çok benzemektedir. Okluzalden servikale ve mesialden distale daralan bir yapısı vardır. Bazen “carabelli tüberkülüne” bazen de “tuberculum molare” ye sahip olabilir. Ancak her ikisinin birden

görülmesi enderdir. Süt üst 2. azı dişlerinin 3 kökü bulunmaktadır. Bazı ender durumlarda mesial kök ve palatinal kök birleşmiş olabilir. Köklerin ayrım bölgesi servikal hatta daha yakın olduğu için kök boyları daimî dişlere oranla daha uzun görünmektedir. Bu durum diş çekimleri esnasında kırık ortaya çıkma riskini de arttırmaktadır. Ayrıca özellikle süt üst 1. azı dişlerinin kökleri öküz boynuzu formunda kurvatürlü ve alttaki daimî diş germini sarar tarzda olduğu durumlarda diş çekimi ile alttaki daimî küçük azı dişinin de süt azı dişinin kökleri arasında çıkması gibi bir durum ile karşılaşılabilir. Bu durumda hemen daimî küçük azı dişi soketine replante edilmelidir. Soket duvarlarına sütur atılabiliyorsa primer kapatma yapılması iyileşmeyi arttıracak, ilgili dişin prognozunu iyi yönde etkileyecektir.

Özellikle distobukkal kök en ince olan köktür, bundan dolayı özel bir dikkat gerektirir. Distobukkal kökler, yer darlığı durumlarında ve genetik temelli bir durum olarak daimî üst 1. büyük azı dişinin ektopik erüpsiyonu ile rezorbe edilerek pulpal patolojilere ve patolojik mobiliteye sebep olabilir. Daimî 1. büyük azı dişinin sürme pozisyonunun düzeltilmesi için çeşitli yöntemler önerilmiştir. Bunlar elastik seperatörler ve mesing teller ile daimî 1. büyük azı dişinin sürme aksının düzeltilmesi, süt üst 1. azı dişinin distal yüzeyinin möllenmesi veya süt 1. azı dişinin çekilmesi gibi yöntemleri kapsamaktadır. Bu durumda diş çekimi yapılacaksa dikkatli olunmalıdır. Özellikle kısmi atipik rezorpsiyonlar kök kırığı riskini arttırır.

Ayrıca diş çekimi sırasında süt 1. azı dişlerine dikkat edilmelidir. Eksfoliasyon zamanı yaklaşan süt üst 1. azı dişlerinin mobilitesi artmaktadır. Süt 2. azı dişlerinin elevasyonu sırasında süt üst 1. azı dişleri de soketinden ayrılabilir. Bu tür durumlarda ankiloz ve Turner hipoplazisi risklerinden dolayı diş replante edilmemelidir. Hastaya ve ebeveynine bilgi verilmesi zorunludur.

Yine çürük aktif bireylerde sık karşılaşılan diğer bir süt azı dişi çekim komplikasyonu ise klinisyenin komşu dişlerdeki arayüz restorasyonlarının düşmesine sebep olmasıdır. Çürük aktif bireylerin

taşıdığı çok sayıda eski restorasyonlarının çekim öncesi retansiyon kontrollerinin yapılması gerekmektedir. Özellikle çekim bölgesine komşu dişlerde böyle bir komplikasyonun yaşanabileceği işlem öncesinde hasta ve ebeveynine anlatılmadır.

Üst Süt 1. ve 2. azı dişleri için temel diş çekim manevrası 3 köklü yapısından dolayı vestibule rotasyondur. Palatinal kemiğin kortikal yapısından dolayı palatinale lüksasyon yapılmamalıdır.(Nelson Stanley J., 2010)

Süt Alt 1. Azı Dişi

Kron boyu ort. 6 mm, kök boyu ort. 9.8 mm kadardır. Süt ve sürekli dişler arasında başka benzeri bulunmayan bir diş morfolojisindedir. Hem okluzalden servikale hem de mesialden distale doğru daralan bir yamuk yapısındadır. Büyük çoğunlukla 2 köklüdür. Bir kök mesial de, bir kök distalde yer alır. Mesial kökün bukkolingual kalınlığı mesiodistal kalınlığından daha geniştir. Bazı durumlarda mesailde 3. kanal ağzı ile karşılaşılabilir. Bu durum daha geniş bir pulpa odası ve ve kök ile sonuçlanmaktadır. Ekstra kanallar ile daha nadir olmakla beraber distal kökte de karşılaşılabilir. Nadir durumlarda 3. kök ile de karşılaşılabilir. Ektopik kök bulunuyorsa eğer genelde dişin ortasında ayrı bir kök halindedir. 3. kök ile Orta Asya ve Güney Asya ırkında daha fazla karşılaşıldığı belirtilmiştir. Sonuç olarak radyografik değerlendirme yapılmadan süt alt 1. büyük azı dişi çekimi yapmak doğru değildir.

Daimî alt kanin dişlerinin daimî 1. küçük azı dişlerinden erken sürdüğü bazı durumlarda daimî kaninlerin büyük formları süt alt 1. azı dişlerinin mesial köklerinin atipik rezorpsiyonuna sebep olabilir. Bundan dolayı mobil hale gelen dişlerin çekimine karar verildiyse dikkatli davranılması gerekmektedir.(Nelson Stanley J., 2010)

Süt Alt 2. Azı Dişi

Kron boyu ort 5.5 mm, kök boyu ort. 11.3 mm kadardır. Yapı olarak daimî 1. azı dişlerine çok benzemektedir. Bütün süt dişlerinde olduğu gibi okluzalden servikale ve mesialden distale daralan bir

yapıdadır. Genellikle 2 köklü olmasına rağmen kök sayısı bazen 3'e, ender durumlarda 4'e çıkabilir. Süt kanin dişlerinden sonra en uzun köklere sahip dişlerden biridir. Diğer süt azı dişlerinde olduğu gibi köklerin birleşme alanı servikal alana daha yakındır. Bu da köklerin daha uzun görünmesine sebep olmaktadır. Mesial kök distal kökten daha uzundur. Süt alt 1. azıda karşılaşılmayan diğer bir özellik kökler arası bölgede daimî diş germlerinin bulunma olasılığıdır. Süt alt 2. azı dişlerinin de kökleri kurvatürlüdür.

Süt dentisyonda en yüksek çiğneme basıncına maruz kalan süt alt 2. azı dişleri gerek sürme bozuklukları gerek alttaki daimî diş eksiklikleri gerekse genetik faktörlerden etkilenerek ankiloze hale gelebilir. Bu tür durumlarda dişin çekimi komplike bir hal almaktadır. Bu gibi durumlar genellikle radyografik kontrollerde saptanabilmektedir. Ayrıca klinik muayene sırasında da bu dişlerin infraokluzyonda kaldığı belirlenir ve perküsyon testinde tok bir ses yanıtı alınır. Hasta ve ebeveyni bu dişlerin çekiminin komplikasyonlu olabileceği konusunda uyarılmalıdır. Bknz: Resim 2

Resim 2: Ankiloze hale gelip infraoklüzyonda kalmış 85 numaralı diş

Üst daimî 1. azı dişlerinde daha sık karşılaşılan ektopik sürme durumu ile daha nadir olarak da alt daimî 1. azı dişlerinde karşılaşılabilir. Süt alt 2. azı dişinin distal kökü atipik olarak kısmi

ya da total rezorbe olabilir. Diş çekimi öncesi bu tür durumlara karşı radyografik muayene ile değerlendirme yapmak yerinde olacaktır. Bknz: Resim 3

Resim 3: Ektopik sürerek 65 numaralı dişin distal kökünü rezorbe etmiş 26 numaralı diş

Alt süt azı dişlerinin temel çekim hareketi vestibule ve daha az olmak üzere linguale lüksasyon hareketidir. Mümkün olduğunca rotasyon hareketinden kaçınılmalıdır.

Diş çekimi; belirli patolojik sebeplerden etkilenmiş olan dişin alveolar kemik içindeki soketinden çıkartılması işlemidir.(Baillargeau et al., 2020)

Pediatrik dental hasta grubunda süt dişi çekim teknikleri yetişkin hastalarda uygulanan tekniklere benzer olmakla beraber farklılık gösteren noktalar bulunmaktadır. Yetişkin dental hastalarda olduğu gibi, pediatrik dental hastalarda da diş çekiminden önce medikal hikâyenin tam olarak alınması ve ayrıntılı değerlendirmesi yapıldıktan sonra dental hikâyenin analizi gereklidir. Pediatrik hasta grubu ile ilgilenen diş hekimleri her zaman üstünde çalıştıkları hastanın büyüme gelişimi devam eden bir birey olduğunu göz önünde tutmalıdır. Diş tedavileri yapılacak, özellikle de diş çekimi

veya çoklu diş çekimleri planlanan pediatrik hasta grubunda hastanın kooperasyonu önemli bir yer tutmaktadır.

Diş çekimi ile ilgili komplikasyonları nedenlerine göre sınıflandırmak anlaşılmasını kolaylaştıracaktır.

Sistemik hastalıklara bağlı olarak ortaya çıkan komplikasyonlar.

Kullanılan anestezi tekniği ve anesteziklere bağlı olan komplikasyonlar

Diş çekimi sırasında ortaya çıkabilecek komplikasyonlar.

Diş çekimi sonrasında hastaya bağlı olarak ortaya çıkabilen komplikasyonlar.

3. Hastalarda Anamnez: Medikal ve Sistemik Hikâye

Diş çekimleri planlanan hastalarda medikal hikâyenin değerlendirilmesi en önemli aşamalardan birisidir. Pediatrik hastaların sistemik hastalıklarının olup olmadığı öğrenilmeli, gerekli ise sistemik hastalıklarının tedavisi yapan diğer hekimler ile konsültasyonlar yazılı olarak gerçekleştirilmedir. Alerji hikayesi olan hastalarda özellikle lokal anesteziklere karşı gelişebilecek alerjik reaksiyonlara karşı dikkatli olunmalıdır.

Diş çekimleri lokal anestezi altında yapılan kanamalı işlemler olduğu için öncelikle kanama bozuklukları ile ilgili sistemik hastalıklar sonrasında lokal anesteziklerin direk ya da indirekt olarak etkileyebileceği organ problemi olan hastalar ve bunların hastalıkları dikkatli bir değerlendirmeden geçirilmelidir.

3.1 Kanama Bozukluğu Olan Hastalar

Daha önce bahsedildiği gibi aslında bir komplikasyonun en iyi çözümü ortaya çıkmasının önüne geçilmesi olacaktır. Kanama bozukluğu olan hastalarda özellikle bu tip komplikasyonlar yaşanmaması için ağız bakımına ekstra dikkat edilmeli, dişler günde 2 defa çocuğun yaşına uygun florürlü bir diş macunu kullanılarak ebeveynlerinin yardımı ile yumuşak bir diş fırçası kullanılarak

fırçalanmalıdır. Çocuklarda en sık karşılaşılan ve pediatrik hastalar ile ilgilenen diş hekimlerinin karşılaştığı kanama bozuklukları hemofili ve trombositopenidir. Bu tip hastalık sahibi bireylerde kanama korkusu sebebiyle diş fırçalama genellikle yapılamamakta ve bu durum ağız hijyenini kötüleştirerek görülen çürük sayısının artmasına sebep olmaktadır. Sonuç olarak yapılan diş çekimlerinin sayısını arttırır.

3.1.1 Trombosit Eksikliği

Trombositler kemik iliği hücrelerinden köken alan ve kanama zamanı ile ilişkili kan hücreleridir. Eksikliğinde kanamaya yatkınlık artmaktadır. Çocuklarda ortalama 150.000-450.000/ml arasında trombosit olması gerekmektedir. Bu sayının altı trombositopeni olarak adlandırılır. Bu tip hastalarda trombositopeni teşhisi genelde hastanın medikal tedavisini yapan doktorlar tarafından konulmakta ve diş hekiminin yapması gereken ekstra bir önlem kalmamakla beraber trombositopeni hikayesi olan hastaların tedavilerinin ne aşamada olduğu sorgulanmalıdır. Hafif kanama problemi olan hastalarda minimal invaziv dental tedaviler için önlem almaya gerek yoktur ancak diş çekimleri için trombositopenik hastalar hematoloji uzmanı ile konsülte edilmelidir.

İleri derecede kanama problemi beklenen hastalarda post operatif kanama komplikasyonlarının önüne geçilmesi için hastanın kan tablosunun düzeltilmesi gerekmektedir. Bu tip bireylerde trombosit eksikliği nedeniyle ağız içi dokularda ve diş etlerinde peteşi ve ekimozlar görülebilir. Bu tip patolojilerin süt dişi çekimi öncesinde ve sonrasında mı oluştuğu not edilmeli ve hastanın ebeveynine bilgi verilmelidir.

3.1.2 Hemofili

Koagulasyon faktörlerinin bazılarının çoğunlukla genetik olarak doğuştan eksik olmasına bağlı olarak ortaya çıkan bir kan hastalığıdır. Hemofilik bireylerde kanın ya hiç pıhtılaşmaması ya da uzamış pıhtılaşma zamanı bulunur. Pıhtılaşma zamanı ne olursa olsun hemofili; cerrahi tedavi görecek pediatrik hasta grubunda en

büyük risk arz eden kan hastalığıdır. Hemofili hastalarının rutin dental muayeneleri ve basit diş temizliği için faktör eksikliklerinin tamamlanmasına gerek yoktur. Ancak lokal anestezi yapılması planlanıyorsa mutlaka hematolog ile konsültasyon yapılmalıdır.

Çocuk hastalarda diş çekimi öncesinde pıhtılaşma faktör eksikliklerinin kan tablosunda en az %50-100 oranında düzeltilmesi gereklidir. Bu durumlarda dahi lokal kanama önlemlerine sıkı sıkıya bağlı kalınarak diş çekimleri gerçekleştirilmelidir. Hemofili hastalarında rejyonel blok anestezisi yerine lokal infiltrasyon anestezileri tercih edilmelidir. Buna rağmen diş hekimi eğer rejyonel blok anestezisi yapacaksa mutlaka faktör eksiklikleri %50 oranında restore edilmelidir. Rejyonel anestezi sonrasında doku içinde hematom olabilir. Bu tip durumlar hastada diş çekimi sonrası solunum yolları yakınında şişlik, yutkunma bozukluğu ve soluk alıp-verişlerde sekonder komplikasyonlara yol açabilir. Rejyonel blok anestezisi yapılacaksa eğer vazokonstrüktör içeren anestezikler tercih edilmelidir. Bu tip durumlarda hematoma bağlı post-operatif enfeksiyon riski ortaya çıktığından dolayı dental işlemler antibiyotik profilaksisi altında yapılmalıdır. Hemofili hastalarında ileri oral cerrahi işlemlerde, çoklu diş çekimlerinde hastane yatışı yapılması ve hastane ortamında dental işlemlerin yapılması tavsiye edilmektedir.

Diğer kanama problemi olan hastalar için yapılmış genel tavsiyeler bulunmaktadır.

- Kronik antikoagulan ve aspirin tedavisi altında olan hastalarda ve INR değerinin takip edildiği orta risk grubu hastalarda hastalık ve medikal tedavi ile ilgilenen doktorla ve hematolog ile konsültasyon yapılması faydalı olacaktır.
- Diş çekimi sonrası hemorajik komplikasyonların daha düşük seviyeye indirilmesi için Traneksamik asit'in topikal kullanımı tavsiye edilmiştir.
- Protrombin zamanlarını değerlendirecek laboratuvar testleri göz önünde bulundurulmalıdır.

- Diş çekimi sonrası yara kenarlarının primer kapatılması gereklidir.
- Surgicel, Getatamp, Ankaferd ve Traneksamik Asit kullanımı tavsiye edilmiştir.
- Beriplast-P ve Tisseel LYO gibi fibrin yapıştırıcılar da faktör replanman ihtiyacını azaltacaktır.
- Diş çekiminden sonra soğuk ve sıvı gıda tüketilmesine ağırlık verilmelidir.
- Fizyolojik eksfoliasyona uğrayan süt dişlerinin düşmesinden sonra dahi kanama problemi olabileceği akılda tutulma ve hastalar uyarılmalıdır. Bu tür durumda olan dişler fizyolojik eksfoliasyon zamanına kadar dikkatli bir takibe alınması komplikasyon risklerini daha aza indirecektir.
- Hafif uzamış kanama zamanı olan hastalar da diş çekimi sonrası %5'lik Transamin gargara ile günde 3-4 defa 2 dakika boyunca çalkalama yapılması tavsiye edilmiştir.(Türk Hematoloji Derneği, 2011)

3.2 Tip 1 Diyabet

Diş hekimlerinin ve pedodontistlerin en sık karşılaştığı çocukluk sistemik hastalıklarından bir diğeridir. Tip 1 diyabet hastaları 10 yaş altında erken diş eksfoliasyonu, 10 yaş üstü ise geç diş eksfoliasyonu riski taşımaktadır. Bu da bu tip hastaların diş çektirmek zorunda kalmasının bir diğer nedenidir. Bu tip hastalar mutlaka ağız hijyenini korumak konusunda eğitilmelidir.

Diş çekimi öncesinde hiperglisemiye sebep olmamak için mümkünse vazokonstrüktör içermeyen lokal anestezikler tercih edilmelidir. Ancak kanama kontrolüne ihtiyaç duyulduğu durumlarda 1/80000'lik adrenalin içeren solüsyonların kullanımı tavsiye edilmiştir.

Diş çekimi ve diğer dental tedaviler için en uygun zaman sabah kahvaltısının yapılmasının sonrasıdır. Hastalar mutlaka insulin enjeksiyonlarını yapmış olarak işleme alınmalıdır. Diş çekimleri öncesi açlık kan şekeri seviyesi ölçülmelidir. Açlık kan

şekeri seviyesi kritik seviyenin üzerinde ise diş çekimi başka bir seansa ertelenmelidir.

Bu hasta grubunda diş çekimi sonrasında yara iyileşmesinin geç olabileceği unutulmamalıdır. Hasta ve ebeveynleri buna göre bilgilendirilmelidir. Ayrıca bu hasta grubu sekonder enfeksiyonlara daha yatkın olduğu için dental işlemler ve özellikle diş çekimleri dental profilaksi prosedürleri altında yapılması tavsiye edilmektedir.(International Diabetes Federation., 2018)

3.3 Kalp-Damar Bozuklukları

Ventriküler septal defekt, patent ductus arterious, arteyel septal defekt, fallot tetratolojisi, pulmoner darlık, aort koarktasyonu, aort darlığı, büyük arter transpozisyonu ve yapısal doğumsal kalp damar bozuklukları en sık karşılaşılan kalp-damar patolojileridir. Dental tedavilerde ve özellikle diş çekimlerinde bakteriyeminin önüne geçilmesi için, diş etlerini ve ağız mukozasına zarar verecek işlemler öncesinde antibiyotik profilaksisi yapılmalıdır.

Kalp damar hastalıklarında hastaların kullandığı ilaçların yüksek şeker içeriği çürük riskini arttırmaktadır. Bu tip hastalığı olan çocuklarda bakteriyel endokardit olasılığı yüksek olduğu için vital pulpa tedavileri ve kanal tedavisi gibi dental tedavilerin yapılması tavsiye edilmemektedir. Bu durum diş çekim yapılma olasılığını daha da arttıran bir faktördür. Ayrıca bu tip hastalarda ritim bozuklukları gibi post-operatif komplikasyonların önlenmesi için pre-operatif sedasyon gibi medikamentler tedavi prosedürüne eklenebilir. Yine aritmi ve taşikardi gibi komplikasyonlara karşı adrenalin içermeyen lokal anestezikler kullanılmalıdır.(Cameron A.C, 2008)

4. Kullanılan Anestezi Teknikleri ve Kullanılan Anestezik Maddelere Bağlı Komplikasyonlar

Pediatrik hasta grubunda doğru anestezi tekniği kullanılarak minimum anestezik dozu yardımıyla maksimum anestezi etkisi sağlanması diş çekim prosedürleri esnasında diş hekiminin işini

kolaylaştırarak daha az komplikasyon ile karşılaşılmasına yardımcı olacaktır.

Pediatrik dental hasta grubunda lokal anestezi teknikleri benzer olmakla beraber çocukların gelişimine, yaşına ve kilosuna bağlı olarak kullanılan anestezik miktarı değişiklik göstermektedir. Çocuk hastalarda lokal anestezi öncesi mutlaka davranış yönlendirme teknikleri kullanılarak hasta anesteziye hazırlanmalıdır. Özellikle dental anksiyete ve buna bağlı işlem başarısızlığının önüne geçilmesi için "İğne, batma, kanama, ağrı, acı" gibi kelimelerin kullanılmasından kesinlikle kaçınılmalıdır.

Lokal anestezi öncesi ağrı hissinin azaltılması için mutlaka topikal anestezik kullanılması gerekmektedir. Topikal anestezinin primer amacı iğnenin anestezi istenen dokuya penetrasyonu esnasında sebep olacağı ağrı hissinin azaltılmasıdır. Yeterli anestezi için doku öncelikle kurutulmalı ardında topikal anestezik madde (sprey, krem, pomad) uygulanmış pamuk veya gazlı bez mukoza üzerinde 1 dk. boyunca bekletilmelidir.(SF., 1997)

Pediatrik ve yetişkin hasta grupları arasında temel anatomik farklılıklar bulunmaktadır. Bunlardan en önemlisi çocuklarda mandibular ramus uzunluğunun daha kısa olması ve anterio-posterior yönde daha dar olmasıdır. Diğer bir farklılık ise tüber anestesizi sırasında iğnenin derine penetrasyonunun; damarların yüzeysel seyretmesinden dolayı posterior süperior arter veya pterigoid ven pleksusuna zarar vererek anestezi sonrası doku içi kanama riskini arttırma olasılığıdır.(Ogle & Mahjoubi, 2012)

Pediatrik dental hasta grubunda lokal anestezi yapılırken kemik yoğunluğunun daha düşük olması, damarlanmanın yüksek olması gibi farklılıklardan dolayı lokal anestezik daha kolay diffüze olmaktadır. Bu farklılık göz önünde bulundurularak hem sistemik toksisite riskinin azaltılması hem de işlem sonrası normal hayata dönüşün hızlandırılması için lokal anestezik dozu daha az kullanılmalıdır.

Diş çekimleri öncesi yapılan lokal anesteziklerin etkisinin arttırılması, sistemik toksisitesinin ve difüzyon hızının azaltılması, ayrıca cerrahi alanda kanamanın azaltılarak hem görüşün arttırılması hem de postoperatif kanamayı azaltmak için anestezikler içine vazokonstrüktörler eklenmiştir. Diş hekimliği literatüründen en sık, yaygın ve güvenle uzun yıllardır kullanılan vazokonstrüktör madde adrenalindir.(Ogle & Mahjoubi, 2012)

Çocuklar için ideal lokal anestezik 1:100.000 adrenalin eklenmiş %2'lik lidocaine'dir. Çocuklara lokal anestezik maddelerin neden olabileceği sistemik toksisite gibi komplikasyonların engellenmesi için 1:100.000 adrenalin içeren %2'lik lidocaine için maksimum doz 7 mg/kg'dır. Lokal anestezik maddelerin neden olduğu sistemik toksisite öncelikle kardiyovasküler ve santral sistemi üzerinde kendisini gösterir. Santral sinir sisteminin uyarılması hiperaktivite, idiosenkrazi, terleme, taşikardi gibi semptomlar ortaya çıkabilir. Baskılanması ise bradikardi, hipoksi ve solunum durmasına yol açabilir.(M. D. Wilson S., 2005)

Lokal anestezik dozuna bağlı toksisite olasılığının azaltılması için lokal anestezik yapılırken hastanın kilosuna dikkat edilmeli ve rejyonel blok anestezileri sırasında aspirasyon yapılması kesinlikle unutulmamalıdır.

Lokal anesteziklere karşı alerjik reaksiyonlar ile nadir de olsa karşılaşılmaktadır. Alerjik reaksiyonlar ile ilgili olarak; ürtiker, dermatit, anjiyoödem, hipersensivite reaksiyonları ve anafilaksi sayılabilir. Vazokonstrüktör içermeyen lokal anesteziklerin sistemik absorpsiyonu hızlı olacağında toksik dozlara karşı dikkatli olunmalıdır.

Anesteziklerin uygulanması sırasında dikkat edilmesi gereken hususların başında çocuğun başının sabit tutulması gelmektedir. Anestezinin doku içine enjeksiyonu sırasında çocuğun başının hareket etmesi ile iğne ucunun periosta sürtmesi ya da periostu penetre etmesi ciddi bir ağrıya sebep olacaktır. Yine benzer şekilde operatörün eline çocuğun müdahale etmesi veya hareket halinde olan çocuğun operatörün eline çarpması ağrı hissini

arttıracaktır. Bu tür durumlar pediatrik hasta grubunda ağrı hissini ortaya çıkararak hem lokal anestezinin başarısız olmasını hem de lokal anestezik komplikasyon riskinin artmasına sebep olur. Ayrıca tedavi kooperasyonu düşük olan çocukların tedaviyi reddetmesine de yol açacaktır. Bu tür istenmeyen durumların önlenmesi amacıyla ya hastanın velisinden ya da dental asistandan yardım istenmelidir. Yardım istenen kişi çocuğun elini yumuşakça tutmalı ve çocuğu hareketsiz hale getirme veya zorla tutma hissinin uyanmamasına dikkat ederek onu desteklediği hissini vermelidir. Bu gibi durumlarda çocuk hastalar dental ünite, ünit tablasının üzerindeki dental malzemelere, hekime veya dental asistana karşı zarar verici istemsiz hareketlerde bulunabilir. Bu durumlarda; dental asistan çocuğun vereceği istemsiz reaksiyonlara karşı hazırlıklı bulunmalıdır.

Pediatrik dental hasta grubunda iğne uzunluğu ve kalınlığı lokal anestezi komplikasyonlarını engelleyen etkenlerden birisidir. Çocuk hastalarda genellikle 20 mm'lik kısa ve 32 mm'lik uzun iğneler yeterlidir. Üst çene anterior bölgenin hassas yapısından dolayı 10 mm'lik 30 gauge iğnelerin kullanılması önerilmiştir. Mandibular ramus uzunluk ve genişliğinin kısa olmasına bağlı olarak iğne uzunluğu kısa tutulabilir.(B., 1979)

Pediatrik hasta grubunda lokal anestezik enjeksiyonu sırasında ağrıya sebep olmamak için dikkat edilmesi gereken diğer bir konu ise enjeksiyon süresidir. Enjeksiyon süresinin uzun olması doku genişleme hızını azaltarak ağrı hissinde azalmaya neden olur. Tavsiye edilen enjeksiyon süresi 1dk'dır.

Pediatrik dental hasta grubunda hangi anestezi tekniği uygulanırsa uygulansın komplikasyon riskini azaltmak için yapılması gereken uygulamalar vardır.

Çocuk hastalarda çenelerde kemik yoğunluğunun az olması ve damarlanmanın çok olmasından kaynaklı çoğunlukla lokal infiltrasyona anestezi yeterli olmaktadır. Ancak bu durum anestezik maddenin difüzyonunu hızlandırmakta ve sistemik toksisite riskini arttırmaktadır.

İnferior alveolar sinir bloğunu anestezisi yapılırken mandibular ramus genişliğinin daha dar ve ramus boyunun daha kısa olmasından kaynaklı olarak iğnenin penetrasyon derinliği azaltılmalıdır.

Üst çene tuber anestezisi sırasında pterigoid ven pleksus veya posterior superior alveolar arter iğnenin derin penetrasyonu ile zedelenebilir. Bu damarsal yapıların çocuk hasta grubunda daha yüzeysel yerleşimli olduğu unutulmamalıdır. (SF., 1997)

4.1 Topikal Anestezik Komplikasyonları

Topikal anestezikler sprey, pomad, krem ve pastil formunda olabilir. Kliniklerde en yaygın kullanılan form spreyler olmasına rağmen pediatrik hasta grubunda sprey formların ağza direk sıkılmasından kesinlikle kaçınılmalıdır. Spreyin kötü tadı ve sebep olacağı genel uyuşukluk hissi çocuğun kooperasyonunu bozacaktır. Bunun önüne geçilmesi amacıyla sprey formların pamuğa sıkılarak tatbik edilmesi daha uygun olacaktır.

4.2 Lokal İnfiltrasyon Anestezileri ve Komplikasyonları

4.2.1 Submukozal Anestezi Komplikasyonları

Lokal anestezik maddenin mukoza ile periost arasına depolandığı tekniktir. İğnenin penetrasyon derinliği kontrol edilmeli ve periost teması minimum tutulmalıdır. Periost teması çocuk hastalarda ağrıya sebep olacağı için tedavi kooperasyonunu azaltacaktır.

4.2.2 Subperiosteal Anestezi Komplikasyonları

Lokal anestezik maddenin periost altına depolandığı anestezi tekniğidir. Kemik ve periost arasına lokal anestezik solüsyon verildiği için ağrılı bir tekniktir. Çocuk hastalarda kullanımından kaçınılmalıdır.

4.2.3 İntramukozal Anestezi Komplikasyonları

Çocuk hastalarda mukozanın yüzeyel anestezisinde endikedir. Ancak mukozda akut enfeksiyon ve hiperemi varlığında

enjeksiyon ağrıya sebep olarak çocuğun kooperasyonunu düşürecektir.

4.2.4 Periodontal Ligament Anestezisi Komplikasyonları

Özellikle sistemik hastalıklara sahip çocuk hastalarda ve rejyonel blok anestezisinin sebep olacağı hematom riski taşıyanlarda tercih edilen anestezi tekniklerinden birisidir. Ancak basınçlı enjeksiyon tekniği ağrıya sebep olur. Akut enfeksiyonlu dişlerde anestezik maddenin etkinliğinin azalması sonrası destek olarak kullanılan durumlarda zaten kooperasyonu bozuk çocuklarda klinik uyumun daha da kötüleşmesine sebep olabilir. Anestezik maddenin enjeksiyonu sonrası dişin yükselme hissi çocuklarda post-operatif perküsyon ağrısının oluşma ihtimalini yükseltir. Bu durumdan dolayı sadece çekim yapılacak dişlerde uygulanması tavsiye edilir.

4.2.5 Papiller Anestezi Komplikasyonları

Papiller bölge terminal sinir uçlarının yoğun olduğu hassas bir alandır. Anestezi ağrılı olduğu için çocuk hastalarda kullanımı tavsiye edilmez.

4.2.6 İntrapulpal Anestezi Komplikasyonları

Destek anestezi olarak kullanılır. Ancak ağrılı bir anestezi tekniğidir. Akut enfeksiyonlu dişlerin çekimi sırasında lokal anestezinin yetersiz kaldığı durumlarda pulpa odası açık olan dişlerde kullanılabilir.

4.3 Sinir Bloğu Anestezileri Komplikasyonları

4.3.1 İnferior Alveolar Sinir Bloğu Komplikasyonları

Alt çene dişlerinin restoratif ve cerrahi işlemlerinden önce en sık uygulanan anestezi tekniğidir. Ancak bu teknik ile anestezi yapılırken hastanın yaşı ve mandibulanın gelişimi dikkate alınmalıdır. Çocuk hastalarda büyüme ve gelişim ile mandibular foramen okluzal düzlemden yükselerek geri yönde hareket eder.

3 yaş grubu çocuklarda foramen mandibula okluzal düzlemin altında kalmaktadır; ancak bu yaş grubu çocuklarda mandibular

anestezi yapmaya genellikle ihtiyaç duyulmamaktadır. 6-10 yaş grubu arasında genel ortalamaya göre foramen mandibulanın artık okluzal düzlem ile aynı seviyede olduğu kabul edilmelidir. Aynı zamanda ramus mandibulanın ön kenarının ort. 12 mm kadar posteriorundadır. Anestezi yapacak hekim tarafından bu yaş grubundan itibaren artık okluzal düzlemin 1 cm üstünde olduğu düşünülmelidir. Küçük hasta grubunda daha önce de bahsedildiği gibi iğne uzunluğu 25 mm ve çağı 25-27 mm kadar olmasına dikkat edilmelidir. Penetrasyon derinliğinin 15-25 mm'den uzun olmamasına dikkat edilmelidir.

4.3.2 Mental Sinir Bloğu Komplikasyonları

İnferior alveolar sinir bloğu anestezisinin yetersiz kaldığı durumlarda destek anesteziye ihtiyaç duyulduğunda uygulanır. Ancak mental foramenin yerinin çocuklarda daha anteriorda konumlandığı unutulmamalıdır. Ağrılı bir anestezi tekniği olduğu için çocuk hastaların kooperasyonun bozulmaması için uygulamadan mümkün olduğunca kaçınılmalıdır.

4.3.3 Bukkal Sinir Bloğu Komplikasyonları

Bu anestezi tekniği de inferior alveolar sinir bloğunu desteklemek amacıyla tercih edilir. Hekimlerin gözden kaçırmaması gereken konu mandibular sinir bloğu anestezi yapıldıktan sonra bu anestezi yapılmadan önce bukkal anestezi yapılacak bölgeye de topikal anestezi uygulamaları gerektiğidir. Bu bölgede mukoza çok ince olduğundan dolayı iğne ucu periosta hemen temas etmekte ve hastada ağrıya sebep olmaktadır. Çocuk hastalarda anestezinin ağrısız olması bir sonraki aşamada yapılacak diş çekimini çok kolaylaştırmaktadır.

4.3.4 Posterior Superior Alveolar Sinir Bloğu (Tuber Anestezisi) Komplikasyonları

Daha önce bahsedildiği gibi pterygoid ven pleksusunun ve superior alveolar arterin yüzeyel yerleşimi iğnenin derin penetrasyonu sonrası zedelenebilir post-operatif hematom, ağrı, enfeksiyon gibi komplikasyonlar ile karşılaşılabilmektedir. Bu riskin

engellenmesi için 20 mm uzunluğunda iğneler kullanılması tavsiye edilmiştir.

4.3.5 Nazopalatin Sinir Bloğu Komplikasyonları

Sert damağın 1/3 kısmında anestezi sağlamak için kullanılan bir tekniktir. Ancak palatal anestezi gibi ağrılı bir tekniktir. Çocuk hastalarda zorunluluk olmadıkça kullanılması tavsiye edilmez. Yapılması mecburi ise iğne 5 mm'den fazla penetre edilmemelidir.

4.3.6 İnfraorbital Sinir Bloğu Komplikasyonları

Çocuk hastalarda dental işlemler sırasında tercih edilen bir anestezi tekniği değildir. Ancak yapılması mecbur kalınan durumlarda iğnenin orbital boşluğa girme ihtimalinden dolayı dikkatli olunmalıdır. Çocuğun gelişim seviyesi göz önünde bulundurularak 8 mm'den fazla penetrasyon yapılmaması gereklidir.

4.3.7 Anterior Palatin Sinir Bloğu Komplikasyonları

Çocuk hastalarda dental tedaviler için kullanılan bir anestezi tekniği değildir. Diğer olası komplikasyon risklerine karşı dikkatli olunarak uygulanmalıdır.(Ogle & Mahjoubi, 2012)

Çocuk hastalarda anestezi teknikleri ve kullanılan anestezikler ile olası komplikasyonlardan kaçınmak dikkat edilmesi gereken temel kurallar:

1. Dental tedaviler öncesi hangi anestezi tekniğinin seçileceğine karar verilirken her zaman ilk hedef en az invaziv olan anestezi tekniğinin seçilmesidir.

2. Ana anestezi tekniğine destek olarak yapılacak diğer anestezi tekniklerinin genellikle ağrılı olduğu göz önünde bulundurulmalıdır.

3. Anestezi öncesi çocuğa anlat-göster-uygula tekniği ile anlayacağı şekilde sözlü ve uygulamalı bilgilendirmeler yapılmalıdır.

4. Mümkün olduğunca "iğne, batma, yanma, kanama" gibi kelimelerin kullanımından kaçınılmalıdır.

5. Anestezi öncesi çocuğun enjektörü veya kullanılacak anestezi cihazının iğnesini görmesi engellenmelidir.

6. Anestezi bölgenin topikal anestezisinin sağlanması ağrı hissinin azaltılması ve hastanın kooperasyonun bozulmaması için çok önemlidir.

7. Anestezi sırasında çocuğun başının hareket etmemesi için öncelikle dental yardımcı personelden ve ebeveynlerinden yardım istenmelidir. Bu yardım çocuğun tutulması veya sabitlenmesi şeklinde değil anestezi yapılmasını engelleyecek hareketlere karşı çocuğa hissettirmeyecek şekilde önlem alınmasını içermelidir.

8. Anestezi yapılırken çocuğun hareketlenmesine bağlı komplikasyonların önüne geçilmesi için çocuk hasta ile sürekli konuşulmalı ve dikkati dağıtılmalı veya başka yöne çekilmelidir.

9. Anestezik solüsyon oda sıcaklığında olmalıdır.

10. Anestezik solüsyonun enjeksiyonundan önce 1 dk topikal anestezi uygulanmalı, solüsyonun enjeksiyonu 1 dk kadar sürmelidir. Günümüzde bilgisayar kontrollü lokal anestezi cihazları ile lokal anestezi daha ağrısız yapılabilmektedir.

11. Anestezik solüsyonun enjeksiyonundan hemen sonra çocuğa dokuda şişlik hissi, karıncalanma, yumuşama veya sıcak hissi gibi algıların hissedilebileceği çocuğa anlatılmalı ve çocuk anestezi hissine karşı hazırlıklı hale getirilmelidir.

12. Mümkün olan en dar çaplı ve en kısa iğneler ile lokal anestezi uygulanmalıdır.

13. Lokal anestezi sonrası çocuğun ısırmasına bağlı yumuşak doku yaralanmaları gibi komplikasyonların önüne geçilmesi için hem çocuk hasta hem de ebeveyn ısrarlı bir şekilde bilgilendirilmelidir.

14. Lokal anesteziden hemen sonra ortaya çıkabilen iskemik alanların anestezinin etkisinin kaybolması ile kaybolacağı hasta ve ebeveynlerine açıklanmalıdır. Bknz: Resim 4

Resim 5: Lokal anestezi sonrası iskemik alan oluşumu

15. Anestezi sonrası hematom ve bunun iyileşme süreçlerinde ortaya çıkabilecek ekimoz gibi komplikasyonlara karşı hasta ve ebeveynleri özellikle rejyonel anestezi teknikleri kullanıldığında bilgilendirilmelidir.

16. Dental tedavilerin bitmesinin ardından anestezi hissinin olduğu bölgeler çocuklar tarafından nadiren de olsa kaşınmakta ve yumuşak doku travması oluşturulmaktadır. Bu konuya karşı ebeveynlerin dikkatli olması ve çocukları anestezi hissi ortadan kalkana kadar gözlemesi gerektiği belirtilmelidir. Bknz: Resim 6

Resim 6: Lokal Anestezi Sonrası Bölgenin Kaşınması Sonucu Oluşan Doku Yaralanması

17. Nadiren de olsa karşılaşılabilen anestezik madde sonrası gelişen alerjik reaksiyonlara karşı dikkatli olunmalı, ebeveynlerden anamnez alırken alerji öyküsü veren ebeveynlerden dikkatli bilgiler edinilmeye özen gösterilmelidir. Şüphe duyulan durumlarda diş çekimleri de dahil tüm dental tedaviler ertelenerek çocuk hasta bir alerji uzmanına konsülte edilmelidir.

18. Anafilaksi gibi öngörülemeyen durumlara karşı her zaman hazırlıklı olunmalıdır.

5. Süt Dişi Çekimi Sırasında Göz Önünde Bulundurulması Gereken Konular ve Komplikasyonlar

Süt dişi çekimi için tasarlanmış davyeler daha küçüktür. Bunun amacı süt dişinin daha küçük yapıda olmasıdır. Aynı zamanda hekimin davyeyi elinde saklamasının kolaylaştırmak, çocuğun davyeyi görüp kooperasyonunun bozulmasını engellemektir.

Süt dişlerinin daha kurvatürlü kron kök yapısı çekim sırasında uygulanması gereken hareket ve kuvveti etkilemektedir. Kurvatürlü yapı davyelerin daha apikalde konumlanmasına sebep olur.

Süt dişi çekimleri sırasında alveol kemiğinin esnek yapısı sayesinde süt dişinin mobil hale getirilmesi daha kolaylaşmaktadır.

Süt dişlerin altında bulunan germlerin sürmesi ile fizyolojik kök rezorbsiyonu başlayıp ilerlemekte ve kökler zayıf kırılgan hal almaktadır.

Süt azı dişlerinin altında bulunan daimî diş germleri köklerin birbirinden uzak konumlanmasına yol açar. Bu durum süt dişi çekimleri sırasında alveolar soketin daha çok genişletilmesini gerektirir.

6. Süt Dişlerinin Çekim Endikasyonları

- Tedavi edilmesi mümkün olmayan aşırı derecede çürük dişler

- Kökleri fizyolojik olarak rezorbe olmasına rağmen eksfoliyasyona uğramayan süt dişleri
- Sürme yaşı gelmiş, köklerinin 2/3'ü oluşmuş olmasına rağmen süremeyen daimî dişlerin sürmesini hızlandırmak, gömülü kalmasını engellemek için üstlerinde bulunan süt dişleri
- Periodontal desteğini kaybetmiş süt dişleri
- Ortodontik olarak çekim endikasyonu konulan süt dişleri
- Daimî dişlerin malopoze durumda sürmesine sebep olacağı öngörülen süt dişleri
- İnfraoklüzyonda kalan, ankilotik hale gelmiş ya da ankiloz belirtileri saptanan süt dişleri altlarındaki daimî dişlerin sürmesini engelleyen süt dişleri
- Mezial ya da distalinde patolojik lezyon veya kistlerin içinde kalmış kökleri olan süt dişleri cerrahi planlamalar dahilinde çekilebilir
- Pulpayı içine alan bütün süt dişi vital tedavileri; radyoterapi, kemoterapi, kardiyo-vasküler cerrahi, organ ve kemik iliği transplantasyonu planlanan hastalarda enfektif endokardit riskini engellemek ve yapılacak medikal tedavilerin prognozunu kötüleştirmemesi için çekilmelidir.
- Süt dentisyonda yer alan süpernumerer dişler ortodonti konsültasyonu sonrasında çekilmelidir.
- Sosyoekonomik seviye, aile bilinç düzeyi, göçmen-evsiz bireyler, fiziksel ve zihinsel engellilik gibi durumlar süt dişi çekimi endikasyonu nedenidir.(Tomruk CÖ., 2019)

7. Süt Dişi Çekim Kontrendikasyonları

- Son 6 ay içinde geçirilmiş bir kalp-damar hastalığı veya ameliyatı
- Hayati tehlike yaratan sistemik durumların varlığında
- Kontrol altında olmayan sistemik hastalıkların varlığında

- Kontrol edilemeyen kanama bozuklukları veya yara iyileşmesini baskılayan sistemik hastalıkların varlığında
- Radyoterapi alanında bulunan dişler
- Kemoterapi alan hastalarda dişler
- Tümörlere komşu dişler

konsültasyon yapılmadan kesinlikle çekilmemelidir.(Tomruk CÖ., 2019)

Diş çekimi öncesinde komplikasyon yaşama olasılığını azaltmak için

Yumuşak dokular mümkün olduğunca travmadan korunmalıdır.

Mukozal yapı daha incedir. Bundan dolayı çok çabuk kontüzyon, laserasyon tipi yaralanmalar oluşur.

Travma anında mukozal yapının vaskülaritesi daha yoğun olmasından dolayı daha kolay kanama eğilimi görülür.

Travma ve yaralanma sonrası iyileşme daha yoğun kanlanma sayesinde daha hızlıdır.

Özellikle akut enfeksiyon durumlarında oral mukoza daha frajil hale gelmektedir. Bu tür durumlarda diş çekimi yapılması tavsiye edilmemekle beraber eğer işlem yapılacaksa hem anestezi sağlanması ile ilgili problem yaşanabilir hem de çekilecek diş bölgesindeki diş etlerinde laserasyon riski daha fazladır. Ayrıca bu tür durumlarda sütür atılması daha da zorlaşacaktır.

Diş çekimi gibi bir cerrahi işlemi kabul etmekte zorlanan çocuk hastalarda diş çekimi sonrası sütur atılması sırasında çocuğun kooperasyonunda sıkıntı yaşama olasılığı yüksektir dikkatli olunmalıdır.

8. Diş Çekimi Aşamasında Yaşanabilecek Komplikasyonlar

Daimî dişlerin çekiminde kullanılan aletler, süt dişlerinin çekiminde de kullanılmaktadır. Sadece davyeler daha küçük ve uçları daha oval yapıda tasarlanmıştır.

Elevatörler; dişlerin dekole edilmesi, köklerin ayrılması, kırık köklerin çıkarılması, kemik septumlarının kırılması gibi kullanım alanları vardır.

Ortaya Çıkabilecek Komplikasyonlar ise;

Elevatör kullanımı esnasında elevatör uçlarının kırılması

Dişlerin eleve edilmesi esnasında dikkatli çalışılmaz ise komşu dişlerin mobil hale getirilmesi söz konusudur. Hattan bazı durumlarda komşu dişler soketinden ayrılabilir. Eğer komşu dişler süt dişi ise reimplante edilmez. Ancak daimî dişler ise hemen reimplante edilmelidir. Bknz: Resim 7

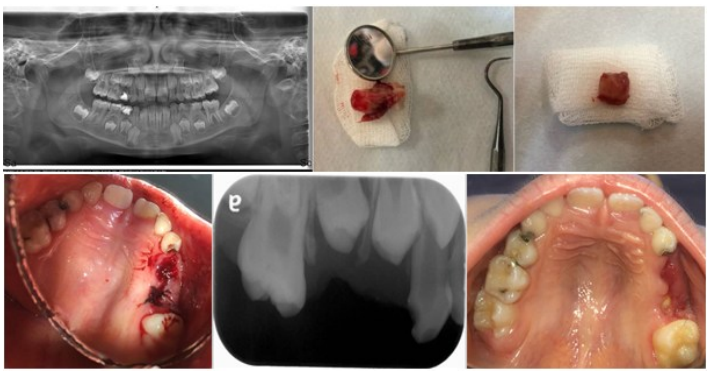

Resim 7: 55 Numaralı süt dişinin çekimi sonrası 15 numaralı diş germinin süt dişi ile çıkması ve replante edilmesi.

Çekilecek diş altındaki daimî diş germinin soketten çekimle diş ile ayrılması. Bu durumda daimî diş germi hemen reimplante edilerek soket primer kapatılmalıdır.

Elevatör kullanırken hastanın dudaklarına dikkat edilmelidir. Elevatör ile diş arasına sıkışan dudaklarda kontüzyon, hematom veya laserasyon görülebilir. Bu tür durumlarda yaralanmanın ciddiyetine göre sütur atılması gerekebilir.

8.1 Davye kullanımı sırasında yaşanabilecek komplikasyonlar

Yanlış diş çekilmesi. Bu tür bir durumla karşılaşırsa çekilen süt dişleri reimplante edilmemelidir. Hasta ve ebeveynine uygun bir açıklama yapmak mecburidir.

Çekimi yapılacak dişin davye ile tutulmasından sonra davyeyi sıkmadan diş çekimi ile ilgili hareketler esnasında davyenin dişten kurtularak karşıt arktaki dişlere çarpması. Bu tür durumlarda davyenin çarpmasından dolayı çıkan ses hastanın korkmasına ve kooperasyonunun bozulmasına yol açacaktır. Hasta sakinleştirilmelidir. Ardından davyenin çarptığı alanlar yumuşak doku ise izlenmeli ve hasar görmüşse gereken şekilde tedavi yapılmalıdır. Eğer davyenin çarptığı dişlerde veya restorasyonlarda kırık varsa durum incelenmeli ve mümkün olan en kısa zamanda tedavisi yapılmalıdır. Gereken tedaviler kırığın derecesine göre basit bir kırık hattı möllemesi, restoratif işlem yapılması veya ilgili dişin çekilmesine kadar değişen bir tedavi yelpazesi içinde ele alınmalıdır.

8.2 Sert Dokular ile İlgili Komplikasyonlar

Aşırı kron harabiyetli dişlerde kron yapının zayıf olmasına bağlı kron kırıkları. Bu durum süt dişinin çekimi öncesinde inspeksiyon ile değerlendirilmeli ve dişi kırılabileceği hastaya ve ebeveynlerine anlayabileceği şekilde anlatılmalı ve endişelenmemesi gerektiği belirtilmelidir.

Komşu dişlerde hasar. Özellikle komşu dişlerde tedavi edilmemiş çürükler varsa veya büyük restorasyonlar. Diş çekim aşamasının her anında zarar görebilir. Bu konu özellikle dişin elevasyonu aşamasında önemlidir. Elevatörün dikkatsiz kullanımı sonrası bu tip komplikasyonlar ile daha sık karşılaşılır. Böyle komplikasyonlar ile karşılaşılması halinde öncelikle diş çekimi tamamlanmalıdır. Ardından hemorajik kontrol sağlandıktan sonra kırık diş veya düşen-kırılan restorasyon geçici dolgular ile mümkün olduğu kadar restore edilmeli ve iyileşme sonrası aşmada yeni restorasyonlar yapılmalıdır. Kırık dişlerin keskin kenarlarının çocukların dil ve yanak mukozanı tahriş etmeyecek şekilde möllenmesi önemlidir.

Yanlış diş çekilmesi. Özellikle yan yana benzer çürükleri olan süt dişlerinin çekim planlaması dikkatli yapılmalıdır. Süt üst 1. azı dişinin daimî 1. küçük azı dişine benzer morfolojisi diş çekim aşamasında yanlış diş çekimine sebebiyet verebilir. Yanlış diş çekilmesi gibi komplikasyonlarda daimî dişler vakit kaybetmeden reimplante edilmelidir. Süt dişleri reimplante edilmez.

Kök kırıkları. Alttaki daimî dişlerin ektopik erüpsiyonları üstteki süt dişinin köklerinin köklerinde atipik rezorbsiyon ve zayıflama meydana getirir. Özellikle alt süt orta kesicilerde bu durumla sıklıkla karşılaşılır. Bazı durumlarda süt üst 2. azı dişlerinin palatinal kökleri tam rezorbe olmaz ve konik formunu kaybederek yassı bir hal alır. Bu tür durumlar kökün çıkartılmasını daha da zorlaştırmaktadır. Elevatörlerin konik silindirik yapısı yassı kök şekline uygun yassı sokete girememektedir. Süt dişlerinin kırık kök parçaları eğer çekilen süt dişi enfekte değilse soket içinde bırakılabilir. Hastalara ve ebeveynlere bilgi verilmelidir. Alttaki daimî diş germinin sürmesi ile soket içinde bırakılan süt dişi kökü sürerek ağız içinde görünür bir hal alabilir ve çekilebilir. Bazen de rezorbe olarak ortadan kalkmaktadır. Bknz:Resim 8

Resim 8: 75 ve 85 numaralı dişlerin köklerinde görülen atipik rezorpsiyonlar

Kırık Parçaların ve köklerin başka bir bölgeye kaçması. Genellikle uyumsuz çocuk hastalarda ve zorlu çekimler sonrası uyumu bozulan hastalarda çekilen dişler veya parçaları hekimin stresi ile veya hastanın müdahalesi ile boğazına doğru ağzı içine düşebilir. Bu tür durumlarda normal bireylerde öğürme refleksi ile diş dışarı çıkartılır. Çok ender durumlarda çekilen dişler yutulabilir. Hastanın trakeasına kaçmadığına emin olduktan sonra, sindirim kanalından dişin çıkması hastanın ebeveynleri tarafından takip edilmelidir. Kırık köklerin başka bölgelere kaçması süt dişlerinde genellikle nadirdir. Özellikle kurvatürlü kök yapısı kırılmayı kolaylaştırmaktadır. Bundan dolayı apikal üçlü bölgesinde kırılan parçalar genellikle görünmez konumda kalmaktadır. Bu konuda bilgili ve tecrübeli olunması kök kırıklarının görülme olasılığını azaltacaktır.(M. RD. Wilson S., 2005)

8.3 Yumuşak Dokulara Ait Komplikasyonlar

Süt dişleri çekiminde çocuk hastaların mukoza ve diğer tüm oral dokularının daha ince olunduğu unutulmamalıdır. Özellikle fistüllü dişlerin varlığında fistül bölgesi laserasyona en müsait alandır. Hastalar ve ebeveynleri fistüllü dişlerin çekimleri öncesi bilgilendirilmeli olası yumuşak doku laserasyonlarına karşı hazırlıklı olmalıdırlar. Laserasyonlar büyük değilse ve yara dudakları birbirine yakınsa sekonder iyileşmeye bırakılabilir. Ancak yara dudakları birleşmeyecekse primer kapama yapılabilir. Ancak her primer kapama kooperasyonu düşük olan bireylerde uyumsuzluğu daha da arttıracaktır. Mümkün ise kendi rezorbe olabilen süturlar kullanılması tavsiye edilir.

Dudak mukozasının kontüzyonları. Özellikle elevatörlerin dikkatsiz kullanımı sırasında dudak diş ve elevatör arasında sıkışmaktadır. Bu komplikasyonların önüne geçilmesi için dikkatli çalışılması gerekmektedir.(M. RD. Wilson S., 2005)

8.4 Kemik Yapılara Ait Komplikasyonlar

Alveolar kemiklerin kırılması. Çocuk hastalarda sık karşılaşılmayan bir komplikasyondur. Çocuklarda genellikle yaş

ağaç kırığı tipi kırıklar benzer şekilde alveolar duvarlarda da görülmektedir. Alveol kemiği üstündeki periost ayrılmadığı müddetçe iyileşme hızlı olacaktır. Periostta kopma meydana gelirse kırık parçanın alınması gereklidir. Çocuk hastalarda alttan yeni dişin sürmesi sırasında kemik remodelasyonu meydana geleceği için kırık bölge sıkıntısız şekilde iyileşmektedir. Bknz: Resim 9

Resim 9: Diş çekimi sonrası görülen alveolar duvar kırığı

Çenelerde ve tuber maksillada görülen kırıklar. Çocuk hasta grubunda sistemik bir problem olmadığı müddetçe karşılaşılma olasılığı çok düşüktür. Süt dişi çekimleri alveolar kemiklerin kolayca esnemesi sebebiyle daha rahat gerçekleştirilebilmektedir. (M. RD. Wilson S., 2005)

8.5 Anatomik Yapılara Ait Komplikasyonlar

Üst solunum yoluna diş kaçması gibi senaryolara genel anestezi altında yapılan diş tedavilerinde hastanın supine pozisyonda olmasından dolayı daha çok dikkat edilmelidir. Nasal olarak entübe edilmiş hastalarda üst solunum yolu girişi kapatılmış olmasına rağmen spançlar ile yabancı cisim, çekilen diş gibi partiküllerinin kaçması engellenir. Ancak yutak bölgesine kaç spanç konulduğu sayı olarak belirlenmeli spançlar birbirine süturlanmalı çıkartıldıktan sonra aynı sayıda spancın çıkmış olmasına dikkat edilmelidir.

Anatomik boşluklara ve sinüslere diş kaçması durumu çocuk hasta grubunda nadirdir. Tedavi protokolü yetişkin hasta grubundakinin aynısıdır.

Sinirler ile ilgili süt dişi çekim komplikasyonları nadirdir. Süt dişi köklerinin kısa olmasından dolayı genellikle anatomik yapılar, kaslar, sinirler süt dişi köklerinin yakınında konumlanmamaktadır.

Amfizem. Doku arasına hava dolması olarak açıklanır. Süt dişi çekimleri sırasında sık karşılaşılmaz. Ortaya çıkması durumunda post-operatif takip gereklidir. Vücut direnci düşük, enfeksiyona sebep olmuş dişlerin çekimi sonrası önlem amaçlı antibiyotik tedavisi başlanabilir.(M. RD. Wilson S., 2005)

9. Süt Dişi Çekimleri Sonrası Karşılaşılabilen Komplikasyonlar

Kanama. Özellikle enfeksiyona sebep olmuş dişlerin çekimi sonrası dikkatli olunmalıdır. Herhangi bir sistemik problem yoksa kanamanın durması beklenir. Ancak sekonder travmalar kanamayı tetikleyebilir. Çocuk hastalarda kanama problemi ile nadir karşılaşılır. Karşılaşılması durumunda gerekirse primer kapatma yapılabilir. Ancak sorunla bir daha karşılaşılma olasılığını azaltmak için bir uzman hekim konsültasyonu yapılmasında fayda vardır.

Ekimoz ve Hematom. Çocuk hastalarda vasküler desteğin geniş ve yaygın olmasından dolayı sık karşılaşılan durumlardan birisidir. Hasta ve ebeveynleri bilgilendirilerek takibe alınmalı ve etkilenen alanın genişliğine göre post-operatif enfeksiyon riskine karşı antibiyotik tedavisi akılda tutulmalıdır.

Şişlik. Şişlik yani ödem süt dişi çekimlerinden sonra sık karşılaşılan komplikasyonlardan birisidir. Ancak sebebi iyi analiz edilmelidir. Diş çekimi sonrası doku ödem oluşturarak enflamasyonu sınırlamaya çalışmaktadır. Bu ödem geçici ve rahatsız edici değildir. Ancak baskılanması isteniyorsa ve ödem oluşacağı öngörülüyorsa (kemik kaldırılmasına ihtiyaç duyulan cerrahi işlemler, alveolar kemik kırıkları, tuber maksilla kırığı vs.) ilk gün uzun aralıklar ile soğuk uygulama, ikinci uygulama yapmama,

üçüncü gün sıcak uygulama şeklinde hastaya ve ebeveynine önerilerde bulunulabilir. Ancak bu tür önerilerin çocuk hastalarda uygulanması ve takibi zordur. Mümkün olduğunca ödem oluşturacak şekilde travmatik işlem yapılmasından kaçınılmalıdır. Anestezi sonrası yumuşak doku yaralanmasına sebep olan diğer bir durum; çocukların anestezi altındaki bölgeyi ısırmasıdır. Yaralanma sonucunda dokuda ödem oluşur. Aslında spontan olarak düzelecek bir durumdur. Ancak yaralanmaya bağlı sekonder enfeksiyon riskine karşı topikal veya sistemik antibiyotik uygulaması yapılabilir.

Ağrı. Ağrı olgusu ağrının algılanması ve çocuk tarafından aileye bunun nasıl ifade edileceğine göre komplike bir hal almaktadır. Pediatrik hasta grubunda süt dişi çekimlerinden sonra ağrı sık karşılaşılan bir durum değildir. Ancak genel kooperasyonu düşük, ajite çocuklarda veya aile tipine bağlı olarak çocuklar ağrı yaşadığını belirtebilir. Hekimler hangi klinik senaryolarda ağrı yaşandığını öngörmeli ve ebeveynlere bilgilendirme yapmalıdır. Ağrı kesiciler ilk akla gelen medikal çözümdür.

Septik Periostitis. Nadir karşılaşılan durumlardır. Genellikle sistemik problemi olan, tedavisi devam eden akut radyoterapi, kemoterapi gören hastalarda karşılaşılma ihtimali daha yüksektir. Bu tip tedavi gören hastalar günümüzde hospitalize halde ve konsültasyon ile kliniklere gönderilmektedir. Kesinlikle konsültasyon sonrası ve mümkün olduğunca akut tedavi ara aşamalarında süt dişi çekimleri planlamalıdır. Elden geldiğince atravmatik çalışılmasına dikkat edilmelidir. Sekonder enfeksiyon riski göz önünde bulundurulmalıdır.

Alveolar Osteitis. Alveolit olarak isimlendirilen klinik tablo çocuk hasta grubunda daha az sıklıkla görülmektedir. Asıl olarak bir kanamama ve kemiğin beslenememesi problemi olan alveolit çocuk hastalarda vasküler desteğin daha yaygın olması ve kortikal kemiğin ince, spongioz kemiğin daha geniş olmasından dolayı nadir karşılaşılan bir klinik durumdur. Eğer çocuk hastalarda alveolit tablosu ortaya çıkarsa çocuğun klinik kooperasyonu daha düşük olacaktır. Süt dişi çekimi sonrası soket içinde kemik matriksine

öncülük yapması için kan pıhtısı oluşturulması gerekli olduğu için alveolar soket nazik hareketler ile temizlenmeli ve kibarca kanatılmalıdır. Unutulmamalıdır ki alveolit tablosu da tedavisi de ağrılı bir klinik durumdur. Çocukların kooperasyonunun bozulması beklenmektedir. Ebeveynlere bilgi verilerek klinik tablo anlatılmalı ve tedavi sırasında ebeveyn desteği sağlanmalıdır. Sekonder enfeksiyon riski göz önünde bulundurularak antibiyotik medikasyonu; çocukların yaşı, gelişimi ve vücut direncine göre önerilebilir.

Trismus. Çocuk hasta grubunda süt dişi çekimleri sonrasında nadir karşılaşılan bir klinik tablodur. Çocuk hastalar ağırlıklı olarak trismus gelişmiş halde klinik başvurusu yaparlar. Bu yüzden trismusun diş çekimi öncesinde var olup olmadığı not edilmeli ve mutlaka ebeveynlere bilgi verilmelidir. Trismus tablosu enfeksiyon yayıldığının bir belirtisi olabilir. Diş çekimi sonrası gelişen ödem veya uzun süren zorlu diş çekimleri sonrası görülme olasılığı yüksektir. Klinisyen bu tür durumları öngörebilmeli ve ebeveyn bilgilendirmesi sağlanmalıdır. Sekonder enfeksiyon riski göz önünde bulundurulmalıdır. (M. RD. Wilson S., 2005)

10. Süt Dişi Çekimi Sonrası Komplikasyon Olasılığını Azaltmak İçin Hastalar, Ebeveynlerine Öneriler ve Sonuç

Uyuşukluk ve anestezi hissi devam ederken çocuk hastalara dikkat edilmelidir. Uyuşukluk hissi sırasında çocuğun anestezili bölgeyi ısırmasını engelleyecek şekilde gazlı bezler ile yumuşak dokular dişlerden uzaklaştırılabilir.

İnferior alveolar sinir blokajı yapıldığında dilde de anestezi oluşacağı için dilin ısırılmaması konusunda hastalar ve ebeveynler ısrarlı şekilde uyarılmalıdır. Anestezi devam ederken çocuğun koşmaması, uyumaması gibi aktivitelerden kaçınılması belirtilmelidir.

Kuvvetli şekilde gargara, çalkalama, emme ve tükürme hareketleri süt dişi çekimleri sonrası oluşan pıhtı organizasyonunu

bozar ve post-operatif kanama başlatır. Hastalar ve ebeveynler bu konuda dikkatli şekilde uyarılmalıdır.

Ödem riskini azaltmak için önerilen soğuk ve sıcak uygulamaları 10 dk'dan fazla yapılmamalıdır. Bölgede donma ve yanık oluşmaması için hastalar ve ebeveynler bilgilendirilmelidir.

Ağız hijyenine özen gösterilmeli ve hastalar diş fırçalamaya teşvik edilmelidir. Fırçadan korunması gereken bölgeler, diş fırçalayamayacak durumda olan hastalar için antienflamatuar analjezik gargaralar özellikle tavsiye edilmelidir.

KAYNAKÇA

Akdeniz, M., & Kavukçu, E. (2017). Quaternary prevention: First, do not harm. *Türk Aile Hekimliği Dergisi*, *21*(2), 74–81. https://doi.org/10.15511/tahd.17.00274

B., S. (1979). *Pediatric Oral and Maxillofacial Surgery.* Mosby;

Baillargeau, C., Lopez-Cazaux, S., Charles, H., Ordureau, A., Dajean-Trutaud, S., Prud'homme, T., … Renard, E. (2020). Post-operative discomforts in children after extraction of primary teeth. *Clinical and Experimental Dental Research*, *6*(6), 650–658. https://doi.org/10.1002/cre2.316

Cameron A.C, W. RP. (2008). *Handbook of Pediatric Dentistry.* (4th ed.). Mosby;

Costa VPP, Queiroz IQD, L. E. (2019). Primary and Permanent Dentitions; Characteristics and Differences. In *Pediatric Restorative Dentistry*. Springer London.

International Diabetes Federation. (2018). IDF Europe Annual Report. Retrieved from www.idf.org/images/IDF_Europe/AnnualReport2018_FINAL.pdf

Jr., D. C. O. (2005). Gelişen Dentisyondaki Anomaliler. In *Pediatric Dentistry: Infancy Through Adolescence* (pp. 61–73). Mosby;

Nelson Stanley J., A. M. M. (2010). The Primary (Decidious) Teeth. In N. Ash (Ed.), *Dental Anatomy, physiology, and Occlusion* (Ninth Edit, pp. 45–63). Elsevier.

Ogle, O. E., & Mahjoubi, G. (2012). Local Anesthesia: Agents, Techniques, and Complications. *Dental Clinics of North America*, *56*(1), 133–148. https://doi.org/10.1016/j.cden.2011.08.003

Pandve, H. (2014). Changing concept of disease prevention: From primordial to quaternary. *Archives of Medicine and Health Sciences*, *2*(2), 254. https://doi.org/10.4103/2321-4848.144366

SF., M. (1997). *Handbook of Local Anesthesia* (4th ed.). Mosby;

Starfield, B., Hyde, J., Gervas, J., & Heath, I. (2008). The concept of prevention: a good idea gone astray? *Journal of Epidemiology & Community Health*, *62*(7), 580–583. https://doi.org/10.1136/jech.2007.071027

Tomruk CÖ., C. F. (2019). Çocuklarda Diş Çekimleri. In *Pedodonti Akıl Notları* (pp. 155–162).

Türk Hematoloji Derneği. (2011). T. *Hemofilide Kanama Tedavisi: Ulusal Tedavi Kılavuzu*.

Wagner, H. (2015). Quaternary Prevention and the Challenges to Develop a Good Practice Comment on "Quaternary Prevention, an Answer of Family Doctors to Overmedicalization." *International Journal of Health Policy and Management*, *4*(8), 557–558. https://doi.org/10.15171/ijhpm.2015.98

Wilson S., M. D. (2005). Çocuklarda Lokal Anestezi ve Ağız Cerrahisi. In *Pediatric Dentistry: Infancy Through Adolescence* (6th ed., pp. 447–462). Mosby;

Wilson S., M. RD. (2005). Local Anesthesia and oral surgery in children. In *Infancy through Adolescence* (5th ed., pp. 398–410). St. Louis: Elsevier.

BÖLÜM VIII

Çocuk Diş Hekimliğinde İleri Davranış Yönlendirme Teknikleri

Deniz Sıla ÖZDEMİR ÇELİK[1]
Abdulkadir BİTER[2]

1. Giriş

Birçok çocuk hasta temel davranış yönlendirme teknikleri kullanılarak doğru bir şekilde tedavileri tamamlanabilir. Bu temel davranış yönlendirme teknikleri hekimin ve yardımcı personelin öncelikle tercih etmesi gerektiği yöntemler olmalıdır. Fakat bazı çocuklarda temel düzey davranış yönlendirme teknikleri cevapsız kalmaktadır. Bunun sebebi çocuk hastaların psikolojik ve fiziksel zorluklara maruz kalmasıyla birlikte çevre ve aile baskısından kaynaklanmaktadır. Bu yüzden ileri düzey davranış yönlendirme teknikleri kullanılmaktadır. Bu teknikler koruyucu stabilizasyon,

[1] Dr. Öğr. Üyesi, Bolu Abant İzzet Baysal Üniversitesi Diş hekimliği Fakültesi, Çocuk Diş Hekimliği Anabilim Dalı, Bolu/Türkiye, ORCID:0000-0002-2274-5375, denizsilaozdemir@gmail.com
[2] Diş Hekimi, Yenikent Dentestetik Diş Polikliniği, Ankara/Türkiye 0009-0002-6137-5845, Abdulkadirbiter@gmail.com

sedasyon ve genel anestezi gibi yöntemler içermektedir. Uyumlu olmayan hastalarda başarılı bir tedavi için bu yöntemler kullanılmaktadır. Bu teknikler her hastaya uygulanamaması ile birlikte bilgili ve deneyimli hekim ve personel gerektirir (Dds vd. 2004).

2. Koruyucu Stabilizasyon

Bebeklerin, çocukların, ergenlerin veya özel sağlık bakımına ihtiyaç duyan hastaların tedavisinde her türlü koruyucu stabilizasyonun kullanılması, sağlık hizmeti sağlayıcılarını, bakım verenleri ve toplumu ilgilendiren bir konudur(Connick, Palat, ve Pugliese 2000; Law ve Blain 2003; Morris 2004; Nunn vd. 2008). Koruyucu stabilizasyonun geniş tanımı, tedavinin güvenli bir şekilde tamamlanmasına izin verirken yaralanma riskini azaltmak için hastanın izni olsun veya olmasın hastanın hareket özgürlüğünün kısıtlanmasıdır. Kısıtlama başka bir kişiyi/kişileri, bir hasta stabilizasyon cihazını veya bunların bir kombinasyonunu kapsayabilir. Koruyucu stabilizasyonun kullanılması, fiziksel veya psikolojik zarar, onur kaybı ve hasta haklarının ihlali gibi ciddi sonuçlara yol açma potansiyeline sahiptir. Göğüs çevresine yerleştirilen stabilizasyon cihazları solunumu kısıtlayabilir; özellikle solunum sorunu olan (örn. astım) hastalarda ve/veya solunumu baskılayabilecek ilaçlar (örn. lokal anestezikler, sedatifler) alacak hastalarda dikkatli kullanılmalıdırlar. Kullanımın ilişkili riskleri ve olası sonuçları nedeniyle, diş hekiminin her hastada kullanımını ve olası alternatifleri kapsamlı bir şekilde değerlendirmesi teşvik edilmektedir. Koruyucu stabilizasyon sırasında hastanın dikkatli ve sürekli izlenmesi zorunludur (Hospitals ve Organizations 1996; Nunn vd. 2008). Diş tedavisi sırasında hastayı, uygulayıcıyı,

personeli veya ebeveyni yaralanmalardan korumak için bazen hastanın kısmen veya tamamen stabilizasyonu gerekebilir. Koruyucu stabilizasyon diş hekimi, personel veya ebeveyn tarafından kısıtlayıcı bir cihazın yardımıyla veya olmadan yapılabilir (Litman vd. 1998; Williams, Hurst, ve Stokes 1983). Diş hekimi her zaman en az kısıtlayıcı ancak güvenli ve etkili koruyucu stabilizasyonu kullanmalıdır. Uyumlu bir çocukta ağız desteği koruyucu stabilizasyon olarak değerlendirilmez (Litman vd. 1998; Williams vd. 1983).

Koruyucu stabilizasyon kullanma kararında aşağıdakiler dikkate alınmalıdır:

- Alternatif davranış yönlendirme yöntemleri
- Hastanın diş tedavisi ihtiyaçları
- Diş tedavisi kalitesi üzerindeki etkisi
- Hastanın duygusal ve psikolojik gelişimi
- Hastanın tıbbi ve fiziksel hususları

Kısıtlayıcı cihazla veya kısıtlayıcı cihaz olmadan, diş hekimi tarafından yürütülen ve dental ekip tarafından gerçekleştirilen koruyucu stabilizasyon, ebeveynin bilgilendirilmiş onamını gerektirir. Bilgilendirilmiş onam alınmalı ve hastanın dosyasına kaydedilmelidir. Ayrıca uygun olduğunda, koruyucu stabilizasyon kullanılmadan önce hastaya tepki vermesine fırsat verilerek, kısıtlamanın gerekliliği konusunda hastaya bir açıklama yapılmalıdır (Committee on Pediatric Emergency Medicine 1997; Council 2015; Nunn vd. 2008).

Diş tedavisine beklenmedik bir tepki verilmesi durumunda, hastayı ve personeli zarardan korumak uygulayıcının sorumluluğundadır. Güvenliği sağlamak için acil müdahalenin ardından, bakımın devamı için tekniklerin değiştirilmesi gerekiyorsa, diş hekiminin alternatif yöntemler için bilgilendirilmiş onam alması gerekir (Council 2015; Seale 2004).

Hasta stabilizasyonunun amaçları şunlardır (Council 2015; Seale 2004):

- İstenmeyen hareketi azaltmak veya ortadan kaldırmak
- Hastayı, personeli, diş hekimini veya ebeveyni yaralanmalardan korumak
- Kaliteli diş tedavisinin sağlanmasını kolaylaştırmak.

Endikasyonlar:

- Derhal teşhis, acil bakım ve/veya sınırlı tedavi gerektiren ve duygusal veya bilişsel gelişim düzeyleri, olgunluk eksikliği veya zihinsel veya fiziksel koşullar nedeniyle işbirliği yapamayan bir hasta
- Acil teşhis, acil bakım ve/veya sınırlı tedavi ve kontrolsüz hareketler gerektiren bir hasta, koruyucu stabilizasyon kullanılmadan hastanın, personelin, diş hekiminin veya ebeveynin güvenliğini riske atan durumlar
- İstenmeyen hareketlerin azaltılmasına yardımcı olmak

Kontrendikasyonlar:

- Koopere, sedasyon uygulanmayan hastalar

- Rahatsızlığıyla ilişkili tıbbi, psikolojik veya fiziksel koşullar nedeniyle güvenli bir şekilde hareketsiz hale getirilemeyen hastalar
- Hareketsiz kalma nedeniyle fiziksel veya psikolojik travma öyküsü olan hastalar (başka alternatif bulunmadığı sürece)
- Tam ağız veya çoklu kadran diş rehabilitasyonunu gerçekleştirmek için acil olmayan tedavi ihtiyaçları olan hastalar
- Hekimin rahatlığı

Önlemler:

- Herhangi bir tıbbi durumun olup olmadığını tespit etmek için hastanın tıbbi geçmişi dikkatle incelenmelidir (örn.solunum fonksiyonunu tehlikeye atabilecek astım)
- Stabilizasyonun sıkılığı ve süresi düzenli aralıklarla izlenmeli ve yeniden değerlendirilmelidir;
- Ekstremiteler veya göğüs çevresindeki stabilizasyon, dolaşımı veya solunumu aktif olarak kısıtlamamalıdır
- Beden dilinin gözlemlenmesi ve ağrı değerlendirmesi, ilk sıkıntı belirtisinde prosedürel değişikliklere izin verecek şekilde sürekli olmalıdır
- Şiddetli stres veya histeri yaşayan bir hastada olası fiziksel veya psikolojik travmayı önlemek için stabilizasyon mümkün olan en kısa sürede sonlandırılmalıdır

Hastanın kaydı şunları içermelidir:

- Stabilizasyon göstergesi
- Stabilizasyon türü
- Koruyucu stabilizasyon için bilgilendirilmiş onam
- Koruyucu stabilizasyon sırasında ebeveynin dışlanma nedeni (varsa)
- Stabilizasyon uygulamasının süresi
- Stabilizasyon sırasında davranışın değerlendirilmesi/derecelendirilmesi
- Cilt lekeleri gibi istenmeyen sonuçlar
- Gelecekteki randevular için stabilizasyon etkisi

3. Sedasyon

Sedasyon, psikolojik veya emosyonel olgunluk eksikliği nedeniyle kooperasyon sağlayamayan ve/veya zihinsel, fiziksel veya tıbbi engellilik durumu olan hastalarda kullanılan davranış yönlendirme tekniğidir. Sedasyon kullanımında teşhis ve tedavi ihtiyacının yanı sıra hastanın, uygulayıcının ve personelin güvenliği de dikkate alınmalıdır (Coté vd. 2019).

Sedasyon kullanma kararında aşağıdakiler dikkate alınmalıdır:

- Alternatif davranışsal rehberlik yöntemleri
- Hastanın diş tedavisi ihtiyaçları
- Diş tedavisinin kalitesi üzerindeki etkisi
- Hastanın duygusal gelişimi

- Hastanın tıbbi ve fiziksel durumu

Sedasyon genellikle operasyon öncesi veya operasyon sırasında çeşitli sedatif ajanların, kullanılan ajan tipine bağlı olarak farklı yollardan uygulanması ile kaygı ve korkunun kontrol altına alınmasıdır. Sedasyon verilecek olan ajanın dozu ile doğru orantılı olarak derinliği değişir (Norderyd vd. 2018).

Bilinçli (Minimal) Sedasyon: Uygulanılan ajanlarla, bilincin çok hafif baskılandığı, hastanın sözel komutlara cevap verebildiği, dolaşım ve solunum sistemi ve reflekslerin korunduğu geri dönüşümlü sedasyon çeşididir.

Orta Derece (Moderate) Sedasyon: Uygulunan ajanlara göre orta dereceli bilincin baskılandığı, dolaşım ve solunum engelinin olmadığı, küçük uyarılara ve dokunsal sözlü uyarılara cevabın korunduğu geri dönüşümlü sedasyon çeşididir.

Derin (Deep) Sedasyon: Kullanılan ajanlarla bilincin yüksek derece baskılandığı, hastanın sözel uyaralara karşı tepkisiz kaldığı, fakat ağrılı veya tekrarlayan uyarılara cevap alınabilen durumdur. Solunum ve dolaşım desteği gerekebilir.

Sedasyon sağlamak amacıyla seçilen ajanlar, ajan-preparat tipine uygun olarak (Norderyd vd. 2018);

- inhalasyon,
- oral,
- sublingual (SL),
- transmukozal (TM),
- intranazal (IN),

- rektal,
- intramusküler (IM),
- intravenöz (IV) yollardan uygulanabilir.

Sedasyon sağlamak amacı ile kullanılan ajanlar genellikle üç ana grupta toplanırlar.

- Hipnotik ve sedatifler: Barbitüratlar, Antihistaminikler, Kloral deriveleri,
- Ketamin
- Opioidler Trankilizanlar: Fenotiazinler, Butirofenonlar, Benzodiazepinler

Bu sedasyon ajanlarından başka, özellikle diş hekimliği alanında Nitröz Oksit (N_20) (Azot Protoksit) ile inhalasyon sedasyonu çok kullanılan bir uygulama olarak karşımıza çıkmaktadır.

Sedasyon ekibinde;

- Anestezioloji ve Reanimasyon Uzmanı (Anesteziolog),
- Anestezi Teknikeri,
- Diş Hekimi,
- Diş Hekimi Yardımcısı.

N_2O/O_2 inhalasyonu ile sedasyon uygulanacaksa hastanın uzun süre aç kalmasına gerek olmayıp, işlemden 2 saat öncesine kadar hafif bir öğüne izin verilmektedir. Diğer sedasyon yöntemleriyle birlikte kullanılacak ise midenin boş olması tercih

edildiğinden çocuk hastaların en son işlemden 6 saat önce katı gıda 4 saat önce süt, 2 saat önce su almalarına izin verilmektedir. Hasta yakının operasyon öncesinde yapılacak görüşme ile bu konuda sedasyonu sağlayacak anesteziloji ve reanimasyon uzmanı tarafından bilgilendirilmesi önemlidir (Coté vd. 2019; Norderyd vd. 2018). (American Academy of Pediatric Dentistry, 2013):

- Hastanın güvenliğini ve refahını korumak
- Fiziksel rahatsızlığı ve acıyı en aza indirmek
- Kaygıyı kontrol etmek, psikolojik travmayı en aza indirmek
- Prosedürün güvenli bir şekilde tamamlanmasını sağlayacak şekilde davranışı ve/ veya hareketi kontrol etmek
- Hastayı kabul edilen kriterlere göre tıbbı gözetimden güvenli bir şekilde taburcu olmanın mümkün olduğu bir duruma döndürmek

Endikasyonlar:

- Temel davranış yönlendirme tekniklerinin başarılı olmadığı korkulu, endişeli hastalar
- Mantıksal veya duygusal olgunluk ve/veya zihinsel, fiziksel veya tıbbi engellilik, psiko-psikolojik eksiklik nedeniyle iş birliği yapılamayan hastalar
- Sedasyon kullanımının gelişmekte olan psikolojiyi koruyabileceği ve/veya tıbbi riski azaltabileceği hastalar

Kontrendikasyonlar:

- Diş tedavisine minimum düzeyde ihtiyaç duyan koopere hasta
- Uygun olmayan tıbbi ve/veya fiziksel durumlar sedasyonu tavsiye edilmez hale getirir.

Hastanın kaydı şunları içermelidir:

- Bilgilendirilmiş onam. Sedasyon kullanılmadan önce ebeveynden bilgilendirilmiş onam alınmalı ve belgelenmelidir
- Ebeveyne sağlanan talimatlar ve bilgiler
- Sağlık değerlendirmesi
- Uygulanan ilaçların adını, yolunu, yerini, zamanını, dozajını ve hasta üzerindeki etkisini içeren zamana dayalı bir kayıt
- Tedavi sırasında ve önceden belirlenmiş taburculuk kriterlerine ulaşılana kadar hastanın bilinç düzeyi, duyarlılığı, kalp hızı, kan basıncı, solunum hızı ve oksijen satürasyonu değerleri
- Olumsuz olaylar (varsa) ve bunların tedavisi
- Hastanın taburculuk sırasındaki zamanı ve durumu

4. Genel Anestezi

Genel anestezi, bağımsız olarak hava yolunu koruma ve fiziksel uyarılara veya sözlü komutlara bilinçli olarak yanıt verme yeteneği de dahil olmak üzere koruyucu reflekslerin kaybının eşlik ettiği kontrollü bir bilinç kaybı durumudur. Genel anestezinin kullanılması bazen gerekli olabilir. Genel anestezi kullanımında

teşhis ve tedavi ihtiyacının yanı sıra hastanın, uygulayıcının ve personelin güvenliği de dikkate alınmalıdır. İşlem gören çocukların güvenliğini, sağlığını ve konforunu sağlamaya yardımcı olmak için anestezik ve sakinleştirici ilaçlar kullanılır. Araştırma çalışmalarından elde edilen giderek artan kanıtlar, bu ajanların yararlarının, zararlı etkilere neden olma potansiyelleri bağlamında değerlendirilmesi gerektiğini göstermektedir (Goldschneider vd. 2014). Küçük çocuklara yönelik olası risklerin belirlenmesi için ek araştırmalara ihtiyaç vardır.

Genel anestezi kullanma kararında aşağıdakiler dikkate alınmalıdır:

- Alternatif teknikler
- Hastanın kaç yaşında olduğu
- Risk fayda analizi
- Tedavinin ileri yaşlara ertelenmesi
- Hastanın diş tedavisi ihtiyaçları
- Diş bakımının kalitesi üzerindeki etkisi
- Hastanın duygusal gelişimi
- Hastanın sağlık durumu.

Genel anestezi ekibi;

- Anesteziloji ve reanimasyon uzmanı
- Anestezi teknikeri
- Diş hekimi

- En az iki diş hekimi yardımcısı
- Ameliyathane hemşiresi

Genel anestezi öncesinde hastanın işlem öncesi gece yarısından ağız yolundan gıda ve sıvı almanın önlenmesi gerekmektedir. Bunun nedeni ise midedeki yapının aspire edilmesi engellenmesidir. Eğer hastanın düzenli olarak kullandığı ilaç varsa doktoru ve anestezi uzmanının görüşleri ile hasta ve yakınına bildirilmelidir (Association 2016; Norderyd vd. 2018).

Ameliyat günü anestezi uzmanı hastayı ikinci kez değerlendirir. Hastada sonuçları etkileyebilecek bir sorun varsa hem hastayı hem de hekimi bilgilendirerek erteleyebilir. Hasta ameliyathaneye girmeden önce sakinleşmesi amacıyla premedikasyon yapılır. Hastanın sevdiği içecek içerisine katılarak kolayca uygulanması sağlanır. Dozu ve işlemi anestezi uzmanı uygular. 15-20 dakika içerisinde damar yolu açılır ve hasta ameliyathaneye alınır. Operasyon öncesi ameliyathanenin hazırlanması önemlidir. Ameliyathanenin hazırlanması yanı sıra yapılacak tedaviye ait malzemelerin diş hekimi ve yardımcıların ulaşmasını kolaylaştıracak şekilde yerleştirilmelidir. Hastanın ağız içerisinde çalışılacak olmasından dolayı nazotrakeal entübasyon tercih edilir fakat bu duruma engel anatomik sorunları olan hastalarda endotrakeal entübasyonda tercih edilebilir. Hasta entübe edildikten sonra hastanın orofarinksine tampon yerleştirilir. Bu tampon çoğunlukla 30-50cm uzunlukta ve 2 cm enindedir. Tampon yerleştirilmeden önce ıslatıp sıkılması, baş tarafının bağlanması ve preselle nazikçe yerleştirilmelidir. Böylece boğaz tahrişi önlenmiş olur. Buna ek olarak tampon sayesinde sıvı ve parçacıkların aspire

edilmesi önlenir. Sonrasında ağız açıcı yerleştirilir (Association 2016; Norderyd vd. 2018).

Bu tedavi seçeneğinde dikkat edilmesi gereken en önemli konu yapılan tedavinin uzun ömürlü olmasıdır. Tedavilere ek olarak koruyucu tedaviler yapılası (fissür örtücü, flor vernik) endikedir. Restoratif tedavi sonrasında tampon pamuklar unutulmamalı ve toplanmalıdır. Çekim işlemi sırasında ise lokal anestezi yapılarak kanama kontrol altına alınabilir. İşlemler bittikten sonra ağız içi kontrol edilerek boğaz tamponu çıkarılır ve anestezi uzmanı uyandırma işlemine başlar. Hastanın solunum ve dolaşım sistemi doğru şekilde sağlanıyor ve işlem öncesi değerleri karşılıyorsa kolayca uyandırılabiliyor ise derleme odasına transfer edilir ve 2 saat takip altında tutulur (Association 2016; Norderyd vd. 2018).

Genel anestezinin amaçları şunlardır:

- Güvenli, verimli ve etkili diş tedavisi sağlamak
- Kaygıyı ortadan kaldırmak
- Diş tedavisine karşı istenmeyen hareketlerin ve tepkilerin azaltılması
- Zihinsel, fiziksel veya tıbbi açıdan tehlike altındaki hastanın tedavisine yardım etmek
- Hastanın ağrı tepkisini ortadan kaldırmak (Goldschneider vd. 2014)

Endikasyonları:

- Psikolojik veya duygusal olgunluk eksikliği ve/veya zihinsel, fiziksel veya tıbbi engel nedeniyle kooperasyon kurulamayan hastalar
- Akut enfeksiyon, anatomik anomaliler veya alerji nedeniyle lokal anestezinin kullanılamadığı hastalar
- Aşırı derecede işbirliği yapmayan, korkan, kaygılı veya iletişim kuramayan çocuk veya ergenler
- Önemli cerrahi prosedürlere ihtiyaç duyan hastalar
- Genel anestezi kullanımının gelişmekte olan ruhu koruyabileceği ve/veya tıbbi riski azaltabileceği hastalar
- Acil, kapsamlı ağız/diş bakımı ve tedavisine ihtiyacı olan hastalar (Goldschneider vd. 2014).

Kontrendikasyonlar:

- Minimal diş tedavisi ihtiyacı olan, sağlıklı, uyumlu bir hasta
- Terapötik müdahalelerle (örneğin florür verniği) ve/veya tedavinin ertelenmesiyle giderilebilecek minimum diş ihtiyacı olan çok genç bir hasta
- Hasta/uygulayıcı rahatlığı
- Genel anesteziyi tavsiye edilmez hale getirecek hazırlayıcı tıbbi durumlar (Goldschneider vd. 2014).

Belgeleme:

Genel anestezinin uygulanmasından önce, uygun belgelerde genel anestezi kullanımının gerekçesi, bilgilendirilmiş onam, ebeveyne verilen talimatlar, beslenme önlemleri ve ameliyat öncesi

sağlık değerlendirmesi yer alacaktır. Yasalar ve kurallar eyaletten eyalete farklılık gösterdiğinden, her uygulayıcının kendi eyalet kurallarına aşina olması gerekir.

Zamana dayalı anestezi kaydı için minimum gereksinimler şunları içermelidir:

- İşlem boyunca belirli aralıklarla ve önceden belirlenen taburcu etme kriterlerine ulaşılıncaya kadar hastanın kalp atış hızı, kan basıncı, solunum hızı ve oksijen satürasyonu
- Lokal anestezi de dahil olmak üzere uygulanan ilaçların adı, yolu, yeri, zamanı, dozajı ve hastaya etkisi
- Olumsuz olaylar (varsa) ve bunların tedavisi
- Taburcu kriterlerinin karşılandığı, hastanın taburculuk zamanı ve durumu ve taburculuğun kimin gözetiminde gerçekleştiği (Goldschneider vd. 2014).

5. Sonuç

Davranış yönlendirme teknikleri günümüzde çocuk diş hekimliği için önemli rol oynamaktadır. Temel davranış yönlendirme teknikleri hasta ve hekimin tedavi ilerleyişini olumlu etkilemektedir. Hastayı rahatlatarak işlemin kolayca yapılmasını sağlarlar. Ancak bunların yetersiz kaldığı durumlarda ileri davranış yönlendirme teknikleri tercih edilmektedir.

Kaynakça

Association, American Dental. 2016. “Guidelines for the use of sedation and general anesthesia by dentists. Adopted by the ADA House of Delegates, October 2016”.

Committee on Pediatric Emergency Medicine. 1997. “The Use of Physical Restraint Interventions for Children and Adolescents in the Acute Care Setting”. *Pediatrics* 99(3):497-98. doi: 10.1542/peds.99.3.497.

Connick, C., M. Palat, ve S. Pugliese. 2000. “The Appropriate Use of Physical Restraint: Considerations”. *ASDC Journal of Dentistry for Children* 67(4):256-62, 231.

Coté, Charles J., Stephen Wilson, American Academy Of Pediatrics, American Academy Of Pediatric Dentistry. 2019. “Guidelines for Monitoring and Management of Pediatric Patients Before, During, and After Sedation for Diagnostic and Therapeutic Procedures”. *Pediatrics* 143(6):e20191000. doi: 10.1542/peds.2019-1000.

Council, Originating. 2015. “Guideline on management considerations for pediatric oral surgery and oral pathology”. *Am Acad Pediatr Dent* 37(6):279-88.

Dds, Steven M. Adair, Roy A. Rockman Dds, Tara E. Schafer Dmd, ve Jennifer L. Waller. 2004. “Survey of Behavior Management Teaching in Pediatric Dentistry Advanced Education Programs”. *Nonverbal Communication* 26(2):151-58.

Goldschneider, Kenneth R., Joseph P. Cravero, Corrie Anderson, Carolyn Bannister, Courtney Hardy, Anita Honkanen,

Mohamed Rehman, ve Joseph Tobias. 2014. “The Pediatrician’s Role in the Evaluation and Preparation of Pediatric Patients Undergoing Anesthesia”. *Pediatrics* 134(3):634-41. doi: 10.1542/peds.2014-1840.

Hospitals, Joint Commission on Accreditation of, ve Joint Commission on Accreditation of Healthcare Organizations. 1996. *Accreditation manual for hospitals*. C. 1. Joint Commission on Accreditation of Hospitals.

Law, Clarice S., ve Stephen Blain. 2003. “Approaching the Pediatric Dental Patient: A Review of Nonpharmacologic Behavior Management Strategies”. *Journal of the California Dental Association* 31(9):703-13. doi: 10.1080/19424396.2003.12224217.

Litman, Ronald S., Jennifer A. Kottra, Karen A. Verga, Robert J. Berkowitz, ve Denham S. Ward. 1998. “Chloral Hydrate Sedation: The Additive Sedative and Respiratory Depressant Effects of Nitrous Oxide”. *Anesthesia & Analgesia* 86(4):724. doi: 10.1213/00000539-199804000-00009.

Morris, C. D. N. 2004. “A Commentary on the Legal Issues”. *British Dental Journal* 196(3):139-40. doi: 10.1038/sj.bdj.4810934.

Norderyd, Johanna, Denise Faulks, Gustavo Molina, Mats Granlund, ve Gunilla Klingberg. 2018. “Which Factors Most Influence Referral for Restorative Dental Treatment under Sedation and General Anaesthesia in Children with Complex Disabilities: Caries Severity, Child Functioning, or Dental Service Organisation?” *International Journal of Paediatric Dentistry* 28(1):71-82. doi: 10.1111/ipd.12305.

Nunn, June, Martin Foster, Selina Master, ve Sue Greening. 2008. “British Society of Paediatric Dentistry: A Policy Document on Consent and the Use of Physical Intervention in the Dental Care of Children”. *International Journal of Paediatric Dentistry* 18(s1):39-46. doi: 10.1111/j.1365-263X.2008.00937.x.

Seale, N. Sue. 2004. “Behavior Management Conference Panel III Report–Legal Issues Associated With Managing Children’s Behavior in the Dental Office”. *Pediatric Dentistry* 26(2):175-79.

Williams, Julie A., Michael K. Hurst, ve Trevor F. Stokes. 1983. “Peer Observation in Decreasing Uncooperative Behavior in Young Dental Patients”. *Behavior Modification* 7(2):225-42. doi: 10.1177/01454455830072007.

BIDGE