Acil Tıpta Eğitim Günleri-1: Travma Çalıştayı Kitapçığı

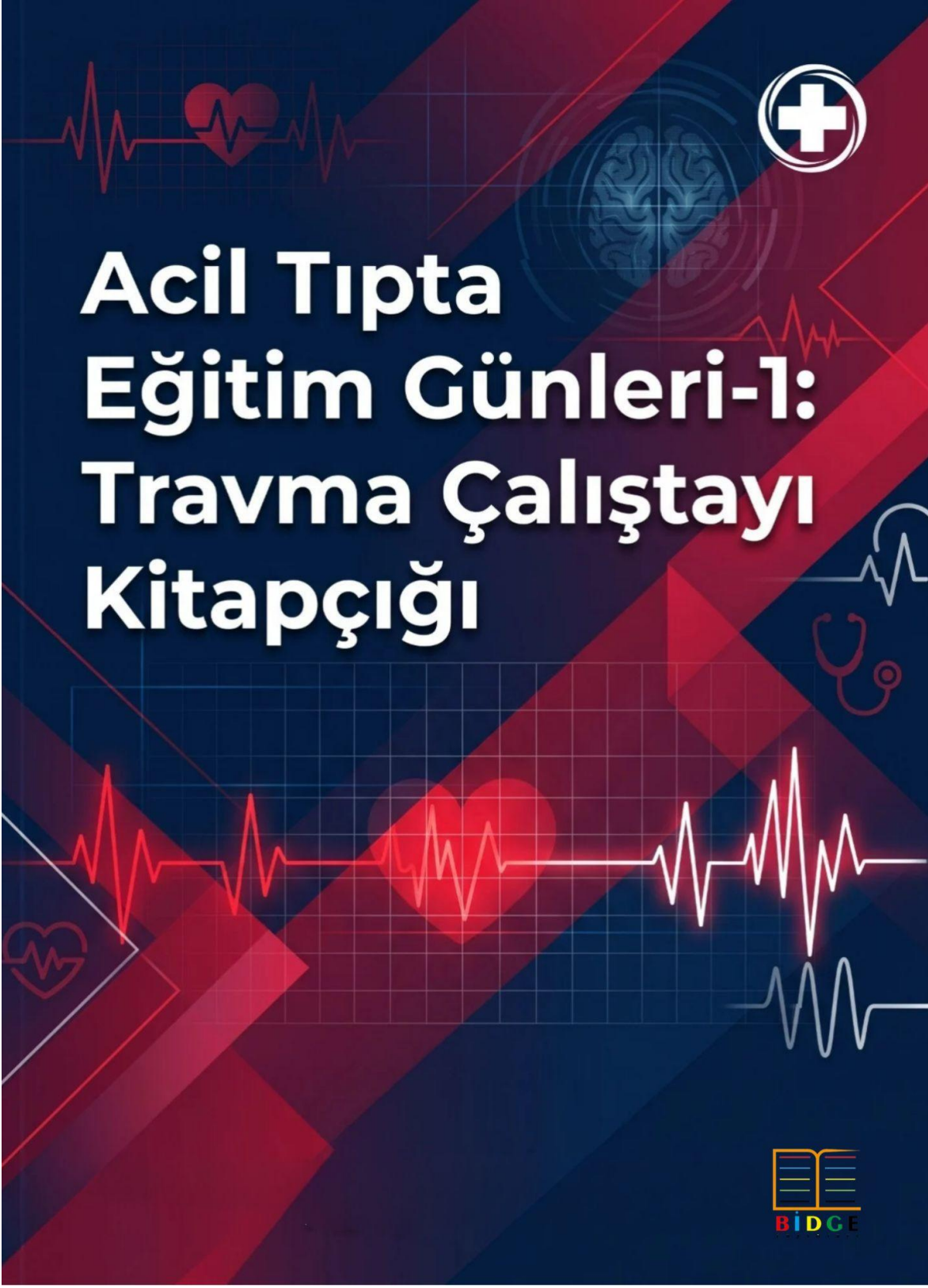

BİDGE Yayınları

Acil Tıpta Eğitim Günleri-1:Travma Çalıştayı Kitapçığı

Yazarlar: Ökkeş Zortuk, Nazli Melis Coşkun, Ezgi Cesur, Mehmet Ulutürk, Aysun Bozok, Ahmet Erdur, Taha Yasin Baran, Osman Mert Yirmibeş, Mustafa Toker, Mehmet Oktay, Erol Can Külice, Murat Yüksel ve Mert Çelik

ISBN: 978-625-5436-32-0

1. Baskı

Sayfa Düzeni: Gözde YÜCEL

Yayınlama Tarihi: 17.11.2026

BİDGE Yayınları

Bu eserin bütün hakları saklıdır. Kaynak gösterilerek tanıtım için yapılacak kısa alıntılar dışında yayıncının ve editörün yazılı izni olmaksızın hiçbir yolla çoğaltılamaz.

Sertifika No: 71374
Yayın hakları © BİDGE Yayınları
www.bidgeyayinlari.com.tr - bidgeyayinlari@gmail.com
Krc Bilişim Ticaret ve Organizasyon Ltd. Şti.
Güzeltepe Mahallesi Abidin Daver Sokak Sefer Apartmanı No: 7/9 Çankaya / Ankara

İÇİNDEKİLER

İÇİNDEKİLER 1

ÖNSÖZ 3

DÜZENLEME KURULU 5

ACİL SERVİSTE TRAVMADA PRİMER BAKI 7

TRAVMA YÖNETİMİNDE SEKONDER BAKI VE ÖZEL DURUMLAR: KLİNİK YAKLAŞIM VE TANISAL STRATEJİLER 16

ABDOMİNAL TRAVMALARDA DEĞERLENDİRME VE YÖNETİM 26

ACİL SERVİSTE GENİTOÜRİNER SİSTEM TRAVMALARINA YAKLAŞIM 36

ORTOPEDİK TRAVMA YÖNETİMİ: ACİL SERVİSTE TEMEL İLKELER VE ORTOPEDİK ACİLLER 45

BOYUN TRAVMASINDA İLK KARARLAR: ATLS 11 EŞLİĞİNDE ACİL SERVİS İLK TEMAS VE GÜVENLİ YÖNETİM 55

İKİNCİ BASAMAK ACİL SERVİSTE TORAKS, BATIN VE ÜROGENİTAL TRAVMALI ÇOCUĞA YAKLAŞIM: İLK MÜDAHALE, İZLEM VE SEVK 65

ACİL SERVİSTE GEBE TRAVMA HASTASINA YAKLAŞIM .93

PERİFERİK VASKÜLER TRAVMA YÖNETİMİ 103

TORAKS TRAVMALARI.....122

ACİL SERVİSTE KAFA VE SPİNAL TRAVMALARA YAKLAŞIM.....136

ACİL SERVİSTE MAKSİLLOFASİYAL TRAVMAYA YAKLAŞIM.....146

ÖNSÖZ

Değerli Meslektaşlarımız ve Saygıdeğer Katılımcılar,

Travma, modern dünyada genç ve üretken nüfus başta olmak üzere toplumun her kesimini etkileyen, mortalite ve morbidite oranları yüksek, küresel bir halk sağlığı sorunudur. Acil servisler; zamanın saniyelerle yarıştığı, dinamik kararların hızla ve sistematik bir yaklaşımla hayata geçirilmesi gereken travma yönetiminin kalbidir. Bu kritik alanda sağlanan her doğru ve zamanında müdahale, yalnızca bir hayatı kurtarmakla kalmayıp bireylerin geleceğini ve toplumun sağlığını korumaktadır.

Burdur Mehmet Akif Ersoy Üniversitesi Tıp Fakültesi Acil Tıp Anabilim Dalı öncülüğünde hayata geçirilen **"Acil Tıpta Eğitim Günleri-1: Travma Çalıştayı"**, acil tıp pratiğinde travma hastasına yaklaşımı kanıta dayalı tıp ışığında, güncel kılavuzlar ve multidisipliner bir bakış açısıyla ele alma vizyonuyla düzenlenmiştir. 14 Ekim 2026 tarihinde gerçekleştirdiğimiz çalıştayımız; resüsitasyon süreçlerinden ileri hava yolu yönetimine, şok tablosunun kontrolünden toraks, batın, pelvis ve nörotravma gibi kritik klinik durumlara kadar geniş bir yelpazeyi odağına almıştır.

Elinizdeki bu kitap, çalıştay boyunca paylaşılan teorik birikimin, vaka bazlı klinik yaklaşımların ve interaktif tartışmaların kalıcı bir referans kaynağı haline dönüştürülmüş halidir. Amacımız; yalnızca etkinliğin bir kaydını tutmak değil, acil serviste nöbet tutan asistan

hekimlerimizden uzmanlarımıza kadar tüm sağlık profesyonellerinin ihtiyaç duyduklarında başvurabilecekleri öz, güncel ve pratik bir başucu kaynağı sunmaktır.

Çalıştayın bilimsel programının oluşturulmasında ve bu kitabın hazırlanmasında emeğini esirgemeyen tüm konuşmacılarımıza, bildiri ve deneyimleriyle sürece katkı sunan değerli yazarlarımıza, organizasyonun her aşamasında özveriyle çalışan düzenleme kurulumuza ve salonları doldurarak enerjileriyle etkinliğe değer katan tüm katılımcılarımıza en içten teşekkürlerimizi sunarız.

"Acil Tıpta Eğitim Günleri" serisinin ilk adımı olan bu eserin, travma hastalarının sağkalım ve iyileşme süreçlerine katkı sağlamasını ve acil tıp camiasına faydalı olmasını dileriz.

Düzenleme Kurulu Adına

Dr. Öğr. Üyesi Ökkeş ZORTUK

Acil Tıpta Eğitim Günleri Düzenleme ve Bilim Kurulu

DÜZENLEME KURULU

Çalıştay Onursal Başkanları

Prof. Dr. Cem ÇETİN *Burdur Mehmet Akif Ersoy Üniversitesi Tıp Fakültesi, Dekan*

Dr. Murat ERK *Burdur İl Sağlık Müdürü*

Çalıştay Düzenleme Kurulu

Çalıştay Başkan

Dr. Öğr. Üyesi Ökkeş ZORTUK *Burdur Mehmet Akif Ersoy Üniversitesi Tıp Fakültesi, Acil Tıp ABD*

Düzenleme Kurulu

Dr. Öğr. Üyesi Ezgi CESUR *Burdur Mehmet Akif Ersoy Üniversitesi Tıp Fakültesi, Acil Tıp ABD*

Uzm. Dr. Mehmet ULUTÜRK *Burdur Devlet Hastanesi, Acil Tıp Kliniği*

Uzm. Dr. Ahmet ERDUR *Burdur Devlet Hastanesi, Acil Tıp Kliniği*

Uzm. Dr. Mehmet OKTAY *Burdur Devlet Hastanesi, Acil Tıp Kliniği*

Uzm. Dr. Aysun BOZOK *Burdur Devlet Hastanesi, Acil Tıp Kliniği*

ACİL SERVİSTE TRAVMADA PRİMER BAKI

Uzm. Dr. Ahmet ERDUR

Acil Tıp Uzmanı

drahmeterdur@gmail.com

0000-0002-3778-0632

Acil Tıpta Eğitim Günleri: Travma Çalıştayı

ÖZET

Travma hastalarında mortalitenin önemli bir kısmı, olayı takip eden ilk dakikalar ile saatler içinde meydana gelen ve büyük oranda önlenebilir nitelikte olan komplikasyonlara bağlıdır. Kontrolsüz dış kanamalar, travmaya bağlı önlenebilir ölümlerin en sık nedenidir. Amerikan Cerrahlar Koleji (ACS) tarafından güncellenen ATLS (Advanced Trauma Life Support) 11. baskısı ile birlikte klasik ABCDE algoritması yerini, masif dış kanamanın havayolundan dahi önce kontrol altına alınmasını şart koşan **xABCDE** yaklaşımına bırakmıştır. Primer bakının temel felsefesi; muayene ile hayat

kurtarıcı resüsitasyon girişimlerinin eş zamanlı yürütülmesi ve saptanan ölümcül patolojinin anında düzeltilmesidir. Bu metinde, acil serviste travma hastasına xABCDE basamaklarına göre sistematik yaklaşım ilkeleri ve ATLS 11 güncellemeleri özetlenmiştir.

GİRİŞ VE TEMEL PRENSİPLER

Ağır travma hastasının karşılanmasında zaman yönetimi hayati öneme sahiptir. Primer bakı (birincil değerlendirme), hastanın yaşamını doğrudan tehdit eden durumları saniyeler içinde tespit edip anında müdahale etmeyi amaçlar. Bu süreçte resüsitasyon değerlendirmeden ayrı bir basamak olmayıp eş zamanlı yürütülür. Hastanın klinik durumunda herhangi bir bozulma geliştiğinde veya yanıt alınamadığında her zaman en başa dönülerek xABCDE algoritması tekrarlanmalıdır.

xABCDE YAKLAŞIMI VE UYGULAMA BASAMAKLARI

x – Masif Dış Kanama (Exsanguinating Hemorrhage)

Klasik algoritmaların aksine, fışkıran/masif arteriyel veya venöz kanama varlığında ilk öncelik havayolundan önce kanamanın durdurulmasıdır.

- **Doğrudan Bası ve Turnike:** Ekstremite yaralanmalarında doğrudan bası ile durdurulamayan masif kanamalarda

gecikmeden turnike uygulanmalı ve uygulama zamanı kaydedilmelidir.

- **Yara Paketleme (Wound Packing):** Turnike uygulanamayacak kavşak bölgelerinde (aksilla, kasık vb.) derin laserasyonlar hemostatik pansuman/gazlı bezlerle kemik desteğine doğru sıkıca paketlenmeli ve üzerine doğrudan bası sürdürülmelidir.

- **Pelvik Bağlayıcı:** Pelvik kırık şüphesi ve şok tablosu olan hastalarda retroperitoneal masif kanamayı sınırlandırmak amacıyla erken dönemde pelvik bağlayıcı (veya çarşaf) uygulanmalıdır.

A – Havayolu ve Servikal Omurga Koruması (Airway + C-Spine Protection)

- Ses kalitesi, stridor, sekresyon, kanama veya yabancı cisim açısından havayolu açıklığı değerlendirilir.

- Travma hastasında havayolu açma manevrası olarak baş ekstansiyonundan kaçınılmalı, **çene itme (jaw-thrust)** tekniği kullanılmalıdır.

- Bilinci kapalı veya GKS $\leq$ 8 olan hastalarda hızlı seri entübasyon (RSI) planlanır. ATLS 11 ile birlikte **video laringoskop** birincil havayolu aracı olarak öne çıkmaktadır.

- Servikal omurga hareket kısıtlaması (in-line immobilizasyon ve boyunluk) havayolu manipülasyonu boyunca titizlikle korunmalıdır.

B – Solunum ve Ventilasyon (Breathing)

Akciğerler "bak, dinle, palpe et" yöntemiyle incelenir; göğüs kafesi simetrisi, trakea deviasyonu ve SpO_2 izlenir:

- **Tansiyon Pnömotoraks:** Klinik tanı ile acil iğne/parmak dekompresyonu ve ardından tüp torakostomi uygulanır.
- **Açık Pnömotoraks:** Yaralanma bölgesine havanın girişine engel olan ancak çıkışına izin veren **üç tarafı kapalı pansuman** tekniği uygulanır.
- **Masif Hemotoraks:** eFAST ve oskültasyon bulguları eşliğinde tüp torakostomi yerleştirilir; drenaj miktarı yakından takip edilir.

C – Dolaşım ve Kanama Kontrolü (Circulation)

- İki adet geniş lümenli (14–16G) periferik damar yolu açılır; periferik erişim sağlanamazsa kemik içi (IO) yol gecikmeden devreye sokulur.
- **Hasar Kontrol Resüsitasyonu:** Agresif kristalloid infüzyonlarından kaçınılmalı, sıvı kısıtlaması yapılmalıdır. Şok tablosunda erken dengeli kan ve kan ürünleri

transfüzyonu (Eritrosit : TDP : Trombosit = 1:1:1) tercih edilmelidir.

- Kontrendikasyon bulunmayan uygun hasta grubunda (kafa travması dışı kontrolsüz kanamalarda) pıhtılaşmayı korumak adına **permisif hipotansiyon** stratejisi gözetilir.
- Travmaya bağlı kanamalarda fibrinolizi baskılamak amacıyla ilk 3 saat içinde **Traneksamik Asit (TXA)** uygulanmalıdır.

D – Nörolojik Durum (Disability)

- Hızlı nörolojik değerlendirme; Glaskow Koma Skalası (GKS), pupil çapları ve ışık refleksleri ile motor yanıt/lateralizasyon bulguları değerlendirilir.
- Bilinç değişikliğine yol açabilecek düzeltilebilir nedenlerin dışlanması adına **kan şekeri ölçümü** primer bakının bu aşamasında mutlaka yapılmalıdır.

E – Soyma ve Çevre Kontrolü (Exposure / Environmental Control)

- Gözden kaçabilecek gizli yaralanmaları saptamak için hastanın giysileri tamamen çıkarılmalı, omurga kütük yuvarlama (log-roll) tekniğiyle korunarak sırt ve perine muayenesi tamamlanmalıdır.

- Hipotermi mortaliteyi artıran ölümcül üçlünün önemli bir bileşeni olduğundan hasta gereksiz açıkta bırakılmamalı; ısıtılmış IV sıvılar, termal battaniyeler ve ortam sıcaklığının artırılması ile **aktif normotermi** korunmalıdır.

Tablo 1: Atls 11 İle Gelen Başlıca Güncellemeler

Konu Başlığı	ATLS 10 ve Öncesi	ATLS 11 (Güncel Yaklaşım)
Öncelik Sıralaması	ABCDE yaklaşımı	**xABCDE:** Dış kanama kontrolü havayolundan önce gelir.
Havayolu Yönetimi	Doğrudan laringoskopi ağırlıklı yaklaşım	Şok resüsitasyonu sonrası RSI; **video laringoskop** birincil araçtır.
Sıvı ve Resüsitasyon	Bolus kristalloid yüklemeleri (1–2 L)	Hasar kontrol resüsitasyonu: **Erken dengeli kan ürünü, kısıtlı kristalloid, permisif hipotansiyon ve erken TXA**.
Omurga İmmobilizasyonu	Sert boyunluk ve rijit tahta ile rutin kısıtlama	Kanıta dayalı, hastaya özgü **omurga hareket kısıtlaması (revize yaklaşım)**.

KLİNİK ÇIKARIMLAR VE ALINACAK MESAJLAR

1. **Önce Kanamayı Durdur (x):** Katastrofik kanamalar saniyeler içinde hipovolemik arrest nedeni olabileceğinden,

havayolundan önce hemostaz (turnike, yara paketleme, pelvik bağlayıcı) sağlanmalıdır.

2. **Resüsitasyon ile Muayene Bir Bütündür:** Primer bakı sırasında saptanan her hayatı tehdit eden patoloji anında tedavi edilmelidir.

3. **Sekonder Bakı Zamanlaması:** Yalnızca primer bakı eksiksiz tamamlanıp hasta hemodinamik olarak stabilize edildikten sonra baştan ayağa detaylı sekonder bakıya geçilebilir.

4. **Dinamik Takip:** Hastanın genel durumunda meydana gelen herhangi bir bozulmada hiç vakit kaybetmeden yeniden **xABCDE** basamaklarına dönülmelidir.

Kaynaklar

1. **Rossaint R, Afshari A, Bouillon B, et al.** The European guideline on management of major bleeding and coagulopathy following trauma: sixth edition. *Crit Care*. 2023;27:80. doi:10.1186/s13054-023-04327-7.
2. **Coccolini F, Coimbra R, Ordonez C, et al.** Liver trauma: WSES 2020 guidelines. *World J Emerg Surg*. 2020. doi:10.1186/s13017-020-00302-7.
3. **Coccolini F, Montori G, Catena F, et al.** Splenic trauma: WSES classification and guidelines for adult and pediatric

patients. *World J Emerg Surg*. 2017;12:40. doi:10.1186/s13017-017-0151-4.

4. **WSES guidelines on blunt and penetrating bowel injury: diagnosis, investigations, and treatment.** *World J Emerg Surg*. 2022;17(1):13. doi:10.1186/s13017-022-00418-y.
5. **Sava J, Alam HB, Vercruysse G, et al.** Western Trauma Association critical decisions in trauma: Management of the open abdomen after damage control surgery. *J Trauma Acute Care Surg*. 2019;87(5). doi:10.1097/TA.0000000000002389.
6. **Diaz JJ Jr, Cullinane DC, Dutton WD, et al.** The management of the open abdomen in trauma and emergency general surgery: Part 1—Damage control. *J Trauma*. 2010;68(6):1425-1438. doi:10.1097/TA.0b013e3181da0da5.

TRAVMA YÖNETİMİNDE SEKONDER BAKI VE ÖZEL DURUMLAR: KLİNİK YAKLAŞIM VE TANISAL STRATEJİLER

Dr. Öğr. Üyesi Ökkeş Zortuk

Burdur Mehmet Akif Ersoy Üniversitesi Tıp Fakültesi, Acil Tıp Anabilim Dalı

ozortuk@mehmetakif.edu.tr

0000-0001-6776-2702

GİRİŞ VE TEMEL İLKELER

Travma resüsitasyonunda mortaliteyi belirleyen en kritik aşamalardan biri, birincil bakının (xABCDE) tamamlanmasının ardından başlatılan sekonder bakı sürecidir. Sekonder bakı; hasta acil servise ulaştığı anda hemen uygulanan birincil değerlendirmenin aksine, yaşamı tehdit eden acil patolojiler saptanıp resüsitasyon yanıtı tam alındıktan ve vital parametreler stabilize edildikten sonra başlatılan ayrıntılı, baştan ayağa anatomik muayenedir. Bu aşamanın

temel klinik hedefi, ilk resüsitasyonun kargaşası ve telaşında gözden kaçabilecek tüm anatomik hasarları ve fonksiyonel kayıpları eksiksiz biçimde ortaya koymaktır. Klinik yönetimdeki en katı kural ise "geri dönüş ilkesidir". Muayenenin veya tanısal süreçlerin herhangi bir noktasında hastanın hemodinamisinde bir bozulma, solunum sıkıntısında artış ya da nörolojik durumunda gerileme fark edildiği anda inceleme derhal durdurulmalı ve gecikmeksizin birincil bakı basamaklarına (xABCDE) dönülmelidir.

ANAMNEZ MİMARİSİ VE BİYOMEKANİK DEĞERLENDİRME

Sistematik muayeneye paralel olarak yürütülen öykü alma süreci, yapılandırılmış AMPLE modeli çerçevesinde derinleştirilmelidir. Alerji sorgulamasında bilinen ilaç reaksiyonlarının yanı sıra girişimsel işlemlerde ve ileri görüntülemede hayati rol oynayan lateks ve iyotlu kontrast alerjileri netleştirilmelidir. Kullanılan ilaçlar bileşeninde özellikle antikoagülan ve antitrombositer ajanlar ile hemodinamik yanıtları yanıltabilecek beta-blokerler ayrıntılı incelenmelidir. Geçmiş tıbbi öyküde komorbid hastalıklar, geçirilmiş cerrahiler ve doğurganlık çağındaki kadınlarda gebelik olasılığı irdelenmeli; son oral alım zamanı ise aspirasyon riski ve acil cerrahi anestezi planlaması açısından netleştirilmelidir. Olayın gelişim şekli değerlendirilirken travmanın biyomekaniği

atlanmamalıdır; çarpışma hızı, araçtaki deformasyon derecesi, emniyet kemeri kullanımı ya da düşme açısı ve yüksekliği gibi dinamikler gizli kalmış yaralanma paternleri hakkında doğrudan ipuçları sunar.

BAŞTAN AYAĞA SİSTEMATİK MUAYENE VE KLİNİK TUZAKLAR

Fizik muayene kraniofasiyal bölgeden başlatılmalı; saçlı derideki gizli laserasyonlar masif kanama odağı olabileceğinden saçlar aralanarak dikkatle palpe edilmelidir. Maksillofasiyal kemik instabiliteleri, Le Fort kırıkları ve maloklüzyonlar farenkse olan kanamayla havayolunu tehdit edebileceğinden yakından incelenmelidir. Kafa kaidesi kırıklarını düşündüren periorbital ekimoz (Rakun gözleri), retroauriküler ekimoz (Battle belirtisi), hemotimpanum ve nazal ya da otik serebrospinal sıvı (BOS) sızıntıları dikkatle taranmalıdır. Bu noktadaki en kritik klinik tuzak, kafa tabanı ve kribriform lamina kırığı şüphesinde körlemesine nazogastrik tüp uygulanmasının kesin kontrendike olmasıdır; tüpün intrakraniyal penetrasyon riskini engellemek adına mide dekompresyonu daima orogastrik tüp ile sağlanmalıdır.

Boyun muayenesinde servikal omurga koruması ve immobilizasyonu klinik ve radyolojik olarak tam ekarte edilene dek sürdürülmelidir. İncelemede juguler venöz dolgunluk, karotis

üfürümü, trakeal deviasyon, stridor ve cilt altı amfizem gibi vasküler ve hava yolu hasarı bulguları aranmalıdır. Ses kısıklığı ve kıkırdak krepitasyonu larenks travmasını akla getirmelidir. Toraks değerlendirmesinde ise 24-48 saat içerisinde sinsi bir solunum yetmezliği ve hipoksiyle karakterize akciğer kontüzyonu, solunum seslerinde azalmayla seyreden pnömotoraks veya hemotoraks, paradoksal solunumun izlendiği yelken göğüs ile mediasten genişlemesi veya EKG aritmileriyle seyreden aort rüptürü ve künt kardiyak yaralanmalar dikkatle dışlanmalıdır.

Karın ve pelvis değerlendirmesinde pelvik halkanın stabilitesi yalnızca tek bir nazik kompresyonla test edilmelidir; tekrarlayan muayeneler ve kompresyonlar oluşmuş pıhtıyı patlatarak durdurulması güç, fatal retroperitoneal kanamalara zemin hazırlar. Pelvik instabilitede uygulanacak pelvik korse veya çarşaf iliak kanatlara değil, mekanik halkayı kapatacak seviye olan trokanter majörler hizasına yerleştirilmelidir. Üretral meatus kanaması, perineal ekimoz veya skrotal hematom varlığında körlemesine Foley kateter yerleştirilmemeli, üretral yaralanma şüphesi dışlanana kadar öncelikle retrograd üretrografi planlanmalıdır.

Kas-iskelet ve nörolojik değerlendirmede hasta, baş-boyun aksı korunarak en az dört kişilik deneyimli bir ekiple kütük çevirme (log-roll) tekniğiyle çevrilmeli; oksiputtan sakruma kadar tüm prosesus spinosuslar basamak deformitesi ve hassasiyet açısından

taranmalıdır. Parmakla rektal muayenede sfinkter tonusu ve yüksek yerleşimli prostat kontrol edilmelidir. Ekstremitelerde travmayla orantısız ağrı ve pasif germede artan hassasiyet kompartman sendromunun en erken klinik işareti olarak yakalanmalıdır. Nörolojik muayenede ise Glaskow Koma Skoru (GKS) ve pupiller yanıtlar anlık tek bir ölçüm olarak bırakılmamalı, trend olarak izlenmeli ve spinal kord hasarları ASIA rehberine uygun dermatom-miyotom haritalamasıyla kayıt altına alınmalıdır.

TANISAL YARDIMCILAR, ANALJEZİ VE GÜVENLİ SEVK

İleri tanısal tetkikler ve görüntüleme yöntemleri hastanın klinik durumuna göre rasyonel biçimde zamanlanmalıdır. Acil servis pratiğinde tomografi odası hemodinamik olarak anstabil hastalar için ölümcül bir risk teşkil ettiğinden ("Donut of Death"), hasta tam olarak stabilize edilmeden asla bilgisayarlı tomografiye (BT) gönderilmemelidir; öncelik her zaman kanama kontrolü ve etkin resüsitasyondur.

Ağrı yönetiminde hipotansiyon ve solunum depresyonu riskini dengelemek amacıyla titre edilerek intravenöz yoldan uygulanan kısa etkili opioidler (örneğin fentanil) tercih edilmelidir. Hipovolemik şok tablosundaki hastalarda periferik perfüzyon bozulduğu ve kas içi emilim düzensiz olacağı için intramüsküler analjezik uygulaması kontrendikedir. Eğer hastanın kesin cerrahi

veya ileri bakım için başka bir merkeze sevki gerekiyorsa, sevk kararı gereksiz ileri tetkiklerle geciktirilmemeli; kurumlar arası devir-teslim yapılandırılmış S-xABCDE-BAR iletişim modeli kullanılarak eksiksiz tamamlanmalıdır.

ÖZEL POPÜLASYONLARDA TRAVMA YÖNETİMİ

Pediatrik travmalarda kardiyovasküler kompanzasyon mekanizmaları son derece güçlüdür; çocuklar dolaşım hacimlerinin yaklaşık %30'unu kaybedene kadar kan basınçlarını normal sınırlarda koruyabilirler, ancak bu eşik aşıldığında ani ve geri dönüşsüz bir kardiyovasküler kollaps gelişir. Geniş vücut yüzey alanı nedeniyle çocuklar hipotermiye oldukça yatkındır; resüsitasyon alanında ek ısıtıcı lambalar kullanılmalıdır. İlaç ve ekipman boyutlandırmasında Broselow boy-kilo bandı rehber alınmalı, şüpheli durumlarda fiziksel istismar ve ihmal mutlaka taranmalıdır.

Gebe travma hastalarında ise genişlemiş uterusun vena cava inferiora bası yapmasını ve venöz dönüşün azalmasını önlemek amacıyla sol uterus deplasmanı (LUD) uygulanmalı; bu amaçla manuel deplasman veya omurga tahtasının 30 derece sola eğilmesi sağlanmalıdır. Gebe hastalarda minör travmalarda dahi fetal hipoksi ve ablasyo plasenta riski bulunduğundan sürekli non-stres test (NST) izlemi yapılmalıdır. Annenin hayatını kurtarmaya yönelik acil

radyolojik tetkikler ve BT incelemeleri fetal radyasyon endişesiyle geciktirilmemeli; travma öyküsünde eş/partner şiddeti (IPV) ihtimali göz ardı edilmemelidir.

Geriatrik hastalarda yaşlanmaya bağlı fizyolojik rezerv azalması ve ateroskleroz nedeniyle normal kabul edilen tansiyon değerleri derin bir şok tablosunu gizleyebilir. Düzenli beta-bloker kullanımı şokun en temel kompanzasyon yanıtı olan taşikardiyi maskeleyebilirken, antikoagülan kullanımı basit düşmelerde dahi ölümcül intrakraniyal veya retroperitoneal kanamalara yol açabilir.

Obez travma hastalarında anatomik zor havayolu riski ve ultrasonografide akustik pencere yetersizliği tanısal zorluklara neden olur; bu grupta sıvı ve ilaç resüsitasyon dozları hastanın ideal vücut ağırlığına göre hesaplanmalıdır. Düzenli spor yapan ve yüksek aerobik kapasiteye sahip bireylerde fizyolojik bazal bradikardi bulunması, hipovolemik şokun erken taşikardi yanıtını yanıltıcı biçimde örtebilir. Termal ve inhalasyon travmalarında ise hızla ilerleyebilecek üst havayolu ödemi erkenden öngörülerek hasta gecikmeden entübe edilmeli; sistemik karbonmonoksit intoksikasyonu ve göğüs duvarı esnekliğini bozan yanıklarda acil eskarotomi gereksinimi yakından takip edilmelidir.

OKÜLER YAKLAŞIM VE RESÜSİTASYON İKİLEMLERİ

Sekonder bakının vazgeçilmez bir parçası olan oküler muayenede görme keskinliği, pupiller ve göz içi basınç değerlendirilmeli; açık glob perforasyonu şüphesinde göze doğrudan baskı uygulanmamalı ve rijit metal göz kalkanı yerleştirilmelidir. Retrobulber hematoma bağlı intraoküler basınç artışı saptandığında kalıcı körlüğü önlemek için acil lateral kantotomi uygulanmalıdır.

Travma yönetiminde en önemli klinik ikilemlerden biri izole penetran gövde yaralanması ile travmatik beyin hasarının (TBH) birlikteliğinde ortaya çıkar. İzole penetran gövde travmalarında taze pıhtının yerinden oynamasını önlemek adına sistolik kan basıncının 80-90 mmHg aralığında tutulduğu "permissif hipotansiyon" stratejisi önerilir. Buna karşın TBH varlığında permissif hipotansiyon kesinlikle kontrendikedir; serebral perfüzyon basıncını korumak ve sekonder iskemik hasarı engellemek adına sistolik kan basıncı daima 100-110 mmHg ve üzerinde tutulmalıdır. Bu iki durum aynı hastada birlikte görüldüğünde, sekonder beyin hasarının geri dönüşsüz sonuçlarını önlemek amacıyla klinik öncelik daima beyin perfüzyonunun korunmasına verilmelidir.

Tablo 1. BİRİNCİL VE SEKONDER BAKI YÖNETİM MATRİSİ

Parametre	Birincil Bakı (xABCDE)	Sekonder Bakı ve Özel Durumlar
Temel Amaç	Yaşamı tehdit eden acil patolojileri saptamak ve derhal tedavi etmek.	Gözden kaçan tüm anatomik yaralanmaları tespit etmek; baştan ayağa tam muayene.
Başlama Koşulu	Hasta acil servise ulaştığı anda gecikmeksizin başlar.	Yalnızca xABCDE tamamlanıp hasta tam stabilize olduktan sonra başlar.
Tanı Yöntemleri	Yatak başı incelemeler: eFAST, portabl akciğer/pelvis grafisi, kan gazı.	İleri incelemeler: Kontrastlı çok kesitli BT, özel radyografiler ve konsültasyonlar.
Kötüleşmede Eylem	xABCDE döngüsü içerisinde sürekli yeniden değerlendirme.	Ayrıntılı muayene derhal durdurulur ve birincil bakıya (xABCDE) geri dönülür.
Özel Popülasyon Uyarlaması	Gebede sol lateral deplasman, çocukta boy bandı ve hızlı hava yolu kontrolü.	Detaylı AMPLE, şiddet/istismar taraması, sürekli fetal ve ASIA nörolojik izlemi.

Kaynaklar

1. American College of Surgeons Committee on Trauma. *ATLS: Advanced Trauma Life Support Student Course Manual*. 10th ed. American College of Surgeons; 2018.
2. Watson GA. Evaluation and treatment of the multi-injured trauma patient. In: *Skeletal Trauma: Basic Science, Management, and Reconstruction*. Elsevier; 2020. p. 339–355.
3. Genuit T. Initial assessment and resuscitation of the trauma patient. In: *Current Surgical Therapy*. Elsevier; 2020. p. 1105–1111.
4. Carney N, Totten AM, O'Reilly C, et al. Guidelines for the management of severe traumatic brain injury, fourth edition. *Neurosurgery*. Çevrimiçi yayımlanma: 20 Eylül 2016. doi: 10.1227/NEU.0000000000001432
5. Ramasamy A. Advanced trauma life support 2025: A brief review of updates. Injury. 2026 Apr;57(4):113079. doi: 10.1016/j.injury.2026.113079. Epub 2026 Feb 3. PMID: 41671886.

ABDOMİNAL TRAVMALARDA DEĞERLENDİRME VE YÖNETİM

Dr. Öğr. Üyesi Taha Yasin BARAN

tbaran@mehmetakif.edu.tr

0000-0002-2933-7251

Burdur Mehmet Akif Ersoy Üniversitesi Tıp Fakültesi, Genel Cerrahi Anabilim Dalı

ÖZET

Travmaya bağlı ölümlerin önemli bir kısmı önlenebilir nedenlerden kaynaklanmakta olup, abdominal yaralanmalar tanı ve cerrahi zamanlamanın kritik olduğu acil durumların başında gelir. Künt veya penetran mekanizmalarla meydana gelen batın içi organ yaralanmalarında hemodinamik durum, peritonit bulguları ve yaralanmanın anatomik özellikleri cerrahi eksplorasyon ile non-operatif izlem kararını belirleyen temel faktörlerdir. Bu derlemede; travmada ilk yaklaşım prensipleri, şok fizyolojisi, hemorajik resüsitasyon, künt ve penetran travmalarda güncel algoritmalar,

emniyet kemeri işareti (seatbelt sign), içi boş ve solid organ yaralanmaları ile retroperitoneal hematom ve hasar kontrol cerrahisi (damage control surgery) ilkeleri özetlenmiştir.

GİRİŞ VE İLK YAKLAŞIM

Dünya Sağlık Örgütü verilerine göre travmalar, her yıl milyonlarca insanın hayatını kaybetmesine yol açan küresel bir halk sağlığı sorunudur. Ülkemizde travma nedenleri arasında motorlu taşıt kazaları ilk sırada yer almaktadır.

Travmaya bağlı mortalite klasik trimodal dağılım gösterir:

1. **Ani Ölümler (%20–30):** Ağır beyin/spinal kord veya kalp ve büyük damar yaralanmaları.
2. **Erken Ölümler (%50):** Olayı takip eden ilk birkaç saatlik dönemde (“altın saatler”) gerçekleşir; doğru ve zamanında resüsitasyon ve cerrahi müdahalelerle **önlenebilir ölümler** bu gruptadır.
3. **Geç Ölümler:** Günler/haftalar sonra ortaya çıkan sepsis ve çoklu organ yetmezliği (MODS) kaynaklıdır.

İlk yaklaşım, ATLS ilkeleri doğrultusunda yapılandırılmış birincil bakı (ABCDEFG: Havayolu, Solunum, Dolaşım, Nörolojik Değerlendirme, Çevre/Muayene, Girişimler/Kateterler, Fetal/Özel Değerlendirmeler) ve hayatı tehdit eden patolojilerin anında resüsitasyonunu kapsar. Primer stabilizasyonun ardından detaylı

anamnez (AMPLE: Allerjiler, İlaçlar, Geçmiş hastalıklar, Son yemek saati, Olay mekanizması) ve baştan ayağa sekonder bakı tamamlanır. Bilinç değişikliği veya acil cerrahi nedeniyle ilk değerlendirmede hastaların %15–22'sinde klinik olarak anlamlı lezyonlar gözden kaçabileceğinden, yatış günü içinde üçüncü bakı (tertiyer survey) planlanmalıdır.

ŞOK FİZYOLOJİSİ VE HEMORAJİK RESÜSİTASYON

Hemorajik şokta doku perfüzyonunun bozulması hücresel hipoksiye, anaerobik metabolizmaya ve laktik asidoza yol açar. 70 kg bir erişkinde toplam kan hacmi yaklaşık 5 L (70 mL/kg) kabul edilir. ATLS sınıflamasına göre:

- **Sınıf I (%0–15 kayıp, <750 mL):** Vital bulgular normaldir; kristalloid hidrasyonu yeterlidir.
- **Sınıf II (%15–30 kayıp, 750–1500 mL):** Taşikardi (>100/dk) ve nabız basıncında daralma görülür; dengeli kristalloid infüzyonu uygulanır.
- **Sınıf III (%30–40 kayıp, 1500–2000 mL):** Hipotansiyon, belirgin taşikardi (>120/dk), oligüri (5–15 mL/sa) ve konfüzyon gelişir; kristalloid ile eş zamanlı kan ürünü replasmanı gerekir.
- **Sınıf IV (>%40 kayıp, >2000 mL):** Ağır hipotansiyon ve letarji mevcuttur; masif transfüzyon protokolü (Eritrosit Süspansiyonu : TDP : Trombosit = 1:1:1 dengeli oranı), erken traneksamik asit (TXA), kalsiyum replasmanı ve

hipotermi/asidozun düzeltilmesiyle eş zamanlı cerrahi kanama kontrolü başlatılmalıdır.

KÜNT ABDOMİNAL TRAVMA YÖNETİMİ

Künt batın travmasında yaklaşım hemodinamik stabilite ve peritonit bulgularına göre şekillenir:

1. **Hemodinamik Olarak İnstabil veya Peritonit Bulgusu Olan Hasta:** Yatak başı FAST (odaklanmış batın ultrasonografisi) pozitifliği durumunda gecikmeden **acil eksploratif laparotomiye** alınır.
2. **Hemodinamik Olarak Stabil Hasta:** İntraperitoneal serbest sıvı, organ hasarı ve retroperitoneal yapıların değerlendirilmesinde altın standart **kontrastlı abdomen BT**'dir.
    - BT'de içi boş organ perforasyon bulguları (serbest hava, bağırsak duvarında kalınlaşma, mezenterik infiltrasyon/sıvı) varlığında cerrahi eksplorasyon (laparotomi/seçilmiş olgularda tanısal laparoskopi) gerekir.
    - Solid organ yaralanmalarında (karaciğer, dalak) kontrast ekstravazasyonu (arteryel blush) veya psödoanevrizma izlenirse girişimsel radyolojik **anjiyo-embolizasyon** düşünülmelidir. Bu bulgular yoksa ve hasta stabilse non-operatif yönetim (NOM) tercih edilir.

Emniyet Kemeri İşareti (Seatbelt Sign) ve İçi Boş Organ Yaralanması (İBOY)

Karın duvarında abrazyon, ekimoz ve kontüzyon ile karakterize emniyet kemeri izi, yüksek enerjili deselerasyon ve kompresyon travmasının göstergesidir. İçi boş organ yaralanması (özellikle proksimal jejunum, distal ileum ve mezenter kökü) riskini 4–8 kat artırır.

- **Tuzak:** Başvuru anındaki FAST incelemesi erken mezenterik yırtık ve perforasyonları atlayabilir; erken kontrastlı BT dahi normal gelebilir. Perforasyon ve peritonit bulguları genellikle 12–24 saat içinde belirginleşir.
- **Altın Kural:** Emniyet kemeri izi olan hemodinamik stabil hastalar, **BT normal olsa dahi en az 24 saat yatırılarak**, oral alımı kısıtlanmış halde seri fizik muayene ve lökosit/vital takibi ile izlenmelidir. Lumbar omurgada fleksiyon-distraksiyon yaralanması (Chance kırığı) birlikteliği akılda tutulmalıdır.

PENETRAN ABDOMİNAL TRAVMA YÖNETİMİ

Penetran travmalar ateşli silah (GSW) ve kesici-delici alet yaralanmalarını (KDAY) kapsar.

- **Doğrudan Laparotomi Endikasyonları:** Şok/hemodinamik instabilite, peritonit, evisserasyon veya direkt grafilerde diyafram altı serbest hava mevcudiyetidir.
- **Hemodinamik Olarak Stabil Olgularda Bölgesel Yaklaşım:**
    - **Ön Karın:** Fasiyal penetrasyon saptanan veya şüpheli olgularda tanısal laparoskopi veya eksploratif

laparotomi uygulanır; diğer olgularda 24 saatlik seri abdominal muayene protokolü yürütülür.

- **Flank / Sırt:** Retroperitoneal kolon ve vasküler yapıların net değerlendirilmesi için IV ve rektal kontrastlı abdomen/pelvis BT tercih edilir.
- **Torakoabdominal Bölge (Meme başı ile kostal kenar arası):** Diyafram yaralanması riski yüksektir. Direkt grafi ve perikardiyal FAST sonrasında diyafram rüptürünü kesin ekarte etmek amacıyla tanısal laparoskopi (sol alt kadran girişi) veya torakoskopi (VATS) uygulanmalıdır.

ORGAN YARALANMALARINDA ÖZEL CERRAHİ PRENSİPLER

Dalak Yaralanmaları: Künt batın travmasında en sık yaralanan solid organlardandır (izole dalak yaralanması travmaların yaklaşık %42'si). AAST derecelendirmesine göre Grade I–II olgular genellikle non-operatif izlenir (%40–70 başarı). BT'de aktif kontrast ekstravazasyonu (blush) olan stabil olgularda anjiyoembolizasyon cerrahiye gereksinimi azaltır. İnstabilite, peritonit veya devam eden kanama splenektomi/cerrahi onarım endikasyonudur.

- **Karaciğer Yaralanmaları:** Yüksek deselerasyon veya penetran mekanizmalarla sık yaralanır. Retrohepatik vena kava (RHVC) ve jukstahepatik ven yaralanmalarında aktif kanama yoksa paketlenmeli ve zorunlu olmadıkça eksplorasyon yapılmamalıdır. Koagülopatik kanamalar

primer dikişlerle kontrol edilemez; perihepatik paketleme uygulanarak hasar kontrol ilkeleri işletilmelidir.

- **Diyafram Yaralanmaları:** Olguların %67'si penetran travmadır ve sol taraf (%75) sağ tarafa göre belirgin derecede sık tutulur (karaciğerin koruyucu etkisi). Tanı konulmazsa zamanla genişleyerek toraksa organ herniasyonuna neden olur. Debridman ve geniş absorbe olmayan tek kat sütürlerle primer onarılmalıdır.

- **Duodenal ve Pankreas Yaralanmaları:** Retroperitoneal yerleşim nedeniyle fizik muayene bulguları siliktir ve tanı gecikebilir. Direksiyon simidi darbesi ve bisiklet gidonu travmalarında şüphe yüksek tutulmalıdır. Duodenal hematomlarda non-operatif izlem mümkünken, laserasyonlarda debridman ve primer onarım; ileri derece yaralanmalarda duodenal divertikülizasyon veya Roux-en-Y anastomozları gerekir. Pankreasta ana kanal hasarı (AAST Grade III ve üzeri) cerrahi rezeksiyon/drenaj gerektirir.

- **İnce Bağırsak, Kolon ve Rektum:** Yıkıcı olmayan (nondestrüktif, <%50 lümen tutulumu) lezyonlarda primer çift kat onarım yeterlidir. Destrüktif (>%50 lümen tutulumu, devaskülarizasyon) lezyonlarda segmental rezeksiyon ve primer anastomoz uygulanır. Ağır şok, masif fekal kontaminasyon ve fizyolojik tükenmişlik durumunda rezeksiyon sonrası primer anastomozdan kaçınılmalı, stomi açılmalı veya hasar kontrol ilkeleriyle uçlar kör kapatılarak batın açık bırakılmalıdır. Ekstraperitoneal rektum yaralanmalarında fekal diversiyon ve presakral drenaj esastır.

- **Abdominal Ana Damar Yaralanmaları ve Retroperitoneal Hematomlar:**

    - **Zone 1 (Santral: Aorta, VCI):** Künt ve penetran yaralanmaların tamamında zorunlu eksplorasyon gerektirir.
    - **Zone 2 (Flank/Perirenal):** Penetran travmada eksplore edilir; künt travmada genişlemeyen hematomlar konservatif izlenebilir.
    - **Zone 3 (Pelvik):** Penetran olgularda cerrahi eksplorasyon gerekirken, künt pelvik kırıklara bağlı hematomlar açılmamalıdır (tamponadın bozulması ölümcül kanamaya yol açar; eksternal fiksasyon, pelvik packing ve anjiyo-embolizasyon tercih edilir).

HASAR KONTROL CERRAHİSİ VE AÇIK ABDOMEN YÖNETİMİ

Ciddi politravma hastalarında cerrahi hedefin tamamlanmasından önce hastanın fizyolojik rezervinin tükenmesi mortaliteyi belirler. **Ölümcül üçlü (Lethal Triad: Hipotermi, Asidoz, Koagülopati)** gelişmesini önlemek amacıyla hasar kontrol cerrahisi uygulanır:

1. **Faz 1:** Hızlı kanama kontrolü (packing, geçici şantlar) ve kontaminasyonun önlenmesi (hızlı dikiş/stapler ile kapatma), ardından geçici batın kapama (VAC, mesh vb.).

2. **Faz 2:** Yoğun bakım ünitesinde aktif ısıtma, koagülopatinin ve asidozun düzeltilmesi, hemodinamik resüsitasyon.
3. **Faz 3:** Fizyolojik düzelme sağlandıktan (genellikle 24–48 saat sonra; transfüzyon ihtiyacı, vazopressör gereksinimi ve laktat seviyeleri gerilediğinde) re-eksplorasyon, packinglerin çıkarılması, definitif organ onarımları ve batın duvarının kapatılması.

Açık batın takibinde amaç; abdominal kompartman sendromunu önlemek, enteroatmosferik fistül ve kompleks ventral herni riskini minimize ederek mümkün olan en erken sürede primer fasiyal kapamaya ulaşmaktır.

SONUÇ VE VURGULAR

- Künt batında hemodinamik instabilite ve pozitif FAST acil cerrahi; hemodinamik stabilite ise kontrastlı BT endikasyonudur.
- Karında emniyet kemeri izi varlığı, BT negatif olsa dahi içi boş organ perforasyonu ve mezenterik yırtık riski nedeniyle en az 24 saatlik yatış ve seri muayene takibini zorunlu kılar.
- Penetran batın travmasında peritonit, evisserasyon ve şok mutlak laparotomi nedenidir.
- Ağır yaralanmalarda definitif cerrahi ısrarı ölümcüldür; fizyolojik tükenmişlikte hasar kontrol cerrahisi prensipleri gecikmeden devreye sokulmalıdır.

KAYNAKLAR

1. **Rossaint R, Afshari A, Bouillon B, et al.** The European guideline on management of major bleeding and coagulopathy following trauma: sixth edition. *Crit Care*. 2023;27:80. doi:10.1186/s13054-023-04327-7.
2. **Coccolini F, Coimbra R, Ordonez C, et al.** Liver trauma: WSES 2020 guidelines. *World J Emerg Surg*. 2020. doi:10.1186/s13017-020-00302-7.
3. **Coccolini F, Montori G, Catena F, et al.** Splenic trauma: WSES classification and guidelines for adult and pediatric patients. *World J Emerg Surg*. 2017;12:40. doi:10.1186/s13017-017-0151-4.
4. **WSES guidelines on blunt and penetrating bowel injury: diagnosis, investigations, and treatment.** *World J Emerg Surg*. 2022;17(1):13. doi:10.1186/s13017-022-00418-y.
5. **Sava J, Alam HB, Vercruysse G, et al.** Western Trauma Association critical decisions in trauma: Management of the open abdomen after damage control surgery. *J Trauma Acute Care Surg*. 2019;87(5). doi:10.1097/TA.0000000000002389.
6. **Diaz JJ Jr, Cullinane DC, Dutton WD, et al.** The management of the open abdomen in trauma and emergency general surgery: Part 1—Damage control. *J Trauma*. 2010;68(6):1425-1438. doi:10.1097/TA.0b013e3181da0da5.

ACİL SERVİSTE GENİTOÜRİNER SİSTEM TRAVMALARINA YAKLAŞIM

Uzm. Dr. Osman Mert YİRMİBEŞ

osmanmert.yirmibes@saglık.gov.tr

0009-0003-4106-967X

Acil Tıpta Eğitim Günleri-1: Travma Çalıştayı

ÖZET

Genitoüriner sistem (GÜS) travmaları; böbrek, üreter, mesane, üretra ve dış genital organları kapsamakta olup tüm travma olgularının yaklaşık %1–10'unda görülmektedir. Bu organlar arasında künt ve penetran kuvvetlerden en sık etkilenen yapı böbrektir. GÜS yaralanmaları sıklıkla izole olmayıp pelvis fraktürleri, intraabdominal solid organ laserasyonları ve vasküler hasarlarla birliktedir. Acil servisteki birincil hedef; hayatı tehdit eden kanama ve şok tablosunu ATLS prensipleriyle yönetmek, hematürinin yokluğunun yaralanmayı ekarte ettirmeyeceğini bilmek, kör kateterizasyon gibi iyatrojenik ikincil hasarlardan

kaçınmak ve organ fonksiyonlarını koruyacak doğru görüntüleme ve ürolojik konsültasyon süreçlerini gecikmeden başlatmaktır.

GİRİŞ VE EPİDEMİYOLOJİ

GÜS travmalarının %80–90'ı künt mekanizmalarla (motorlu taşıt kazaları, yüksekten düşmeler, doğrudan darbeler) meydana gelirken; penetran (ateşli silah, kesici-delici alet), iyatrojenik ve iskemik mekanizmalar da klinik tabloda yer alır.

- **Böbrek:** Tüm travmaların %1–5'inde görülür, genç erkeklerde sıktır ve en sık künt travmalarla (hızlı deselerasyon, yan darbesi, alt kot kırıkları) zedelenir.
- **Üreter:** İnce ve hareketli yapısı sayesinde künt travmalardan büyük oranda korunur; üriner sistem yaralanmalarının %1–2,5'ini oluşturur ve en sık penetran yaralanmalar veya deselerasyon ile ortaya çıkar.
- **Mesane:** Dolu mesane künt travmaya karşı oldukça savunmasızdır. Pelvik kırıkların yaklaşık %3'ünde, ağır/instabil pelvik halka yaralanmalarında ise %26,5'e varan oranlarda mesane rüptürü bildirilmiştir.
- **Üretra ve Dış Genital Organlar:** Posterior üretra zedelenmeleri neredeyse her zaman pelvik kırıklarla ilişkilidir (pelvik kırıklarda üretra hasarı %25'e ulaşabilir). Ürolojik travmaların %33–66'sında skrotum, penis veya testis gibi dış genital yapılar etkilenmektedir.

İLK DEĞERLENDİRME VE TEMEL YAKLAŞIM

GÜS travması şüphesi olan hastada yaklaşım ATLS ilkeleri doğrultusunda yapılandırılmalıdır:

1. **Önce Resüsitasyon (ABCDE):** İnstabil hastada kanama kontrolü ve hemodinamik stabilizasyon, ayrıntılı ürolojik incelemelerden önce gelir. İnstabil hasta görüntüleme amacıyla resüsitasyon alanından kesinlikle uzaklaştırılmamalıdır.
2. **Damar Yolu ve Laboratuvar:** İki geniş periferik lümen (14–16G) sağlanmalı; hemogram, kreatinin, elektrolitler, koagülasyon testleri ve kan grubu/cross-match hızla çalışılmalıdır.
3. **Klinik İpuçları:** Flank bölgede ekimoz (Grey-Turner), alt kostalarda kırık, suprapubik hassasiyet/dolgunluk, perineal/skrotal hematom, idrar retansiyonu ve eksternal üretral meatus kanaması dikkatle aranmalıdır.
4. **Hematüri Yanılgısı:** Makroskopik hematüri veya şokla birlikte mikroskopik hematüri önemli bir belirteçtir; ancak **hematürinin olmaması GÜS hasarını (özellikle üreter kopması veya renal pedikül/arter avülsiyonunu) kesinlikle dışlamaz**.

ORGAN SPESİFİK YARALANMALAR VE YÖNETİM

1. Böbrek Travmaları

- **Görüntüleme:** Hemodinamik olarak stabil hastada altın standart **kontrastlı, çok fazlı abdomen/pelvis BT**'dir. Renal

ultrasonografi (FAST) retroperitoneal serbest sıvıyı gösterebilse de derin parankimal laserasyonları, aktif vasküler ekstravazasyonu ve toplayıcı sistem yırtıklarını saptamada yetersiz kalır.

- **BT Endikasyonları:** Makroskopik hematüri, hipotansiyon/şok tablosuna eşlik eden mikroskopik hematüri, belirgin deselerasyon öyküsü, alt kaburga kırıkları ve penetran flank/torakoabdominal yaralanmalardır.

- **Tedavi Prensipleri:** AAST sınıflamasına göre yüksek dereceli (Grade IV–V) yaralanmalarda dahi hemodinamik stabilite varsa ilk tercih yakın vital/laboratuvar takibi ve yatak istirahati ile **non-operatif izlemdir**. BT'de aktif kontrast ekstravazasyonu saptanan stabil olgularda selektif transkateter anjiyoembolizasyon uygulanmalıdır. Resüsitasyona yanıtsız instabilite veya genişleyen/pulsatil retroperitoneal hematom varlığında acil cerrahi eksplorasyon şarttır.

2. Üreter Travmaları

- Genellikle penetran travmalar sonrası görülür ve erken dönemde hematüri bulunmayabileceği için tanısı en sık geciken yaralanmalardandır.

- Açıklanamayan retroperitoneal sıvı koleksiyonu, gecikmiş yan ağrısı, ateş veya urinoma varlığında şüphelenilmelidir. Tanıda kontrastlı BT'nin **gecikmiş ekskretuar fazı** (opak maddenin üreterden kaçışı) veya üroloji ile birlikte planlanan retrograd piyelografi kullanılır; tedavide üreteral stent, perkütan nefrostomi veya cerrahi rekonstrüksiyon uygulanır.

3. Mesane Travmaları

- Pelvik halka kırığı ve makroskopik hematüri birlikteliğinde mesane hasarı güçlü şekilde düşünülmeli ve **sistografi (BT sistografi veya konvansiyonel retrograd sistografi)** planlanmalıdır.
- *Kritik Teknik Hata:* Yalnızca IV kontrast verilip mesanenin dolmasını beklemek (pasif dolum) kaçakları gözden kaçırır; mesane kateter aracılığıyla yerçekimi basıncıyla en az 300–350 mL kontrastlı sıvı ile retrograd olarak aktif doldurulmalıdır.
- **Ekstraperitoneal Rüptür:** Olguların çoğunu oluşturur; kemik fragmanı batması veya mesane boynu tutulumu yoksa genellikle geniş lümenli foley kateter ile 10–14 gün drenaj ve konservatif izlem yeterlidir.
- **İntraperitoneal Rüptür:** Genellikle dolu mesaneye künt darbe sonucu kubbe (dome) bölgesinden yırtılmayla gelişir; idrarın peritoneal kaviteye boşalması kimyasal/bakteriyel peritonit ve üre emilimine yol açacağından **mutlak cerrahi eksplorasyon ve primer onarım** gerektirir.

4. Üretra Yaralanmaları

- Erkeklerde pelvik kırıklara bağlı posterior üretra veya "straddle" (ata biner tarzda) düşmelere bağlı anterior üretra zedelenmeleri şeklinde görülür.
- **Klinik Triad:** Eksternal meatus kanaması, idrar yapamama (akut glob vezikale) ve perineal/skrotal "kelebek tarzı" ekimozdur.

- **Sonda Takmadan Önce "DUR" Kuralı:** Meatus kanaması veya üretra zedelenmesi şüphesinde kesinlikle körlemesine, zorlayarak foley kateter takılmaya çalışılmamalıdır; bu girişim parsiyel bir yırtığı komplet transseksiyona çevirebilir. Kateter ilerletilirken dirençle karşılaşılırsa işlem derhal sonlandırılmalıdır. Tanı **Retrograd Üretrografi (RÜG)** ile doğrulanmalı; güvenli üriner diversiyon (suprapubik sistostomi veya üroloji kontrolünde dikkatli kateterizasyon/realignment) sağlanmalıdır.

5. Dış Genital Organ Travmaları

- **Penis Fraktürü:** Erekte peniste künt travma veya ani bükülme sonucu tunika albugineanın yırtılmasıdır; hasta çıtlama/kırılma sesi, ani detümesans, şiddetli ağrı ve patlıcan deformitesi tarifler. Hematüri veya meatus kanı eşlik ediyorsa üretra hasarı araştırılmalı; erken cerrahi eksplorasyon ve tunika onarımı için acil ürolojik konsültasyon yapılmalıdır.

- **Testis Travması:** Skrotal travma sonrası hızla büyüyen hematom, şiddetli ağrı ve testisin palpe edilememesi durumunda acil skrotal Doppler USG çekilmeli; tunika albuginea rüptürü veya vasküler akım kaybı saptanırsa organ kaybını önlemek için hasta gecikmeden cerrahi eksplorasyona alınmalıdır.

SIK YAPILAN KLİNİK HATALAR VE GÜVENLİK KONTROL LİSTESİ

Hatalı Yaklaşım	Doğru Klinik Davranış
"Hematüri yok, üriner hasar yoktur."	Pedikül avülsiyonu ve üreter kopmalarında idrar tamamen berrak olabilir; mekanizmaya göre hareket edilmelidir.
"Meatus kanaması olan hastaya zorlayarak sonda takmak."	Parsiyel yırtığı tam kopmaya çevirir; işlem durdurulmalı, RÜG çekilmeli veya suprapubik kateter açılmalıdır.
"Rutin abdomen BT ile mesaneyi değerlendirmek."	Pasif IV dolum mesane yırtığını dışlamaz; mesane retrograd olarak hacim verilerek aktif doldurulmalıdır (BT sistografi).
"İnstabil hastayı böbrek BT'sine göndermek."	Resüsitasyon tamamlanmadan ve hemodinami toparlanmadan hasta radyolojiye transfer edilmemelidir.

EVE GÖTÜRÜLECEK MESAJLAR

1. **Önce Dolaşım ve Resüsitasyon:** Ürolojik tanı arayışı primer bakının ve kanama kontrolünün önüne geçemez.

2. **Körlemesine Kateterizasyondan Kaçının:** Meatus kanaması, perineal ekimoz veya pelvik kırık varlığında üretra hasarı ekarte edilmeden foley denenmemeli, direnç hissedildiğinde asla zorlanmamalıdır.

3. **Stabil Böbrek Yaralanmasında Non-Operatif Yaklaşım:** Yüksek dereceli renal hasarlarda bile hemodinami stabilse organ koruyucu konservatif takip ve anjiyoembolizasyon esastır.

4. **Mesane Yırtığında Ayrım:** İntraperitoneal rüptürler cerrahi onarım; komplikasyonsuz ekstraperitoneal rüptürler kateter drenajı ile izlenir.

5. **Erken Ürolojik İş Birliği:** Penis fraktürü, testis rüptürü, parsiyel/tam üretra disrüpsiyonu ve aktif renal kanamalarda gecikmeksizin üroloji konsültasyonu sağlanmalıdır.

Kaynaklar

1. **Morey AF, Brandes S, Dugi DD III, et al.** Urotrauma: AUA guideline. *Journal of Urology*. 2014;192:327.
2. **European Association of Urology (EAU).** *EAU Guidelines on Urological Trauma*
3. **American Urological Association (AUA).** *Urotrauma Guideline – Guideline Statements*

ORTOPEDİK TRAVMA YÖNETİMİ: ACİL SERVİSTE TEMEL İLKELER VE ORTOPEDİK ACİLLER

Dr. Öğr. Üyesi Mustafa TOKER

Ortopedi ve Travmatoloji Anabilim Dalı

0000-0002-0697-9497

tokermustafa32@gmail.com

Acil Tıpta Eğitim Günleri: Travma Çalıştayı

ÖZET

Acil servise başvuran travma hastalarında ortopedik yaralanmalar geniş bir klinik spektrumda karşımıza çıkar. Yönetim stratejisinin en kritik basamağı; uzuv ve fonksiyon kaybını önlemeyi hedefleyen izole düşük enerjili travmalar ile mortaliteyi engellemek amacıyla hayat kurtarıcı resüsitasyon önceliği gerektiren çoklu (politravma) yaralanmalar arasındaki temel farkı kavramaktır. Acil servisin yoğun dinamikleri içinde instabil pelvis kırıkları, açık kırıklar ve kompartman sendromu gibi zamanla yarışan ortopedik acillerin hızla

tanınması, doğru ilk müdahalenin (pelvik kemer, erken antibiyoterapi, dekompresyon) yapılması ve radyasyon duyarlılığı gözetilerek gereksiz BT kullanımından kaçınılması hayati önem taşır. Bu derlemede; acil serviste ortopedik travma yönetimi, majör ortopedik aciller ve atlanma riski yüksek kırıklara yaklaşım özetlenmiştir.

İZOLE VE ÇOKLU TRAVMA AYRIMI

Ortopedik travmalarda yaklaşım felsefesi yaralanmanın enerjisine ve sistemik etkisine göre ikiye ayrılır:

- **İzole Travma:** Çoğunlukla düşük enerjili olup tek bir ekstremiteyi ilgilendirir. İleri yaş grupta kendi seviyesinden/basit düşmeler (femur boyun kırıkları, radius distal uç kırıkları); genç erişkin ve çocuklarda ise açık el üzerine düşme, bisiklet/scooter kazaları veya spor yaralanmaları şeklinde görülür. Hastalar acil servise genellikle kendi imkânlarıyla başvurur. Temel klinik hedef: **Uzvu kurtarmak ve kalıcı fonksiyon kaybını önlemektir**.
- **Çoklu Travma (Politravma):** Genellikle yüksek enerjili kazalar (araç içi/dışı trafik kazaları, yüksekten düşmeler, darp) sonucu ortaya çıkar ve ortopedik patolojilere kafa, toraks, batın veya ürogenital sistem yaralanmaları eşlik eder. Hastalar acil servise neredeyse daima ambulans ile getirilir. Temel klinik hedef: **Mortaliteyi önlemek ve hayat kurtarmaktır**.

ÇOKLU TRAVMALI HASTADA İLK DEĞERLENDİRME VE TEMEL YAKLAŞIM

1. **Önce Yaşamı Tehdit Edenler (ABCDE):** Havayolu ve servikal omurga korunması, solunum, dolaşım ve nörolojik değerlendirme eksiksiz tamamlanmalıdır.
2. **Kıyafetlerin Tamamen Çıkarılması:** Çoklu travma ile gelen hastanın tüm kıyafetleri gecikmeden çıkarılmalı; zorluk durumunda kesilerek vücut tamamen soyulmalıdır.
3. **Kapsamlı Fizik Muayene:** Muayene yalnızca hastanın ağrı tariflediği veya belirgin deformitenin olduğu bölgeyle sınırlandırılmamalı, baştan ayağa tüm vücudu kapsamalıdır. Belirgin bir ekstremite deformitesine odaklanarak eşlik eden diğer yaralanmalar gözden kaçırılmamalıdır.
4. **Gizli Kanamayı Tanıma:** Dış kanamalar hızla kontrol altına alınırken; **pelvis ve femur kırıklarının retroperitoneal ve uyluk kompartmanına litrelerce kanamaya yol açabileceği** ve hemorajik şok tablosunun kaynağı olabileceği unutulmamalıdır. Eş zamanlı damar yolu, kan hazırlığı, analjezi, monitörizasyon ve aktif hipotermi önlemleri alınmalıdır.

RADYOLOJİK DEĞERLENDİRMEDE TEMEL PRENSİPLER VE TUZAKLAR

- **"Önce Hastaya Dokun":** Radyolojik tetkik istemeden önce ayrıntılı fizik muayene ve palpasyon yapılmalıdır.
- **Kural 1: En Az İki Yönlü Grafi:** Radyolojik incelemeler mutlaka **en az iki yönlü (AP ve Lateral)** olmalıdır. Tek

yönlü grafide deplase görünmeyen bir kırık, diğer planda ciddi açılanma veya ayrışma gösterebilir.

- **Kural 2: İki Eklem Kuralı:** Çekilen grafiler şüphelenilen kemiğin hem **distal hem de proksimal komşu eklemini** mutlaka içermelidir.
- **Radyasyon Güvenliği ve BT Kısıtlaması:** Bilgisayarlı tomografi (BT) tetkikinde çekimser davranılmalıdır. Örneğin tek bir omuz BT incelemesi, standart omuz grafisine kıyasla yaklaşık **200 kat daha fazla iyonizan radyasyon** içerir. Özellikle çocuk hastalarda radyasyon duyarlılığı yüksek ve maruziyetin kümülatif etkilerinin yaşanacağı yaşam süresi çok daha uzun olduğundan, **ortopedi hekimi talep etmedikçe çocuklarda rutin BT istenmemelidir**.
- **Çoklu Travmada AP Pelvis Grafisi:** Yüksek enerjili travmalarda primer bakının hemen ardından çekilecek bir AP pelvis grafisi, ölümcül kanama odağını hızla saptamak açısından vazgeçilmezdir.

ORTOPEDİK ACİLLER VE YÖNETİMİ

1. İnstabil Pelvis Kırıkları ve Pelvik Kemer Uygulaması

- Yüksek enerjili yaralanmalarda pelvik halkanın bozulması, retroperitoneal venöz pleksus ve iliyak arter dallarından masif kanamaya yol açar.
- **Pelvik Kemer (Binder) / Çarşaf Uygulaması:** Pelvis kırığı şüphesi veya şok bulgusu varlığında gecikmeden yerleştirilmelidir. Kemerin doğru anatomik uygulama yeri **büyük trokanterler (trochanter major)** seviyesidir. Hacmi daraltarak tamponad etkisi oluşturur.

- Hastada saatlik hemogram izlemi yapılmalı ve erken kan replasmanı hazır bulundurulmalıdır.

2. Açık Kırıklar ve Gustilo-Anderson Sınıflaması

Açık kırıklar yüksek enfeksiyon, osteomiyelit ve ekstremite kaybı riski taşıyan ortopedik acillerdir.

- **Sınıflama:**
    - *Tip 1:* Cilt yarası ≤1 cm, temiz, basit kırık paterni.
    - *Tip 2:* Cilt yarası 1–10 cm arasında, orta derecede yumuşak doku hasarı.
    - *Tip 3:* Cilt yarası > 10 cm, geniş periost sıyrılması ve ezilme yaralanması.
    - *Tip 4:* Eşlik eden majör vasküler yaralanmanın varlığı.
- **Acil Müdahale İlkeleri:**
    - **Erken Antibiyoterapi:** Antibiyotik uygulaması asla geciktirilmemeli; **yaralanmadan sonraki ilk 3 saat içinde** başlanmalıdır.
        - *Tip 1 ve 2:* 2 g Sefazolin IV.
        - *Tip 3:* 2 g Sefazolin + 500 mg Metronidazol IV.
        - *Toprak/Çiftlik Teması Varsa:* Anaerobik ve gram negatif florayı kapsamak üzere 4,5 g Piperasilin-tazobaktam (Tazosin) IV.

- **Tetanoz Profilaksisi:** Aşı ve immünglobulin durumu sorgulanarak gecikmeden uygulanmalıdır.
- **Yara Bakımı:** Acil serviste yalnızca serum fizyolojik ile yüzeyel yıkama/pansuman yapılmalı ve ekstremite atellenmelidir. **Acil serviste derin ve detaylı cerrahi debridman yapılmamalı, yara asla sütüre edilmemelidir**. Definitif debridman ameliyathane şartlarında yapılmalıdır.

3. Kompartman Sendromu

Kapalı osteofasiyal kompartmanlar içinde doku basıncının mikrovasküler perfüzyon basıncının üzerine çıkması sonucu gelişen iskemik doku nekrozudur.

- **Klinik İpucu:** En erken ve en güvenilir fizik muayene bulgusu, **ilgili kompartmandaki kasların pasif gerilmesi ile ortaya çıkan, yaralanmanın şiddetiyle orantısız şiddetli ağrıdır** (örneğin ayakta pasif dorsifleksiyon testi ile gastroknemius/soleus gerilmesinde şiddetli ağrı).
- **Tuzak: Distal nabızların palpe ediliyor olması kompartman sendromunu kesinlikle dışlamaz!** Nabız kaybı çok geç bir bulgudur ve genellikle geri dönüşsüz nekroza işaret eder.
- **Acil Tedavi:** Şüphe duyulduğu anda varsa ekstremiteyi sıkan tüm alçı, atel ve elastik bandajlar derhal çıkarılmalı/kesilmelidir. Hasta ameliyat için aç bırakılmalı

(oral stop) ve gecikmeksizin ortopedi konsültasyonu istenerek **acil fasyotomi** planlanmalıdır.

ACİL SERVİSTE EN SIK ATLANAN KIRIKLAR

Acil servisin karmaşasında, hastanın dikkat dağıtıcı ağrıları veya yetersiz radyolojik çekimler nedeniyle bazı kırıklar kolayca atlanabilir:

- **Skafoid Kırıkları:** Açık el üzerine düşme sonrası anatomik enfiye çukurunda hassasiyet olmasına rağmen ilk grafilerde kırık hattı izlenmeyebilir.
- **Çocukta Salter-Harris / Fisür ve Torus Kırıkları:** Radius distal ucu, suprakondiler humerus ve tibia kırıkları.
- **El Bileği ve Ön Kol Kırıkları / Çıkıkları:** Özellikle tek kemik kırıklarında eşlik eden eklem çıkıkları (Galeazzi, Monteggia).
- **Femur Boyun Kırıkları:** İleri yaşta minimal deplase veya impakte kırıklar yürümeyi zorlaştırsa da dikkatli muayene ve radyolojik inceleme yapılmazsa gözden kaçabilir.
- **Omuz / Kök Eklem Patolojileri:** Skapula, proksimal humerus ve arka omuz çıkıkları.

SONUÇ VE EVE GÖTÜRÜLECEK MESAJLAR

1. **İzolede Uzuv, Çokluda Hayat:** Politravma hastasında yaşamı tehdit eden lezyonlar stabilize edilmeden ekstremite kırıklarının cerrahi onarımına odaklanılmamalıdır.

2. **Pelvik Kemer Trokanter Üzerine:** İnstabil pelvis fraktürlerinde mortaliteyi azaltan pelvik binder, krista iliaka değil büyük trokanterler hizasından sıkılmalıdır.

3. **Açık Kırıkta İlk 3 Saatte Antibiyotik:** Cerrahi süturasyondan kaçınılmalı, steril pansuman ve atel sonrası ilk 3 saatte IV profilaksi uygulanmalıdır.

4. **Pasif Germe Ağrısını Unutma:** Nabzın varlığı kompartman sendromunu ekarte ettirmez; pasif gerilimle ağrı acil fasyotomi alarmıdır.

5. **İki Yön, İki Eklem:** Grafiler daima en az iki yönlü çekilmeli, komşu alt ve üst eklemleri içermeli; çocuklarda ortopedist önerisi olmadan gereksiz BT'den kaçınılmalıdır.

KAYNAKLAR

1. **American College of Surgeons Committee on Trauma.** *Advanced Trauma Life Support (ATLS): Course Manual*. 11th ed. American College of Surgeons; 2025.
2. **Coccolini F, Stahel PF, Montori G, et al.** Pelvic trauma: WSES classification and guidelines. *World J Emerg Surg*. 2017;12:5. doi:10.1186/s13017-017-0117-6.
3. **Gustilo RB, Anderson JT.** Prevention of infection in the treatment of one thousand and twenty-five open fractures of long bones: retrospective and prospective analyses. *J Bone Joint Surg Am*. 1976;58(4):453–458. doi:10.2106/00004623-197658040-00004.
4. **Gustilo RB, Mendoza RM, Williams DN.** Problems in the management of type III (severe) open fractures: a new classification of type III open fractures. *J Trauma*. 1984;24:742–746. doi:10.1097/00005373-198408000-00009.
5. **Hoff WS, Bonadies JA, Cachecho R, Dorlac WC.** EAST Practice Management Guidelines Work Group: update to practice management guidelines for prophylactic antibiotic use in open fractures. *J Trauma*. 2011;70:751–754. doi:10.1097/TA.0b013e31820930e5.
6. **Garner MR, Sethuraman SA, Schade MA, Boateng H.** Antibiotic prophylaxis in open fractures: evidence, evolving issues, and recommendations. *J Am Acad Orthop Surg*.

2020;28(8):309–315. doi:10.5435/JAAOS-D-18-00193.

7. **Hand TL, Hand EO, Welborn A, Zelle BA.** Gram-negative antibiotic coverage in Gustilo-Anderson type-III open fractures. *J Bone Joint Surg Am*. 2020;102(16):1468–1474. doi:10.2106/JBJS.19.01358.
8. **Suzuki T, Inui T, Sakai M, Ishii K, Kurozumi T, Watanabe Y.** Type III Gustilo–Anderson open fracture does not justify routine prophylactic Gram-negative antibiotic coverage. *Sci Rep*. 2023;13:7085. doi:10.1038/s41598-023-34142-7.

BOYUN TRAVMASINDA İLK KARARLAR: ATLS 11 EŞLİĞİNDE ACİL SERVİS İLK TEMAS VE GÜVENLİ YÖNETİM

Uzm. Dr. Mehmet OKTAY

Burdur Devlet Hastanesi, Acil Tıp Kliniği

omemo89@gmail.com

0009-0003-5024-1486

Acil Tıpta Eğitim Günleri: Travma Çalıştayı

ÖZET

Boyun travmaları, acil serviste saniyeler içinde doğru kararlar verilmesini gerektiren, tanısal gecikmelerin veya uygunsuz manipülasyonların kalıcı nörolojik hasar ve kuadripleji ile sonuçlanabileceği kritik klinik tablolardır. ATLS 11 kılavuzu doğrultusunda acil servis yaklaşımının temeli; katastrofik kanama kontrolünü öne alan xABCDE algoritmasını eksiksiz uygulamak,

havayolu yönetimi esnasında servikal omurgayı anatomik nötr hatta korumak ve önlenebilir sekonder omurilik hasarını engellemektir. Bilgisayarlı tomografi (BT) imkânı bulunmayan, yalnızca direkt grafi çekilebilen periferik veya ilçe merkezlerinde; normal direkt grafi bulgularının instabiliteyi ya da ligamentöz yaralanmaları ekarte ettirmeyeceği bilinmelidir. Klinik şüphe, orta hat kemik hassasiyeti, dikkat dağıtıcı yaralanma veya nörolojik defisit varlığında altın kural: **servikal hareket kısıtlamasını bozmamak, boyunluğu çıkarmamak ve hastayı gecikmeden uygun şartlarda ileri merkeze sevk etmektir**. Bu derlemede; acil serviste boyun travmalı hastanın ilk değerlendirmesi, havayolu güvenliği, servikal kısıtlama prensipleri, direkt grafi okuma basamakları ve sevk kriterleri özetlenmiştir.

GİRİŞ VE KLİNİK TUZAKLAR

Boyun travmalarının acil serviste gözden kaçması veya sekonder hasara yol açması sıklıkla belirli klinik yanılsamalardan kaynaklanır:

1. **Gecikmiş İnstabilite:** Başvuru anında nörolojik olarak sağlam görünen kemik kırığı veya bağ yaralanması, hastanın kontrolsüz transferi veya boyun hareketleri esnasında kord basısına ve kord transeksiyonuna neden olabilir.
2. **Dikkat Dağıtıcı Yaralanmalar:** Femur kırığı, geniş batın/toraks travması, şiddetli ağrı, anksiyete, kafa travması veya alkol/madde intoksikasyonu hastanın boyun ağrısını maskeleyebilir.

3. **Röntgen Yanılsaması:** Normal veya hafif dejeneratif görünen tek yönlü ya da teknik olarak yetersiz bir direkt grafi; ligamentöz yırtıkları, faset kilitlenmelerini ve mikro-instabiliteleri asla dışlamaz.

İLK YAKLAŞIM: xABCDE VE HAVAYOLU GÜVENLİĞİ

ATLS 11 rehberine göre boyun travmalı hastada öncelik hayatı tehdit eden patolojileri gidermektir; servikal stabilizasyon bu basamaklardan bağımsız düşünülemez:

- **x (Katastrofik Kanama):** Fışkıran masif dış kanamalar havayolundan önce turnike veya doğrudan bası ile hızla durdurulur.
- **A (Havayolu ve Servikal Omurga Koruması):** Havayolu kontrol edilirken boyun asla ekstansiyona getirilmez. Boyun travmasında **baş geri-çene yukarı (head-tilt) manevrası mutlak yasaktır**. Yalnızca **çene itme (jaw-thrust)** tekniği uygulanmalı ve baş-boyun elle manuel nötr hatta (in-line) tutulmalıdır. İleri havayolu (entübasyon) gereksiniminde boyunluğun ön parçası açılır, bir yardımcı başı manuel sabitler, video laringoskop ilk seçenek olarak tercih edilir ve cerrahi havayolu seti hazır bulundurulur. Entübasyon sırasında hiperekstansiyonun tam kord transeksiyonuna yol açabileceği unutulmamalı ve işlem daima en az iki kişiyle koordine edilmelidir.
- **B (Solunum ve Oksijenizasyon):** Yüksek akımlı O_2 desteği sağlanmalı, tansiyon pnömotoraks ekarte edilmelidir.
- **C (Dolaşım ve Şok):** Perfüzyon ve kan basıncı kontrol edilir. Hipotansiyon ve bradikardi birlikteliğinde nörojenik şok

düşünülmeli, ancak hemorajik şok dışlanmadan hipotansiyon yalnızca korda bağlanmamalıdır.

- **D (Nörolojik Durum):** GKS, pupilla simetrisi ve dört ekstremite kaba motor-duyu fonksiyonları zaman damgasıyla kaydedilir.
- **E (Maruziyet ve Çevre):** Tüm kıyafetler kesilerek çıkarılır, ikincil travmalar incelenir ve aktif ısıtma ile hasta hipotermiden korunur.

SERVİKAL HAREKET KISITLAMASI VE RİSK KATMANLAMASI

ATLS 11 ile birlikte "rijit immobilizasyon" terimi yerini **"servikal hareket kısıtlaması (spinal motion restriction)"** kavramına bırakmıştır. Amaç hastayı sert kalıplara zorla hapsetmek değil, omurganın patolojik ve kontrolsüz hareketini engellemektir.

- **Anatomik Nötr Hat:** Baş ve gövde doğal eksende tutulur. Şayet düzeltme esnasında direnç, şiddetli boyun ağrısı veya nörolojik defisitte artış meydana gelirse zorlanmaz; hastanın tolere ettiği açıda sabitlenir.
- **Tek Liderli Koordinasyon:** Hasta sedyeye alınırken, kütük çevirme (log-roll) yapılırken veya grafiye taşınırken tüm hareket başucundaki hekimin "1-2-3" komutuyla eş zamanlı gerçekleştirilir.
- **Sırt Tahtasından Kurtarma:** Bası yarası, ağrı ve solunum güçlüğünü önlemek için hasta uzun süre sert sırt tahtasında

tutulmamalı, hızla vakumlu sedye veya uygun yatağa alınmalıdır.

Yüksek Riskli Travma Mekanizmaları:

1. Hızlı motorlu taşıt kazası, araçtan fırlama, devrilme, motosiklet/bisiklet kazası veya sığ suya balıklama atlama.
2. Aksiyel yüklenme: Baş üstüne düşme, >1 metre veya >5 basamak üzerinden düşme, kafa kubbesinde ezilme yaralanması.
3. Kırılgan zemin: >65 yaş, ileri osteoporoz, ankilozan spondilit veya geçirilmiş omurga cerrahisi öyküsü olan hastalarda düşük enerjili basit düşmeler dahi instabil kırıklarla sonuçlanabilir.

FİZİK MUAYENE VE BOYUNLUK ÇIKARMA KARARI

Adım Adım Muayene:

1. **İncele (Bak):** Tortikolis, açık laserasyon, hematom, trakeal deviasyon ve asimetri kontrol edilir; penetran yara varsa kesinlikle sondayla kurcalanmaz.
2. **Palpe Et (Dokun):** Oksiputtan T1'e kadar posterior orta hat kemik spinal çıkıntılar palpe edilir; basamaklanma (step-off) veya kemik hassasiyeti araştırılır.
3. **Nörolojik Değerlendirme (Test):** Dermatom duyusu, miyotom motor gücü ve parestezi değerlendirilip saat belirtilerek epikrize işlenir.

Boyunluğu Güvenle Çıkarma Algoritması:

- Hasta tamamen uyanık, oryante, kooperatif mi (GKS 15)? İntoksikasyon ve dikkat dağıtıcı başka bir ağrılı yaralanması yok mu?
    - *Cevap Hayır ise:* **Boyunluk asla çıkarılmaz**, stabilizasyon sürdürülür.
- Posterior orta hatta kemik hassasiyeti veya nörolojik defisit var mı?
    - *Cevap Evet ise:* **Boyunluk çıkarılmaz**, radyoloji normal olsa dahi ileri tetkik için sevk edilir.
- Yukarıdaki kriterlerin tümü negatif ise hasta başını sağa ve sola **ağrısız şekilde 45° aktif olarak çevirebiliyorsa** boyunluk güvenle çıkarılabilir.

YALNIZCA DİREKT GRAFİ BULUNAN MERKEZLERDE RADYOLOJİK DEĞERLENDİRME

BT'nin bulunmadığı acil servislerde lateral servikal grafi ilk değerlendirme aracıdır:

1. **Teknik Yeterlilik (Kalite):** Grafide **C7–T1 bileşkesi mutlaka net olarak seçilmelidir**. Omuzların süperpozisyonu nedeniyle C7–T1 görülemiyorsa grafi yetersiz kabul edilir.

2. **Dört Hizalanma Hattı:** Anterior vertebral hat, posterior vertebral hat, spinolaminar hat ve spinöz proçes uçları boyunca kesintisiz kıvrım takip edilir. Herhangi bir basamaklanma (step-off) veya kayma instabilite lehinedir.

3. **Prevertebral Yumuşak Doku Kalınlığı:** C3 vertebra gövdesi önündeki prevertebral yumuşak doku kalınlığı erişkinde **>7 mm** ise retrofaringeal hematom veya gizli instabilite açısından yüksek oranda uyarıcıdır.

4. **Pediatrik Servikal Omurga (Swischuk Hattı):** Çocuklarda C2–C3 arasındaki fizyolojik psödo-subluksasyonu gerçek luksasyondan ayırmak için C1 posterior arkının ön korteksinden C3 posterior arkının ön korteksine çizgi (Swischuk hattı) çekilir; C2 arkının bu çizgiye göre konumu değerlendirilir.

5. **Özel Kırıklar:** C2 pars interarticularis kırığı (Hangman kırığı) ve dens çevresindeki asimetri/kırık hatları lateral ve odontoid grafilerde dikkatle taranmalıdır.

Altın Kural: Yetersiz grafi veya grafi normal olsa dahi klinik şüphe/ağrı varlığı = **Boyunluk açılmaz, sevk edilir**.

PENETRAN BOYUN TRAVMALARI VE SEVK KRİTERLERİ

- **Penetran Travma:** Boyunda küçük bir giriş deliği, derindeki majör vasküler veya laringotrakeal yaralanmayı dışlamaz. Aktif kanama, genişleyen pulsatile hematom, stridor, ses değişikliği, cilt altı amfizemi veya disfaji varlığında yara kesinlikle kurcalanmamalı, yabancı cisim yerinde

bırakılmalı ve acil cerrahi eksplorasyon için travma merkezine transfer sağlanmalıdır.

- **Güvenli Sevk Kriterleri:**
    - Açıklanamayan veya ilerleyen motor/duyu defisiti olanlar.
    - Yetersiz görüntüleme veya direkt grafide instabilite/kırık/yumuşak doku kalınlaşması saptananlar.
    - Grafisi normal olmasına rağmen persistan boyun ağrısı, orta hat hassasiyeti veya dikkat dağıtıcı yaralanması bulunanlar.
- **Sevk Hazırlığı:** Havayolu ve oksijenasyon güvenceye alınmalı, hasta uygun ölçüde servikal boyunluk ve vakum sedye ile sabitlenmeli, nörolojik muayene saatiyle birlikte epikrize aktarılmalı ve kabul edecek merkez hekimiyle doğrudan irtibat kurulmalıdır.

EVE GÖTÜRÜLECEK MESAJLAR

1. **xABCDE Önceliklidir:** Yaşamı tehdit eden kanama ve solunum yetmezliği düzeltilmeden definitif ortopedik/spinal görüntülemeye geçilemez.
2. **Head-Tilt Yasaktır:** Boyun travması şüphesinde havayolu açma manevrası yalnızca iki kişiyle **jaw-thrust** ve manuel in-line stabilizasyondur.
3. **Normal Röntgen Güvence Değildir:** Direkt grafinin normal olması ligamentöz bağ yaralanmalarını ve mikro instabiliteleri dışlamaz.

4. **Şüphe Varsa Boyunluk Kalır:** Orta hat kemik hassasiyeti, dikkat dağıtıcı kırık veya nörolojik defisit varsa boyunluk asla açılmaz, hasta ileri merkez (BT/MRG) için sevk edilir.

Kaynaklar

1. **American College of Surgeons Committee on Trauma.** *Advanced Trauma Life Support (ATLS): Student Course Manual*. 11th ed. Chicago, IL: American College of Surgeons; 2025.
2. **Hoffman JR, Mower WR, Wolfson AB, Todd KH, Zucker MI.** Validity of a set of clinical criteria to rule out injury to the cervical spine in patients with blunt trauma. National Emergency X-Radiography Utilization Study Group (NEXUS). *N Engl J Med*. 2000;343(2):94–99. doi:10.1056/NEJM200007133430203.
3. **Stiell IG, Wells GA, Vandemheen KL, et al.** The Canadian C-spine rule for radiography in alert and stable trauma patients. *JAMA*. 2001;286(15):1841–1848. doi:10.1001/jama.286.15.1841.
4. **American College of Surgeons (ACS) Trauma Quality Programs.** *Best Practices Guidelines: Spine Injury*. Chicago, IL: American College of Surgeons; 2022.
5. **Sifri ZC, Homnick AT, Vaynman AG, et al.** Western Trauma Association critical decisions in trauma: management of adult blunt cervical spine trauma. *J Trauma Acute Care Surg*. 2024;96(3):511–519. doi:10.1097/TA.0000000000004218.
6. **Nowicki JL, Stew B, Ooi E.** Penetrating neck injuries: a guide to evaluation and management. *Ann R Coll Surg Engl*. 2018;100(1):6–11. doi:10.1308/rcsann.2017.0191.
7. **Swischuk LE.** Anterior displacement of the first cervical vertebra in children: pseudo or true subluxation? *Radiology*. 1977;122(3):759–763. doi:10.1148/122.3.759.

İKİNCİ BASAMAK ACİL SERVİSTE TORAKS, BATIN VE ÜROGENİTAL TRAVMALI ÇOCUĞA YAKLAŞIM: İLK MÜDAHALE, İZLEM VE SEVK

Dr. Öğr. Üyesi Erol Can Külice

erolkulice@mehmetakif.edu.tr

https://orcid.org/0000-0002-3797-5915

ÖZET

Toraks, batın ve ürogenital sistem yaralanmaları, travmalı çocukta önlenebilir ölümlerin önemli bir bölümünden sorumludur. Çocuk, kompanse şok döneminde kan basıncını uzun süre koruyabildiği için ilk bakışta olduğundan daha stabil görünebilir. Bu bölümde, çocuk yoğun bakım ünitesi (ÇYBÜ) bulunmayan ikinci basamak bir hastanenin acil servisinde çalışan pratisyen hekime yönelik olarak ilk değerlendirme ve resüsitasyon, organ sistemlerine özgü hayatı tehdit eden durumlar, ameliyatsız izlemin ilkeleri ve sevk kararı ele alınmaktadır. Güncel kanıtlar, yoğun bakım gereksinimini organ yaralanma derecesinden çok resüsitasyon sonrası fizyolojinin belirlediğini göstermektedir. Bu yaklaşım, hangi çocuğun hastanede

çocuk cerrahisi izlemine alınabileceğini, hangisinin stabilize edilip ÇYBÜ olan bir merkeze sevk edilmesi gerektiğini ayırt etmek için pratik bir çerçeve sunar.

Anahtar kelimeler: çocuk; çoklu travma; künt karın travması; toraks yaralanmaları; hasta sevki; yoğun bakım üniteleri, pediatrik

Giriş

Travma, çocukluk çağında ölüm ve kalıcı sakatlığın başlıca nedenlerinden biridir ve çocuk acil servis başvurularında enfeksiyonlardan sonra ikinci sırada yer alır [1]. Karın, baş ve ekstremitelerden sonra en sık yaralanan üçüncü bölgedir; çocuk karın yaralanmalarının yaklaşık %90'ı trafik kazası ve yüksekten düşme gibi künt mekanizmalarla oluşur [2].

Çocuklar travmaya erişkinlerden farklı yanıt verir. Fizyolojik yedekleri sayesinde dolaşan kan hacminin önemli bir bölümünü kaybedene kadar sistolik kan basıncını koruyabilirler; bu nedenle hipotansiyon geç ve kötü prognozlu bir bulgudur [3]. Bu özellik, kompanse şoktaki çocuğun ilk değerlendirmede olduğundan daha stabil görünmesine yol açabilir.

Acil servisin çocuğa hazır olma düzeyi sonucu doğrudan etkiler. Kritik hasta çocuklarda, hazır olma puanı en yüksek çeyrekteki hastanelerde mortalite en düşük çeyreğe göre belirgin olarak daha düşük bulunmuştur [4]. Travma merkezlerinde yapılan geniş bir

kohort çalışmasında da benzer bir ilişki gösterilmiştir [5]. Türkiye'de 18 merkezde yapılan çok merkezli bir çalışmada ise acil çocuk sevklerinin %79,3'ünde alıcı hastaneye önceden haber verilmediği ve hastaların %26,3'ünün ağır durumda ulaştığı bildirilmiştir [6].

Son yirmi yılda çocuk solid organ yaralanmalarının yönetimi organ yaralanma derecesinden fizyolojiye kaymıştır. Hemodinamik duruma dayalı bir izlem yolunun, dereceye dayalı kılavuzlara göre güvenli olduğu ve yatış süresini kısalttığı gösterilmiştir [7]. ATOMAC kılavuzunun GRADE değerlendirmesinde, yönetimin dereceye değil hemodinamik duruma dayandırılması 1A düzeyinde önerilmiştir [8]. Amerikan Pediatrik Cerrahi Derneği'nin (APSA) 2023 güncellemesi de yoğun bakım yatışını resüsitasyon sonrası anormal vital bulgulara bağlamış, stabil hastaların servise yatırılmasını önermiştir [9].

Bu kılavuzlar çocuk cerrahisi, ÇYBÜ ve girişimsel radyolojinin aynı çatı altında olduğu merkezlerde geliştirilmiştir. ÇYBÜ bulunmayan ikinci basamak hastanelerde ise asıl karar "yoğun bakım mı, servis mi" değil, "burada mı kalacak, sevk mi edilecek" sorusudur. Türk Pediatrik Acil Tıp ve Yoğun Bakım Derneği'nin ÇYBÜ yatış ölçütleri genel bir çerçeve sunar [10]. Ancak ülkemizde travmalı çocuğun ikinci basamaktan ÇYBÜ'ye sevkini tanımlayan, doğrulanmış bir ölçüt seti bilgimize göre bulunmamaktadır. PTS,

yatak başında hızla hesaplanan ve yaralanma şiddetini öngören bir araçtır [11]; ülkemizde üst düzey bir çocuk acil servisinde kritik girişim gereksinimini iyi öngördüğü gösterilmiştir [12]. Ne var ki PTS'nin, yoğun bakım desteği olmayan bir hastanede sevk kararını destekleme performansı bilinmemektedir.

Bu bölümün amacı, ÇYBÜ bulunmayan ikinci basamak bir acil serviste toraks, batın, ürogenital veya çoklu sistem yaralanmasıyla başvuran çocuğa pratisyen hekimin ilk müdahalesini güncel kanıtlar ışığında özetlemek ve "hastanede çocuk cerrahisi izlemi" ile "ÇYBÜ'ye sevk" arasındaki kararı somut ölçütlere dayandırmaktır.

Çocuğun travmaya fizyolojik yanıtı

Çocukta kan hacmi yaklaşık 80 mL/kg'dır; 20 kg'lık bir çocukta 400 mL'lik kayıp, dolaşan hacmin dörtte birine karşılık gelir [3]. Çocuklar kayba önce taşikardi ve periferik vazokonstrüksiyonla yanıt verir. Sistolik kan basıncı, kan hacminin yaklaşık %30'u kaybedilene kadar normal sınırlarda kalabilir; bu nedenle hipotansiyon dekompanse şokun ve yakın kardiyak arrestin bulgusudur [3].

Kompanse şokun erken bulguları şunlardır: yaşa göre taşikardi, kapiller dolum süresinin 2 saniyenin üzerine uzaması, soğuk ve soluk ekstremiteler, zayıf periferik nabızlar, huzursuzluk veya letarji ve idrar çıkışının azalması. 1–10 yaş arasında alt sınır sistolik kan

basıncı pratikte 70 + (2 × yaş) mmHg olarak hesaplanır; kilo bilinmiyorsa (yaş + 4) × 2 formülü veya uzunluğa dayalı bir bant kullanılabilir [3].

Erişkinlerde kullanılan şok indeksi (kalp hızı / sistolik kan basıncı) çocukta yaşla değişir. Yaşa göre düzeltilmiş pediatrik şok indeksi (SIPA) için eşikler 4–6 yaşta >1,22, 7–12 yaşta >1,0 ve 13–16 yaşta >0,9 olarak tanımlanmıştır. Bu indeks, düzeltilmemiş şok indeksine göre ağır yaralanmayı, ilk 24 saatte transfüzyon gereksinimini ve mortaliteyi daha isabetli ayırt etmiştir [13]. Yatak başında hesaplanması kolay olduğundan, ikinci basamakta erken uyarı aracı olarak kullanılabilir.

Anatomik farklılıklar da yaralanma örüntüsünü belirler. Çocuğun göğüs duvarı esnektir; kaburga kırığı olmadan ciddi pulmoner kontüzyon gelişebilir ve kaburga kırığının varlığı yüksek enerjili bir travmayı gösterir. Karaciğer ve dalak kaburgaların koruma alanının dışına daha fazla taşar, karın duvarı incedir ve organları koruyacak yağ dokusu azdır [1,3]. Vücut yüzeyinin kitleye oranı yüksek olduğundan çocuk hızla ısı kaybeder; hipotermi koagülopatiyi kötüleştirir.

Primer değerlendirme ve resüsitasyon

Travmalı çocuğa yaklaşım, erişkinde olduğu gibi ATLS'nin ABCDE sırasını izler: her basamakta saptanan sorun, bir sonrakine geçmeden

çözülür [3]. Tablo 1, ikinci basamak acil serviste pratisyen hekimin ilk 10 dakikada yapması gerekenleri özetlemektedir.

Tablo 1. Travmalı çocukta primer değerlendirme ve ilk girişimler [3]

Basamak	Değerlendir	Yap
A – Havayolu ve servikal omurga	Ses, stridor, ağızda kan veya kusmuk, GKS	Çene itme, aspirasyon, elle veya boyunlukla servikal stabilizasyon; büyük oksiput nedeniyle küçük çocukta omuz altına ince destek; GKS ≤8 veya havayolu korunamıyorsa en deneyimli hekimce entübasyon
B – Solunum	Solunum hızı, SpO_2, göğüs hareketleri, solunum seslerinin simetrisi	%100 oksijen; tansiyon pnömotoraks, açık pnömotoraks ve masif hemotoraksı klinik olarak tanı ve tedavi et

Basamak	Değerlendir	Yap
C – Dolaşım	Kalp hızı, kapiller dolum, nabızlar, bilinç, kan basıncı, dış kanama	Dış kanamaya bası; iki periferik damar yolu, 90 saniyede açılamazsa intraosseöz yol; kan grubu, tam kan sayımı, koagülasyon, kan gazı ve laktat; FAST
D – Nörolojik durum	GKS veya AVPU, pupiller, lateralizasyon, kan şekeri	Hipoglisemiyi düzelt; nörolojik bulguları belgeleyerek izle
E – Tam muayene ve ısı	Sırt, perine, meatus, log-roll	Tamamen soy, muayeneden sonra ört; ısıtılmış sıvı ve battaniye; mide sondası (yüz ortası travmasında ağızdan)

Sıvı resüsitasyonunda ilk adım, 20 mL/kg ısıtılmış izotonik kristaloid bolustur; her bolustan sonra kalp hızı, kapiller dolum, bilinç ve idrar çıkışı yeniden değerlendirilir [3]. İki bolusa (toplam 40 mL/kg) rağmen yanıt alınamaması veya geçici yanıt, devam eden kanamayı düşündürür ve 10–15 mL/kg eritrosit süspansiyonu verilmesini gerektirir [3]. Kristaloidin aşırı kullanımı dilüsyonel koagülopati ve hipotermiye katkıda bulunduğundan, kanayan çocukta kana erken geçmek önerilmektedir.

Ağlayan ve hava yutan çocukta akut gastrik dilatasyon diyafram hareketini kısıtlar ve vagal yanıtla bradikardiye yol açabilir; mide sondası hem solunumu rahatlatır hem de aspirasyon riskini azaltır [3]. Analjezi muayene bulgularını maskelemez ve ağrıdaki çocuğun daha güvenilir muayene edilmesini sağlar; uygun dozda ve erken uygulanmalıdır.

Toraks yaralanmaları

Çocuk toraks travmalarının büyük çoğunluğu künttür ve sıklıkla diğer vücut bölgelerinin yaralanmasıyla birliktedir; izole toraks travması seyrektir [1]. Göğüs duvarının esnekliği nedeniyle enerji kemik yapılardan çok akciğer parankimine ve mediastene iletilir. Bu yüzden pulmoner kontüzyon, çocukta en sık görülen intratorasik yaralanmadır ve kaburga kırığı olmadan gelişebilir [3].

Hemen öldüren tablolar

Aşağıdaki dört tablo görüntüleme beklenmeden, klinik tanıyla tedavi edilir [3].

Tansiyon pnömotoraks. Solunum sıkıntısı, tek taraflı solunum seslerinde azalma ve şok bulgularıyla tanınır; trakeal deviasyon ve boyun venlerinde dolgunluk geç ve güvenilmez bulgulardır. Mediasten çocukta daha hareketli olduğundan venöz dönüş hızla bozulur. Tedavi acil iğne dekompresyonudur; ardından tüp torakostomi yapılır. Küçük çocukta klasik giriş yeri 2. interkostal aralık midklaviküler hattır; büyük çocuk ve ergende 4.–5. interkostal aralık, orta aksiller hattın önü de kullanılabilir [3].

Açık pnömotoraks. Göğüs duvarındaki defekt, trakeal çapın yaklaşık üçte ikisini aştığında hava tercihen yaradan girer. Yara, bir kenarı açık bırakılan üç kenarı kapalı bir pansumanla kapatılır ve yaradan uzak bir noktadan göğüs tüpü takılır [3].

Masif hemotoraks. Şok bulgusu, etkilenen tarafta solunum seslerinde azalma ve matite ile tanınır. Hacim ve kan resüsitasyonu ile birlikte tüp torakostomi yapılır. Erişkin için tanımlanan torakotomi eşikleri (ilk drenaj >1500 mL veya birkaç saat boyunca >200 mL/saat) çocukta kiloya göre uyarlanmalıdır; pratikte ilk drenajın yaklaşık 20 mL/kg'ı ya da devam eden drenajın 2–3 mL/kg/saati aşması cerrahi değerlendirme ve sevk gerekçesidir. Bu

çocuk eşiklerinin kanıt düzeyi düşüktür ve karar, drenaj miktarından çok hemodinamik yanıta göre verilmelidir [3].

Kardiyak tamponad. Taşikardi, hipotansiyon, boyun venlerinde dolgunluk ve FAST'ta perikardiyal sıvı ile tanınır. Sıvı yüklemesi geçici yarar sağlayabilir. Perikardiyosentez kesin tedavi değil, cerrahiye köprüdür; çocuk acil cerrahi olanağı olan bir merkeze ulaştırılmalıdır [3].

Diğer önemli yaralanmalar

Pulmoner kontüzyon ilk grafide belirgin olmayabilir ve 24–48 saat içinde hipoksemiyle kendini gösterebilir; sıvının dengeli verilmesi ve solunum izlemi gerekir. Künt kardiyak yaralanma aritmi, açıklanamayan hipotansiyon veya troponin yüksekliğiyle kendini gösterir ve monitörize izlem gerektirir. Flail chest çocukta seyrektir; varlığı çok yüksek enerjili bir travmayı ve altta ağır parankim hasarını düşündürür [1,3].

Batın yaralanmaları

Çocuk karın yaralanmalarının yaklaşık %90'ı künttür; en sık nedenler trafik kazası ve yüksekten düşmedir. Abdominal travma, travma nedeniyle hastaneye başvuruların %8–10'unu oluşturur ve mortalitesi %8,5'e ulaşabilir [2]. En sık yaralanan organlar dalak ve karaciğerdir; böbrek, pankreas ve içi boş organlar daha seyrek, ancak tanısı daha zor yaralanmalardır.

Klinik değerlendirme ve kırmızı bayraklar

PECARN çalışmasında, 20 acil serviste künt torso travmalı 12.044 çocukta acil girişim gerektiren karın içi yaralanmayı dışlamaya yönelik yedi bulgulu bir karar kuralı geliştirilmiştir. Bu bulgular şunlardır: karın duvarında travma izi veya emniyet kemeri izi olmaması, GKS'nin 13'ün üzerinde olması, karında hassasiyet olmaması, göğüs duvarında travma izi olmaması, karın ağrısı yakınması olmaması, solunum seslerinde azalma olmaması ve kusma olmaması [14]. Yedi bulgunun tamamı olmadığında negatif öngörü değeri %99,9 bulunmuştur; ancak özgüllüğü düşüktür ve kural, uygulamaya geçmeden önce dış doğrulama gerektirdiği belirtilerek yayımlanmıştır [14].

Pratisyen hekim açısından bu bulguların tersi, kırmızı bayrak işlevi görür. Emniyet kemeri izi ince bağırsak yaralanması ve lomber vertebra kırığıyla; bisiklet gidonu izi pankreas ve duodenum yaralanmasıyla ilişkilidir. Artan karın ağrısı, distansiyon, defans, tekrarlayan kusma ve hematüri, cerrahi değerlendirmeyi hızlandırmalıdır [2].

Görüntüleme

FAST, yatak başında hızla serbest sıvıyı ve perikardiyal sıvıyı gösterebilir; ancak çocukta solid organ yaralanmalarının bir kısmı serbest sıvı olmadan gerçekleşir. Bu nedenle negatif bir FAST,

yaralanmayı dışlamaz ve tek başına taburculuk gerekçesi değildir [2,3]. Hemodinamik olarak stabil ve klinik şüphesi olan çocukta kontrastlı batın bilgisayarlı tomografisi (BT) altın standarttır. BT kararı, radyasyon yükü göz önünde bulundurularak çocuk cerrahıyla birlikte verilmeli; hemodinamik olarak instabil çocuk BT'ye gönderilmemelidir [3].

Ameliyatsız izlem

Çocuklarda künt dalak ve karaciğer yaralanmalarının büyük çoğunluğu ameliyatsız izlenir. Hemodinamik duruma dayalı bir izlem yolunun, yaralanma derecesinden bağımsız olarak güvenli olduğu ve yatış süresini dereceye dayalı kılavuzlara göre kısalttığı gösterilmiştir [7]. ATOMAC kılavuzunun GRADE değerlendirmesi, yönetimin dereceye değil hemodinamik duruma dayandırılmasını, kısaltılmış yatak istirahatini, 7,0 g/dL transfüzyon eşiğini ve peritonit varlığında kılavuzun uygulanmamasını 1A düzeyinde önermiştir [8]. Aynı değerlendirmede, kılavuz dışına çıkış noktası olarak 40 mL/kg'ın üzerinde kan ürünü gereksinimi 1B düzeyinde tanımlanmıştır [8].

APSA'nın 2023 güncellemesine göre yoğun bakım yatışı, resüsitasyondan sonra anormal kalan vital bulgulara göre belirlenir; stabil hastalar minimal kısıtlamayla servise yatırılır. Hemoglobin 7 g/dL'nin altına düştüğünde veya devam eden kanama bulguları olduğunda transfüzyon önerilir; anjiyoembolizasyon ve cerrahi,

resüsitasyona rağmen kanama bulguları süren hastalarla sınırlandırılır. Taburculuk yaralanma derecesine değil klinik duruma göre planlanır [9].

Ameliyatsız izlemin ön koşulu, çocuğun deneyimli bir cerrah tarafından seri olarak muayene edilebileceği ve gerekirse ameliyata alınabileceği bir ortamda bulunmasıdır. Peritonit bulguları olan çocuk bu yolun dışında kalır [8]. İçi boş organ perforasyonu şüphesi, pankreas yaralanması ve çoklu sistem tutulumu da izlem başarısızlığı riskini artıran durumlar olarak dikkate alınmalıdır.

Ürogenital yaralanmalar

Ürogenital yaralanmalar çoğunlukla pelvis kırığı veya yüksek enerjili künt karın travmasıyla birlikte görülür. Pratisyen hekim için ilk kural zarar vermemektir: meatusta kan, perinede veya skrotumda hematom ya da pelvis kırığı varlığında üretral yaralanma dışlanmadan üretral sonda takılmamalıdır [3]. Bu durumda tanı retrograd üretrografi ile konur ve karar üroloji veya çocuk cerrahisi tarafından verilir.

Böbrek. Böbrek, çocukta görece büyük, daha az yağ dokusuyla çevrili ve kaburgalarca daha az korunan bir organdır; bu nedenle künt travmaya daha açıktır [1]. Makroskopik hematüri, kontrastlı BT ile değerlendirilmelidir. Hemodinamik olarak stabil çocukta mikroskobik hematüri tek başına görüntüleme gerektirmeyebilir;

ancak yaralanma mekanizması, eşlik eden bulgular ve klinik seyir birlikte değerlendirilmelidir [3]. Stabil çocuklarda böbrek yaralanmalarının çoğu ameliyatsız izlenir.

Mesane. Suprapubik ağrı, idrar yapamama, makroskopik hematüri ve pelvis kırığı mesane yaralanmasını düşündürür. Tanı retrograd sistografi veya BT sistografi ile konur. Çocukta mesane pelvik bir organ değil, kısmen karın içi bir organ olduğundan intraperitoneal rüptür erişkine göre daha sık olabilir; intraperitoneal rüptür genellikle cerrahi onarım gerektirir [3].

Dış genital organlar ve skrotum. Skrotal hematom, testis rüptürü veya dislokasyonu düşündürebilir; skrotal ultrasonografi ve acil üroloji değerlendirmesi gerekir. Testis torsiyonu travmadan sonra da gelişebilir ve ayırıcı tanıda unutulmamalıdır. Perine ve genital bölge yaralanmalarında, öyküyle uyumsuz bulgular cinsel istismar açısından değerlendirilmelidir (bkz. Çocuk istismarı ve yasal yükümlülükler).

Çoklu sistem yaralanması ve kanama kontrolü

Çoklu sistem yaralanmasında çocuğu ölüme götüren temel süreç, hipotermi, asidoz ve koagülopatiden oluşan letal üçlüdür. Bu üç bileşen birbirini besler: hipotermi pıhtılaşma enzimlerinin işlevini bozar, hipoperfüzyon laktik asidoza yol açar, asidoz ise koagülopatiyi derinleştirir [3]. İkinci basamakta yapılabilecek en

etkili girişimler basit olanlardır: dış kanamaya erken bası, sıvıların ısıtılması, çocuğun örtülmesi, kristaloidin gereksiz yere sürdürülmemesi ve kana erken geçiş.

Transfüzyon kararı hemodinamik yanıta göre verilir. ATOMAC kılavuzu, 40 mL/kg'ın üzerinde kan ürünü gereksinimini ameliyatsız izlemden çıkış noktası olarak tanımlamıştır [8]; APSA 2023 kılavuzu ise hemoglobinin 7 g/dL'nin altına düşmesini veya devam eden kanama bulgularını transfüzyon endikasyonu olarak kabul etmektedir [9]. Masif kanama beklenen çocukta, hastanenin kan merkeziyle önceden belirlenmiş bir protokolün bulunması ve kan ürünlerinin sevk öncesinde hazırlanması gerekir.

Traneksamik asit, 40 ülkede 20.211 erişkin travma hastasını kapsayan CRASH-2 çalışmasında, yaralanmadan sonraki 8 saat içinde verildiğinde tüm nedenlere bağlı mortaliteyi ve kanamaya bağlı ölümü azaltmıştır [15]. Çocuklarda randomize kanıt yoktur. Askerî bir ortamda 766 çocuk travma hastasını içeren retrospektif PED-TRAX çalışmasında traneksamik asit kullanımı, düzeltilmiş analizde daha düşük mortaliteyle ilişkili bulunmuş ve tromboembolik komplikasyon saptanmamıştır [16]. Ancak bu hastaların çoğunun penetran yaralanması vardı; bulgular sivil künt travmaya doğrudan genellenemez. Bu nedenle traneksamik asit, ciddi kanaması olan çocukta erken dönemde ve yerel protokole göre düşünülebilecek bir seçenektir.

Çoklu sistem yaralanmalı çocukta hasar kontrolü ilkesi geçerlidir: amaç önce fizyolojiyi düzeltmek, kesin anatomik onarımı ise çocuk stabil hâle geldikten sonra uygun merkezde yapmaktır. Kafa travmasının eşlik ettiği durumlarda hipotansiyon ve hipoksi ikincil beyin hasarını artırdığından, dolaşımın desteklenmesi ve oksijenasyon öncelik taşır [3].

Karar: çocuk cerrahisi izlemi mi, ÇYBÜ'ye sevk mi?

ÇYBÜ bulunmayan bir hastanede temel karar, çocuğun hastanede çocuk cerrahisi tarafından izlenip izlenemeyeceği ya da stabilize edilerek ÇYBÜ olan bir merkeze sevk edilmesi gerekip gerekmediğidir. Ülkemizde bu kararı travmalı çocuk için ayrıca tanımlayan bağlayıcı bir ulusal kılavuz bulunmamaktadır. Türk Pediatrik Acil Tıp ve Yoğun Bakım Derneği'nin ÇYBÜ yatış ölçütleri genel bir çerçeve sunar [10]. Uluslararası kılavuzlar ise yoğun bakım gereksinimini organ yaralanma derecesine değil, resüsitasyon sonrası fizyolojiye bağlamaktadır [7–9]. ATOMAC değerlendirmesi, stabilize olamayan çocukların yönetiminde yerel olanakların ve eşlik eden yaralanmaların hesaba katılmasını da 1A düzeyinde önermiştir [8]. Tablo 2, bu kaynaklardan ikinci basamağa uyarlanmış pratik ölçütleri özetlemektedir.

Tablo 2. İkinci basamakta travmalı çocuk için yatış ve sevk ölçütleri (kaynak [8–10]'dan uyarlanmıştır)

Hastanede çocuk cerrahisi yatışı ve izlem	Stabilize et ve ÇYBÜ'ye sevk et
İlk sıvı bolusuna yanıt vermiş, resüsitasyon sonrası vital bulguları normal ve kalıcı	40 mL/kg kristaloide rağmen süren taşikardi veya hipotansiyon; kan transfüzyonu gereksinimi
İzole dalak, karaciğer veya böbrek yaralanması, hemoglobin stabil (yaralanma derecesinden bağımsız)	Başvuru hemoglobini ≤7 g/dL ya da izlemde hızlı düşüş; laktat veya baz açığının düzelmemesi
GKS 15, başka sistem yaralanması yok	GKS ≤8, düşen bilinç düzeyi, havayolu koruma veya entübasyon gereksinimi
Emniyet kemeri veya gidon izi, FAST negatif, şüpheli batın: seri muayene ile gözlem	Ventilasyon desteği gerektiren toraks travması, devam eden göğüs tüpü kanaması
Basit kaburga kırığı veya küçük pnömotoraks, oksijen gereksinimi yok ya da az	Çoklu sistem yaralanması, özellikle kafa travmasının toraks veya batın yaralanmasına eşlik etmesi

Hastanede çocuk cerrahisi yatışı ve izlem	Stabilize et ve ÇYBÜ'ye sevk et
Hemodinamisi stabil çocukta mikroskobik hematüri	Künt kardiyak yaralanma (aritmi, troponin yüksekliği), pankreas veya içi boş organ yaralanması, kanayan pelvis kırığı; PTS ≤8

Hastanede izlenen çocukta vital bulgular ilk saatlerde 1–2 saatte bir kaydedilmeli, hemoglobin başvuruda ve izlemde tekrarlanmalı, oral alım kapalı tutulmalı ve çocuk çocuk cerrahı tarafından seri olarak muayene edilmelidir. Sağ sütundaki ölçütlerden herhangi birinin ortaya çıkması, kararın sevk lehine değişmesi demektir. Hastanede çocuk cerrahı bulunmuyorsa, sol sütundaki çocuklar da çocuk cerrahisi olan bir merkeze acil olmayan sevkle yönlendirilmelidir.

Kanayan ve ameliyat gerektiren çocukta sevk, ameliyatı geciktirmemelidir. Resüsitasyona yanıtsız intraabdominal kanaması olan bir çocuk, yolda kaybedilme riski nedeniyle önce hastanede cerrahi kanama kontrolüne alınmalı, ardından ÇYBÜ'ye sevk edilmelidir. Bu karar alıcı merkezle birlikte ve belgelenerek verilmelidir.

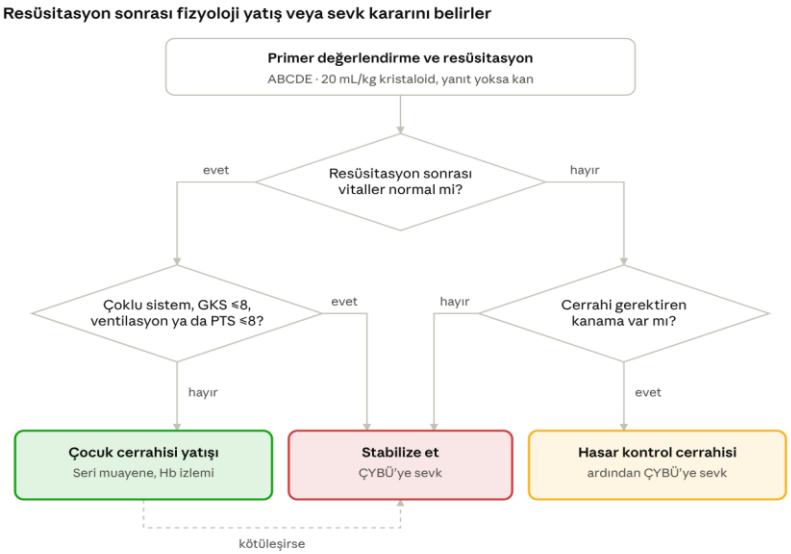

Şekil 1. İkinci basamakta travmalı çocukta yatış ve sevk kararı

Şekil 1. İkinci basamakta travmalı çocukta yatış ve sevk kararı için akış şeması (kaynak [7–11]'den uyarlanmıştır). Karar, organ yaralanma derecesine değil resüsitasyon sonrası fizyolojiye dayanır; hastanede izlenen çocuk kötüleşirse sevk yoluna geçer.

Pediatrik Travma Skoru

PTS altı parametreden oluşur ve yatak başında bir dakikadan kısa sürede hesaplanır (Tablo 3). Puan −6 ile +12 arasında değişir. Tepas ve arkadaşları, iki ayrı çocuk travma kohortunda PTS ile Yaralanma Şiddet Skoru arasında anlamlı doğrusal bir ilişki göstermiştir [11]. Ülkemizde üst düzey bir çocuk acil servisinde yapılan prospektif bir

çalışmada PTS ≤8 olan çocuklarda yoğun bakım, mekanik ventilasyon, ameliyat, transfüzyon ve ölüm gereksinimi anlamlı olarak daha sık bulunmuş; skor kritik girişim gereksinimini iyi, hastaneye yatışı ise orta düzeyde öngörmüştür [12].

Tablo 3. Pediatrik Travma Skoru [11]

Parametre	+2	+1	−1
Kilo	>20 kg	10–20 kg	<10 kg
Havayolu	Normal	Korunabilir	Korunamaz
Sistolik kan basıncı	>90 mmHg	50–90 mmHg	<50 mmHg
Bilinç	Uyanık	Bulanık veya bilinç kaybı öyküsü	Koma
Açık yara	Yok	Minör	Majör veya penetran
İskelet	Yok	Kapalı kırık	Açık veya çoklu kırık

PTS, sevk kararını belgelemek ve alıcı merkeze iletmek için yararlı bir araçtır; ancak tek başına karar vermez. Klinik kötüleşme her zaman skordan önce gelir.

Güvenli sevk

Sevk, hastayı bırakmak değil, kesin tedavinin yapılacağı yere güvenle taşımaktır. Türkiye'de 18 merkezde 854 acil çocuk naklinin incelendiği çok merkezli bir çalışmada alıcı hastanelerin %79,3'üne önceden haber verilmediği, nakil öncesi bilginin yalnızca %26,1'inde yeterli olduğu, kullanılan ambulansların yalnızca %16,2'sinin tam donanımlı olduğu ve hastaların %26,3'ünün ağır

durumda ulaştığı bildirilmiştir [6]. Bu bulgular, sevk sürecinin yapılandırılmasının en az klinik müdahale kadar önemli olduğunu göstermektedir.

Nakil öncesinde aşağıdaki adımlar tamamlanmalıdır [3]:

1. Havayolu: yolda entübasyon gerekebilecekse çocuk hastaneden çıkmadan entübe edilmelidir; ambulansta havayolu girişimi çok daha zordur.
2. Dolaşım: iki güvenilir damar yolu veya intraosseöz yol açık olmalı; sıvı ve gerekiyorsa kan ürünleri çocukla birlikte gönderilmelidir.
3. Toraks: göğüs tüpü sabitlenmeli ve nakil sırasında klemplenmemelidir.
4. Mide sondası takılmalı; kontrendikasyon yoksa idrar çıkışı izlenmelidir.
5. Servikal omurga ve pelvis stabilize edilmeli, çocuk ısı kaybına karşı korunmalıdır.
6. Görüntüler, laboratuvar sonuçları, sıvı ve ilaç çizelgesi ve epikriz hazırlanmalıdır.
7. Aile bilgilendirilmeli ve onam alınmalıdır.

Yer bulunması 112 Komuta Kontrol Merkezi veya ilgili sevk koordinasyon birimi üzerinden yapılır. Ancak bu süreç, sevk eden hekimin alıcı merkezdeki hekimle doğrudan görüşmesinin yerini tutmaz. Görüşmede SBAR (Durum, Öykü, Değerlendirme, Öneri)

yapısı kullanılabilir: yaş, kilo, vital bulgular ve GKS; yaralanma mekanizması ve saati; saptanan yaralanmalar ve yapılan girişimler; istenen hizmet (ÇYBÜ, acil cerrahi) ve nakil ekibinin niteliği. Çocuk, alıcı merkeze teslim edilene kadar sevk eden hekimin sorumluluğundadır ve izlem kesintisiz sürdürülmelidir.

Çocuk istismarı ve yasal yükümlülükler

Travmalı her çocukta yaralanma mekanizmasının öyküyle uyumu sorgulanmalıdır. Başvurunun gecikmesi, öykünün değişmesi veya çocuğun gelişim düzeyiyle uyumsuz olması, farklı iyileşme evrelerinde yaralanmalar, açıklanamayan solid organ veya duodenum yaralanmaları ile perine ve genital bölge yaralanmaları istismar şüphesini artırır [3]. Küçük çocukta künt karın travmasının belirgin bir dış iz bırakmadan ağır iç organ yaralanmasına yol açabileceği unutulmamalıdır.

İstismar şüphesinde hekimin görevi tanıyı kesinleştirmek değil, bulguları ayrıntılı ve nesnel biçimde kaydetmek, çocuğun güvenliğini sağlamak ve bildirimde bulunmaktır. 5395 sayılı Çocuk Koruma Kanunu, korunma ihtiyacı olan çocuğu tanımlar ve sağlık kuruluşlarına bu durumu yetkili makamlara bildirme yükümlülüğü getirir [17]. Hastanenin Çocuk Koruma Birimi veya sosyal hizmet birimiyle iş birliği yapılmalı, sevk edilen çocukta şüphe alıcı merkeze ayrıca iletilmelidir.

Sonuç

Toraks, batın ve ürogenital travmalı çocukta erken dönemdeki en büyük tehlike, kompanse şokun gözden kaçmasıdır. Normal kan basıncı güvence değildir; taşikardi, kapiller dolum, bilinç düzeyi ve yaşa göre düzeltilmiş şok indeksi daha erken uyarı verir. İkinci basamakta pratisyen hekimin görevi, ABCDE sırasıyla hayatı tehdit eden durumları tanımak ve tedavi etmek, kanamayı ve ısı kaybını kontrol altına almak ve çocuğu doğru yere yönlendirmektir.

Güncel kanıtlar, solid organ yaralanmalarında yoğun bakım kararının organ yaralanma derecesine değil resüsitasyon sonrası fizyolojiye dayanması gerektiğini göstermektedir. Bu ilke ÇYBÜ bulunmayan bir hastaneye şu şekilde uyarlanabilir: resüsitasyon sonrası vital bulguları normal ve kalıcı olan çocuk hastanede çocuk cerrahisi izlemine alınabilir; fizyolojisi düzelmeyen, transfüzyon veya ventilasyon desteği gerektiren ya da çoklu sistem yaralanması olan çocuk ise stabilize edilerek, hekimden hekime görüşmeyle ÇYBÜ olan bir merkeze sevk edilmelidir. Kanayan ve ameliyat gerektiren çocukta sevk, kanama kontrolünü geciktirmemelidir.

Bu alandaki kanıtların büyük bölümü gözlemsel çalışmalardan ve üçüncü basamak merkezlerden gelmektedir. Ülkemizde ikinci basamak hastanelerden ÇYBÜ'ye sevk ölçütlerini doğrulayan çalışmalara ve her hastanenin kendi olanaklarına göre hazırladığı yazılı travma protokollerine ihtiyaç vardır.

Kaynaklar

1. Kazez A. Çocuklarda travma. Türk Ped Arş. 2010;45(Suppl):12–6.
2. Sarıkaya S, Doğan H, Karslıoğlu N. Pediatrik abdominal travmalar. In: Sarıkaya S, editör. Pediatrik Travma Acilleri. 1. baskı. Ankara: Türkiye Klinikleri; 2021. p. 16–20.
3. American College of Surgeons Committee on Trauma. Advanced Trauma Life Support (ATLS): Student Course Manual. 10th ed. Chicago (IL): American College of Surgeons; 2018.
4. Ames SG, Davis BS, Marin JR, Fink EL, Olson LM, Gausche-Hill M, et al. Emergency department pediatric readiness and mortality in critically ill children. Pediatrics. 2019;144(3):e20190568. doi:10.1542/peds.2019-0568
5. Newgard CD, Lin A, Olson LM, Cook JNB, Gausche-Hill M, Kuppermann N, et al. Evaluation of emergency department pediatric readiness and outcomes among US trauma centers. JAMA Pediatr. 2021;175(9):947–56. doi:10.1001/jamapediatrics.2021.1319
6. Soysal DD, Karaböcüoğlu M, Çıtak A, Uçsel R, Köroğlu T, Yılmaz HL, et al. Interhospital transport of pediatric patients requiring emergent care: current status in Turkey. Ulus Travma Acil Cerrahi Derg. 2004;10(3):168–72.
7. McVay MR, Kokoska ER, Jackson RJ, Smith SD. Throwing out the “grade” book: management of isolated spleen and liver injury based on hemodynamic status. J Pediatr Surg. 2008;43(6):1072–6. doi:10.1016/j.jpedsurg.2008.02.031
8. Notrica DM, Eubanks JW, Tuggle DW, Maxson RT, Letton RW, Garcia NM, et al. Nonoperative management of blunt liver and spleen injury in children: evaluation of the ATOMAC guideline using GRADE. J Trauma Acute Care

Surg. 2015;79(4):683–93. doi:10.1097/TA.0000000000000808
9. Williams RF, Grewal H, Jamshidi R, Naik-Mathuria B, Price M, Russell RT, et al. Updated APSA guidelines for the management of blunt liver and spleen injuries. J Pediatr Surg. 2023;58(8):1411–8. doi:10.1016/j.jpedsurg.2023.03.012
10. Demirkol D, Karaböcüoğlu M. Çocuk yoğun bakım birimlerine yatırılma ve taburcu edilme ölçütleri. Türk Ped Arş. 2010;45(2):82–5.
11. Tepas JJ, Mollitt DL, Talbert JL, Bryant M. The pediatric trauma score as a predictor of injury severity in the injured child. J Pediatr Surg. 1987;22(1):14–8. doi:10.1016/s0022-3468(87)80006-4
12. [Yazarlar]. Pediyatrik Travma Skorunun çocuk acil servisindeki performansı: ileriye yönelik bir çalışma. Çocuk Acil ve Yoğun Bakım Dergisi. [Yıl];4(1):1–7. TR Dizin kaydı
13. Acker SN, Ross JT, Partrick DA, Tong S, Bensard DD. Pediatric specific shock index accurately identifies severely injured children. J Pediatr Surg. 2015;50(2):331–4. doi:10.1016/j.jpedsurg.2014.08.009
14. Holmes JF, Lillis K, Monroe D, Borgialli D, Kerrey BT, Mahajan P, et al. Identifying children at very low risk of clinically important blunt abdominal injuries. Ann Emerg Med. 2013;62(2):107–16.e2. doi:10.1016/j.annemergmed.2012.11.009
15. CRASH-2 trial collaborators; Shakur H, Roberts I, Bautista R, Caballero J, Coats T, Dewan Y, et al. Effects of tranexamic acid on death, vascular occlusive events, and blood transfusion in trauma patients with significant haemorrhage (CRASH-2): a randomised, placebo-

controlled trial. Lancet. 2010;376(9734):23–32. doi:10.1016/S0140-6736(10)60835-5
16. Eckert MJ, Wertin TM, Tyner SD, Nelson DW, Izenberg S, Martin MJ. Tranexamic acid administration to pediatric trauma patients in a combat setting: the pediatric trauma and tranexamic acid study (PED-TRAX). J Trauma Acute Care Surg. 2014;77(6):852–8. doi:10.1097/TA.0000000000000443
17. Çocuk Koruma Kanunu. Kanun No. 5395. Resmî Gazete, 15 Temmuz 2005, Sayı: 25876.

ACİL SERVİSTE GEBE TRAVMA HASTASINA YAKLAŞIM

Dr. Öğr. Üyesi Murat YÜKSEL

myuksel@mehmetakif.edu.tr

https://orcid.org/0009-0002-8789-634X

Burdur Devlet Hastanesi / Acil Tıp Kliniği

GİRİŞ VE EPİDEMİYOLOJİ

Travma, gebelikte obstetrik dışı maternal ölümlerin en sık nedenidir. Tüm gebelerin yaklaşık %4'ü yaralanma nedeniyle acil servise başvurmakta, gebeliklerin ise %5–7'si bir travma olayıyla komplike olmaktadır. Gebe travma hastasında klinik yönetimin en kritik yanılgılarından biri, travmanın şiddeti ile obstetrik riskin her zaman paralellik göstermemesidir. Minör mekanizmalı travmalarda dahi plasental dekolman, preterm eylem veya fetal distres gibi majör komplikasyonlar gelişebilmektedir. Bu nedenle yaklaşımın ana hedefi; ilk 10 dakikada doğru resüsitasyon önceliklerini belirlemek,

atipik fizyoloji nedeniyle fetal ve maternal riskleri kaçırmamak ve endike tanısal süreçlerde gecikmeyi önlemektir.

TEMEL YAKLAŞIM: "ANNE ÖNCE" VE FİZYOLOJİK DEĞİŞİKLİKLER

Gebe travma resüsitasyonunda maternal ve fetal sağlık arasında bir ikilem yoktur; **fetusu korumanın en etkin yolu, maternal perfüzyon ve oksijenasyonun hızla sağlanmasıdır**. Maternal kardiyorespiratuvar stabilite düzelmeden uteroplasental perfüzyon optimize edilemez.

Gebelikte meydana gelen fizyolojik değişiklikler, klasik travma bulgularını maskeleyebilir veya yanıltıcı olabilir:

- **Dolaşım (C):** Artmış plazma hacmi nedeniyle kompanzasyon yeteneği yüksektir; kan kaybı belirgin olana dek arteryel tansiyon normal kalabilir. Taşikardi bazal fizyolojide görülebildiğinden (10–15 atım/dk artış), tekil değerler yerine dinamik trend ve perfüzyon bulguları izlenmelidir. ≥20. haftadan itibaren supin pozisyonda büyüyen uterus vena kava inferiora bası yaparak venöz dönüşü ve kardiyak debiyi bozar. Bu nedenle uterus manuel olarak sola deplase edilmeli veya hasta 15–30° sol yana eğilmelidir.

  Solunum (B): O_2 tüketimi artmış, fonksiyonel rezidüel kapasite azalmıştır. Hasta hızla desatüre olabileceğinden erken oksijen desteği (%100 O_2 veya SpO_2 > %95 hedefi) ve

etkin preoksijenasyon şarttır. Fizyolojik respiratuvar alkaloz ($PaCO_2 \approx 30$ mmHg) normal kabul edilir; $PaCO_2$ düzeyinin 40 mmHg ve üzerinde saptanması hastanın yorulduğunu ve solunum yetmezliğine girdiğini gösterir.

- **Havayolu (A):** Mukozal ödem ve artmış aspirasyon riski nedeniyle zor havayoluna hazırlıklı olunmalı, entübasyonda 0,5–1 numara küçük tüp tercih edilmelidir.

İLK 10 DAKİKA: ABCDE RESÜSİTASYONU

1. **Airway (Havayolu):** Erken havayolu güvencesi; hasta tok kabul edilerek aspirasyon profilaksisi ve servikal omurga stabilizasyonu.
2. **Breathing (Solunum):** SpO_2 > %95 hedeflenir. Pnömotoraks saptanırsa yükselen diyafram nedeniyle göğüs tüpü 1–2 interkostal aralık daha yukarıdan yerleştirilir.
3. **Circulation (Dolaşım):** Diyafram üstü ekstremitelerden iki geniş lümenli IV yol (14–16G) açılır (alt ekstremiteden verilen sıvı/ilaç kaval bası nedeniyle santral dolaşıma geç ulaşır). Masif kanamada erken kan ürünü (1:1:1 dengeli transfüzyon) ve ilk 3 saatte traneksamik asit (1 g / 10 dk yükleme, ardından 1 g / 8 sa idame) başlanmalıdır.
4. **Disability (Nörolojik Durum):** GKS ve pupil değerlendirmesi. ≥20. haftada nöbet veya bilinç değişikliğinde eklampsi mutlaka akılda tutulmalı (kan basıncı, proteinüri) ve $MgSO_4$ tedavisi geciktirilmemelidir.

5. **Exposure (Çevre / Muayene):** Emniyet kemeri izi, karın hassasiyeti ve perine muayenesi (vajinal kanama / sıvı gelişi) eksiksiz yapılmalı; hasta hipotermiden korunmalıdır.

Not: Fetal değerlendirme maternal primer bakıyı aksatmamalı; maternal stabilite sağlandıktan hemen sonra başlatılmalıdır.

SEKONDER BAKI VE OBSTETRİK ALARMLAR

Doğurganlık çağındaki tüm kadın travma hastalarında gebelik sorgulanmalı veya β-hCG ile taranmalıdır. Gestasyonel hafta yatak başında fundus yüksekliği ile kabaca tahmin edilebilir (simfiz pubis üzeri ≈ 12 hf, umbilikus ≈ 20 hf, ksifoid ≈ 36 hf).

Sekonder bakıda mutlaka yanıtlanması gereken **6 obstetrik soru**:

1. *Gebelik haftası kaç?* (Viabilite eşiğini belirler)
2. *Vajinal kanama var mı?* (Dekolman ve abortus/eylem alarmı)
3. *Karın/uterin ağrı veya hassasiyet var mı?*
4. *Uterin kasılma mevcut mu?*
5. *Vajenden sıvı gelişi var mı?* (Membran rüptürü)
6. *Bebek hareketleri hissediliyor mu/azaldı mı?*

Ayrıca eş zamanlı kan grubu/Rh tayini (anti-D profilaksisi için) ve adli boyutuyla aile içi şiddet sorgulaması (hasta refakatçisiz ve yalnızken) atlanmamalıdır.

GÖRÜNTÜLEME VE RADYASYON GÜVENLİĞİ

"Gebe hastaya radyasyon verilemez" yanılgısı tanı gecikmelerine ve maternal ölümlere yol açmaktadır. EAST (2025) kılavuzuna göre **annenin hayatını tehdit eden yaralanmayı aydınlatmak için endike olan hiçbir radyolojik tetkik gebelik gerekçesiyle geciktirilemez veya reddedilemez**.

- **FAST:** İntraperitoneal serbest sıvıyı hızlı ve non-invaziv gösterir; ancak negatif FAST retroperitoneal hematomu, organ perforasyonunu veya plasental dekolmanı dışlamaz.
- **Bilgisayarlı Tomografi (BT):** Klinik endikasyon varsa çekilmelidir. Fetal teratojenite, büyüme geriliği veya kayıp riski eşiği **50 mGy** olarak kabul edilir. Rutin tanısal travma BT incelemelerinin (toraks BT ≈ 0,01–0,66 mGy; abdomen/pelvis BT ≈ 1,3–35 mGy) dozu bu kritik eşiğin altındadır. İyotlu kontrast ajanlar endikasyon halinde kar-zarar dengesi gözetilerek kullanılabilir.
- **Obstetrik USG:** Fetal kardiyak aktivite, hafta ve amniyon sıvısını gösterir; ancak **normal USG bulgusu plasental dekolmanı ekarte ettirmez**. Dekolman tanısı esas olarak klinik ve kardiyotokografik izleme dayanır.

İZLEM PROTOKOLÜ VE TABURCULUK KRİTERLERİ

- **Viabilite Öncesi (<20–24 hf):** Fetal kalp hızı el doppleri veya USG ile doğrulanır; izlem süresini maternal yaralanmanın ciddiyeti belirler.
- **Viabl Gebelik (≥20–24 hf):** EAST 2025 önerisi doğrultusunda hasta stabil ve asemptomatik görünse dahi **en az 4–6 saat sürekli elektronik fetal monitorizasyon (NST)** uygulanmalıdır.
- **Gözlemi Uzatma / Yatış Endikasyonları (≥24 saat):** Uterin hassasiyet, vajinal kanama, membran rüptürü, 10-15 dakikada birden sık kasılma, anormal FHR trasesi (taşikardi, deselerasyon, kayıp variabilite), fibrinojen düzeyinde düşme (<2 g/L veya <200 mg/dL; gebelikte normal 4–6 g/L'dir) veya yüksek enerjili travma varlığında gözlem en az 24 saate uzatılmalı ve obstetrik yatış planlanmalıdır.

ÖZEL DURUMLAR: Rh İMMÜNİZASYONU VE MATERNAL ARREST

- **Rh Profilaksisi:** Travmaya uğrayan tüm Rh-negatif gebelerde fötomaternal kanama riski nedeniyle anti-D immünglobulin uygulanmalıdır. İlk 72 saat içinde; gebelik <12 hafta ise 50 µg IM, ≥12 hafta ise 300 µg IM önerilir.

Masif transfüzyon şüphesinde Kleihauer-Betke (KB) testi ile ek doz ihtiyacı hesaplanmalıdır.

- **Maternal Kardiyak Arrest (Resüsitatif Histerotomi):** ≥20 hafta (fundus göbek hizası ve üzeri) arrestlerde standart CPR ve defibrilasyon sürdürülürken uterus sola deplase edilir. 4 dakika içinde spontan dolaşım (ROSC) sağlanamazsa, **resüsitatif histerotomi (perimortem sezaryen)** kararı verilmeli ve 5. dakikada doğum hedeflenmelidir. Uterusun boşaltılması aortokaval basıyı kaldırarak anne resüsitasyon şansını artırır.

SEVK VE TABURCULUK İLKELERİ

Doğum salonu veya sürekli fetal monitörizasyon imkânı bulunmayan merkezlerde, maternal stabilizasyon sağlandıktan sonra hasta 15–30° sol tilt pozisyonunda, damar yolu açık ve oksijen desteğiyle gecikmeden obstetrik ve yenidoğan yoğun bakım imkânı olan bir travma merkezine sevk edilmelidir.

Taburculuk kriterlerini karşılayan hastalar; vajinal kanama, su gelişi, karında sertleşme/ağrı, düzenli kasılma ve fetal hareketlerde azalma bulguları açısından sözlü ve yazılı olarak uyarılmalı; aile içi şiddet şüphesi durumunda ise 6284 sayılı kanun ve TCK m. 280 uyarınca adli/sosyal bildirim ve yönlendirmeler tamamlanmadan taburcu edilmemelidir.

ÖZET VE ALINACAK MESAJLAR

1. **Önce Anne:** Fetusu kurtarmanın ön koşulu, maternal şok ve hipoksiyi hızla düzeltmektir.
2. **Vital Bulgular Aldatıcıdır:** Artmış plazma hacmi belirgin kanamayı maskeleyebilir.
3. **Endike BT Ertelenemez:** Tanısal travma BT dozları fetal zarar eşiğinin (50 mGy) altındadır; annedeki atlanmış yaralanma fetusa radyasyondan katbekat daha zararlıdır.
4. **Normal USG Dekolmanı Dışlamaz:** Karar; fizik muayene bulguları, kasılma takibi ve NST trasesiyle verilir.
5. **En Az 4–6 Saat Gözlem:** Viabl gebede minör travma sonrası dahi minimum izlem süresi 4–6 saattir; alarm bulgusu varsa süre ≥24 saate uzatılır.
6. **Rh ve Adli Durumu Atlamayın:** Rh-negatif hastada anti-D ihmal edilmemeli, travma mekanizması şüpheli ise adli/koruyucu mekanizmalar işletilmelidir.

KAYNAKLAR

1. **Appelbaum RD, Yorkgitis B, Rosen J, Butts CA, To J, Knight AW, et al.** Trauma in pregnancy: A systematic review, meta-analysis and practice management guideline from the Eastern Association for the Surgery of Trauma. *J Trauma Acute Care Surg*. 2025;99(2):298-309. doi:10.1097/TA.0000000000004354
2. **American College of Surgeons (ACS) Committee on Trauma.** *Advanced Trauma Life Support (ATLS) Student Course Manual*. 10th ed. Chicago, IL: American College of Surgeons; 2018. Chapter 12: Trauma in Pregnancy and Intimate Partner Violence.
3. **American College of Obstetricians and Gynecologists (ACOG).** Guidelines for Diagnostic Imaging During Pregnancy and Lactation. Committee Opinion No. 723. *Obstet Gynecol*. 2017;130(4):e210-e216.
4. **Jeejeebhoy FM, Zelop CM, Lipman S, Carvalho B, Joglar J, Mhyre JM, et al.** Cardiac Arrest in Pregnancy: A Scientific Statement From the American Heart Association. *Circulation*. 2015;132(18):1747-1773.
5. **American College of Obstetricians and Gynecologists (ACOG).** Prevention of Rh D Alloimmunization. Practice Bulletin No. 181. *Obstet Gynecol*. 2017;130(2):e57-e70.
6. **Mendez-Figueroa H, Dahlke JD, Sheng HU, Chauhan SP.** Trauma in pregnancy: an updated systematic review. *Am J Obstet Gynecol*. 2013;209(1):1-10.
7. **Brenner H, Shakur H, Chaudhri R, Coats T, Hao Z, Hussain I, et al. (CRASH-2 collaborators).** Effects of tranexamic acid on death, vascular occlusive events, and blood transfusion in trauma patients with significant

haemorrhage (CRASH-2): a randomised, placebo-controlled trial. *Lancet*. 2010;376(9734):23-32.
8. **Brown HL.** Trauma in pregnancy. *Obstet Gynecol*. 2009;114(1):147-160.

PERİFERİK VASKÜLER TRAVMA YÖNETİMİ

Op. Dr. Mert Çelik

Burdur Devlet Hastanesi Kalp ve Damar Cerrahisi

e-mail: dr.mertbmgm@gmail.com

ORCID: 0000-0002-8581-8252

Acil Tıpta Eğitim Günleri: Travma Çalıştayı

Özet

Periferik vasküler travma, kontrolsüz kanama ve akut ekstremite iskemisi nedeniyle erken tanı ve hızlı müdahale gerektirir. İlk değerlendirmede yaşamı tehdit eden kanamanın kontrolü ile ekstremite perfüzyonunun incelenmesi eşzamanlı yürütülmelidir. Yaraya doğrudan bası, uygun yara tamponadı ve gerekli hastalarda turnike, kanama kontrolünün temel yöntemlerindendir. Hemorajik şokta hasar kontrol resüsitasyonu uygulanırken karşılaştırmalı ve tekrarlanan nörovasküler muayene yapılmalıdır. Önemli damar yaralanması klinik olarak dışlanamayan, görüntülemeye uygun hastalarda acil bilgisayarlı tomografi anjiyografi önerilmektedir. Akut iskemide reperfüzyon mümkün olan en kısa sürede sağlanmalı,

zamanında onarım yapılamıyor ise geçici intravasküler şant seçeneği de mutlaka akılda tutulmalıdır. Tedavi seçimi hemodinamik durum, lezyon anatomisi ve eşlik eden yaralanmalara göre yapılmalıdır. Kompartman sendromunun erken tanısı, antitrombotik tedavinin bireyselleştirilmesi ve yapılandırılmış izlem, ekstremite korunmasını tamamlayan temel basamaklardır.

Anahtar kelimeler: *Vasküler travma; ekstremite iskemisi; kanama kontrolü; bilgisayarlı tomografi anjiyografi.*

Giriş

Periferik vasküler yaralanmalar, üst ve alt ekstremite arterleri ile venlerini etkileyerek hem yaşamı hem de ekstremite fonksiyonunu tehdit edebilir. Klinik sonuç, kan kaybının büyüklüğü ve iskemi süresi yanında eşlik eden kemik, sinir ve yumuşak doku hasarına bağlıdır. Acil serviste yaklaşımın amacı, kanamayı hızla kontrol etmek ve tehdit altındaki ekstremiteye arteriyel akımı mümkün olan en kısa sürede yeniden sağlamaktır. European Society for Vascular Surgery (ESVS) 2025 kılavuzu bu sürecin travma, damar cerrahisi, ortopedi, anestezi ve girişimsel radyoloji ekiplerinin iş birliğiyle yürütülmesi görüşünü desteklemektedir [1].

Bu bölümde, erişkin ekstremite travmasında ilk değerlendirmeden taburculuk planına uzanan klinik yaklaşımı ele almaktadır. Kanama kontrolü ve resüsitasyon, ayrıntılı nörovasküler değerlendirmeyle

birlikte sürdürülmelidir. Toraks, abdomen ve pelvisteki eşlik eden kanama kaynaklarının araştırılması, periferik yaralanmaya odaklanırken geciktirilmemelidir [1,2].

Yaralanma Mekanizması ve İlk Değerlendirme

Penetran travma, damar duvarında parsiyel kesi, tam transeksiyon, psödoanevrizma veya arteriyovenöz fistül gibi farklı lezyonlar ile karşımıza çıkabilir. Tam transeksiyonda retraksiyon, vazospazm ve tromboz external kanamayı geçici olarak sınırlayabilir. Ateşli silah yaralanmalarında ise mermi çekirdeğinin yüksek enerjili koterize etkisi nedeni ile kanama olmadan damar hasarı görülebilir. Künt travmada ise intimal hasar, diseksiyon ve tromboz, belirgin dış kanama olmaksızın perfüzyon bozukluğuna bağlı bulgular gelişebilir. Ezilme yaralanmalarında yaygın kas hasarı ve venöz dönüş bozukluğu, arteriyel yaralanmanın etkisini ağırlaştırır. Bu nedenle görünür yaranın boyutu veya başvuru anında aktif kanamanın bulunmaması, tek başına yaralanmanın ağırlığını göstermez [1].

Diz çıkığı ve proksimal tibia çevresi travmaları popliteal arter açısından, dirsek ve omuz çevresi yaralanmalar ise brakial ve aksiller arter travmaları açısından yakın takip gerektirir. Spontan redükte olmuş bir çıkıkta damar duvarı hasarı devam edebilir. Nabız ve motor-duyu muayenesi, olanak varsa redüksiyon veya atelleme öncesinde kaydedilmeli ve işlemden hemen sonra tekrarlanmalıdır.

Akut iskemi varlığında ortopedik ve vasküler girişimlerin sırası, perfüzyon kaybını uzatmayacak biçimde konsensus ile belirlenir [1].

External kanamanın kontrolü

Komprese edilebilir kanamada ilk müdahale, yaranın açığa çıkarılması ve kanama kaynağına güçlü, kesintisiz doğrudan basıdır. Uygun derin yaralarda gaz kompres veya hemostatik materyalle tamponad yapılabilir. Materyal, yüzeysel olarak yerleştirilmek yerine basının kanama kaynağına iletilmesini sağlayacak biçimde uygulanmalıdır. Kasık ve aksilla gibi standart ekstremite turnikesinin uygun olmadığı bölgelerde tamponad ve doğrudan bası önem kazanır. Yaraya körlemesine klemp yerleştirilmesi ve saplanmış yabancı cismin kontrolsüz çıkarılması ek nörovasküler hasara veya kanamanın artmasına neden olabilir [1,3].

Yaşamı tehdit eden ekstremite kanaması basıyla kontrol edilemiyorsa turnike geciktirilmemelidir. European Resuscitation Council (ERC) 2025 önerilerine göre uygun turnike, yaranın yaklaşık 5-7 cm proksimaline ve eklem üzerine gelmeyecek biçimde yerleştirilir. Turnike kanama durana kadar sıkılır; etkin arteriyel oklüzyonda distal nabız kaybolması beklenir. Yetersiz kontrolde uygulama gözden geçirilir ve gerekirse ilk turnikenin proksimaline ikinci turnike eklenir. Uygulama saati görünür biçimde kaydedilmelidir. Turnike uygulaması ardından aralıklı gevşetme yapılmaz; çıkarma veya bası yöntemine dönüştürme, yeniden

kanama durumunda müdahale edilebilecek koşullarda eğitimli ekip tarafından planlanmalıdır. Turnike uygulanması tek başına sistemik heparin endikasyonu oluşturmaz [1,3].

Hasar kontrol resüsitasyonu

Ciddi kanama veya hemorajik şokta masif transfüzyon protokolü erken aktive edilmelidir. Aşırı kristalloid yükünden kaçınılarak kan ürünlerine dayalı resüsitasyon yürütülmelidir. Hipotermi, iyonize hipokalsemi ve koagülopati eşzamanlı değerlendirilir. Aktif ısıtma ve seri laboratuvar izlemi uygulanır; tedavi, olanak varsa viskoelastik testler veya standart koagülasyon incelemeleriyle yönlendirilir. Beyin veya spinal yaralanma bulunmayan hastalarda kanama kontrol edilene kadar sistolik kan basıncının 80-90 mmHg düzeyinde tutulduğu kısıtlı hacim yaklaşımı önerilir. Bu hedef, ağır beyin hasarı olan hastalara doğrudan uygulanmamalı ve hastanın organ perfüzyonu gereksinimine göre uyarlanmalıdır [2].

Kan bileşenlerinin dengeli verilmesini destekleyen temel kanıtlardan biri PROPPR çalışmasıdır. Bu randomize çalışmada 680 ağır travma hastasında plazma, trombosit ve eritrositin 1:1:1 ile 1:1:2 oranları karşılaştırılmıştır. Yirmi dört saatlik ve 30 günlük tüm nedenlere bağlı mortalite açısından anlamlı fark gösterilememesine karşın 1:1:1 grubunda hemostaz daha sık sağlanmış ve ilk 24 saatte kan kaybına bağlı ölüm daha az görülmüştür. Bulgular, erken dengeli

transfüzyonu desteklemekte, ancak bütün hastalar için tek bir oranla kesin mortalite üstünlüğü bulunduğunu göstermemektedir [4].

Önemli kanaması olan veya ciddi kanama riski taşıyan travma hastasında traneksamik asit, yaralanmadan sonraki ilk üç saat içinde ve mümkün olduğunca erken uygulanmalıdır. Avrupa travma kanaması kılavuzundaki rejim, 10 dakikada 1 g intravenöz yükleme ve ardından sekiz saatte 1 g infüzyondur [2]. PATCH-Trauma çalışmasında hastane öncesi traneksamik asit, altı ayda olumlu fonksiyonel sonuçla sağkalım bakımından plaseboya üstün bulunmamıştır. Bu sonuç, erken dönemdeki kanama tedavisiyle uzun dönem fonksiyonel sonlanımların ayrı değerlendirilmesi gerektiğini göstermektedir [5].

Karşılaştırmalı nörovasküler muayene

ESVS 2025, tüm ekstremite travmalarında dikkatli klinik vasküler muayeneyi önermektedir (Öneri 82, sınıf I, kanıt düzeyi C). Yaralanan ekstremite ve karşı ekstremitede nabızlar, renk, ısı, kapiller dolum ve ağrının seyri karşılaştırılmalıdır. Motor fonksiyon ve duyu, anatomik dağılımlarıyla birlikte kaydedilir. Eşlik eden sinir yaralanması, özellikle eklem çıkıklarında nörolojik bulguların yorumunu güçleştirebilir. Şok, hipotermi ve yaygın ödem palpasyonun güvenilirliğini azaltabilir. El Doppleri yardımcıdır; ancak tek bir Doppler sinyali alınması damar yaralanmasını dışlamak için yeterli değildir [1].

Nabız muayenesi, arterin doğru anatomik referanslarla aranmasını gerektirir. Aksiller arter, yaralanmanın izin verdiği ölçüde kol desteklenerek abdüksiyona alındığında aksillanın proksimalinde humerusa doğru palpe edilebilir. Brakiyal nabız antekubital fossada biseps tendonunun medialinde, radial nabız volar el bileğinin başparmak tarafında değerlendirilir. Ulnar nabız, volar el bileğinde fleksör karpi ulnaris tendonunun radialinde palpe edilir. Popliteal arter, diz hafif fleksiyondayken popliteal fossada derin palpasyonla aranır. Posterior tibial nabız medial malleolün arkasında, dorsalis pedis nabzı ayak sırtında ekstansör hallucis longus tendonunun lateralinde palpe edilir [6,7].

Femoral nabız, inguinal ligamanın hemen altında femoral üçgende aranır. Yüzeysel referans olan orta inguinal nokta, spina iliaca anterior superior ile simfizis pubis arasındaki mesafenin ortasıdır. Bu nokta, spina iliaca anterior superior ile pubik tüberkül arasındaki inguinal ligamanın orta noktasıyla karıştırılmamalıdır [8]. Anatomik palpasyon bilgisi, yaralanma mekanizması ve bütün nörovasküler muayeneyle birlikte yorumlanır. İlk değerlendirme, redüksiyon veya atelleme sonrası kontrol ve transfer öncesi son durum saat belirtilerek kaydedilmelidir. Yeni gelişen nabız azalması, soğukluk veya nörolojik defisit acil yeniden değerlendirme gerektirir [1].

Tanısal yaklaşım ve görüntüleme

Aktif kanama, genişleyen hematom, trill veya üfürüm damar hasarı ihtimalini artırır. Kolay palpe edilemeyen distal nabız, soğukluk, solukluk ve ilerleyen motor-duyu kaybı perfüzyon bozukluğunu düşündürür. Kolay palpe edilen periferik nabızlar, önemli arter yaralanmasının dışlanmasında güçlü bir bulgudur. Bununla birlikte karar, yalnızca nabız varlığına dayanarak verilmemeli; devam eden kanama ve diğer anormal muayene bulguları da değerlendirilmelidir. Muayeneyle önemli yaralanma dışlanamıyorsa, görüntülemeye uygun hastada acil bilgisayarlı tomografi anjiyografi (BTA) önerilir (Öneri 84, sınıf I, kanıt düzeyi C) [1].

ESVS 2025'in 83 numaralı önerisi, ekstremite travmasında damar yaralanmasını tanımak veya dışlamak amacıyla ayak bileği-kol indeksini endike kabul etmemektedir (sınıf IIIa, kanıt düzeyi C). Bu nedenle şüpheli klinik değerlendirmede normal bir indeks sonucuyla ileri incelemeden vazgeçilmemelidir. Kontrolsüz kanama veya ileri iskemi nedeniyle acil girişim gereken hastada görüntüleme tedaviyi geciktirmemelidir. Yaşam veya ekstremite tehdidi bulunan, BTA için yeterince stabil hastada olası böbrek işlev bozukluğu da gerekli incelemenin geciktirilmesine gerekçe oluşturmamalıdır. Metal artefaktı veya yetersiz opasifikasyon nedeniyle tanısal olmayan bir BTA, negatif inceleme olarak yorumlanmamalıdır [1].

Tablo 1. Klinik duruma göre ilk yaklaşım

KLİNİK DURUM	ÖNCELİKLİ YAKLAŞIM
○ ***Kontrolsüz kanama ve görüntülemeye uygun olmayan instabilite***	• *Bası, uygun tamponad veya turnike ile eşzamanlı resüsitasyon; acil cerrahi ya da hibrit müdahale hazırlığı [1,2].*
○ ***Akut iskemi ve ilerleyen motor-duyu kaybı***	• *Acil damar cerrahisi değerlendirmesi ve en kısa sürede reperfüzyon; görüntüleme girişimi geciktirmemelidir [1].*
○ ***Stabil hasta ve şüpheli veya anormal nörovasküler muayene***	• *Önemli damar yaralanması dışlanamıyorsa acil BTA [1].*
○ ***Güvenilir normal muayene ve düşük klinik kuşku***	• *Diğer yaralanmalar ve mekanizmayla birlikte değerlendirme; seri muayene ve bireyselleştirilmiş izlem veya taburculuk planı [1].*

○ ***Bilinen nonoklüzif damar yaralanması***	• *Seçilmiş hastada damar cerrahisi kararıyla klinik ve görüntüleme izlemi; kötüleşmede yeniden girişim değerlendirmesi [1].*

Akut iskemi ve reperfüzyon zamanı

Akut iskemide ağrı, soğukluk, solukluk, nabız kaybı ve parestezi birlikte veya değişen ağırlıkta bulunabilir. Motor defisit, ileri ekstremite tehdidini düşündürür. Sistemik kan basıncının normal olması, yaralanan ekstremiteye yeterli akım bulunduğu anlamına gelmez. Bası yapan sargı veya atel kontrol edilmeli, uygun hizalama sağlanmalı ve damar cerrahisi ekibi erken dönemde değerlendirmeye katılmalıdır. ESVS 2025, klinik akut iskemi varlığında revaskülarizasyonun mümkün olan en kısa sürede, ideal olarak hastaneye kabulden itibaren bir saat içinde gerçekleştirilmesini önermektedir (Öneri 85, sınıf I, kanıt düzeyi C). Ancak bu hedef bir saat beklenebileceği şeklinde yorumlanmamalıdır [1].

Vuoncino ve arkadaşlarının askerî kohortta femoropopliteal arter yaralanmalarına ilişkin retrospektif çalışmasında ilk şant veya rekonstrüksiyonla akım sağlanana kadar geçen süre 120 ekstremitede değerlendirilmiştir. Dokuz saatten sonra revaskülarize edilenlerde amputasyon oranı %50, daha erken grupta %21

bulunmuştur (p=0,016). Bununla birlikte dört zaman grubunun genel karşılaştırması anlamlı değildir (p=0,085) ve geç grupta kırık daha sıktır (%79'a karşı %44). Bu bulgular gecikmenin önemini desteklerken, yaralanma ağırlığından bağımsız kesin bir nedensel etki veya güvenli bekleme eşiği olarak yorumlanmamalıdır [9].

Kesin onarım ve geçici intravasküler şant

Açık onarım seçenekleri, uygun lezyonda primer sütür, gerilimsiz uç uca anastomoz, yama anjiyoplasti ve interpozisyon veya bypass rekonstrüksiyonudur. Onarım yöntemi seçimini damar hasarının uzunluğu, kontaminasyon, distal akım yatağı ve yumuşak doku hasarı belirler. Zamanında kesin onarıma hastanın fizyolojisi veya iskelet instabilitesi nedeniyle olanak bulunamıyorsa geçici intravasküler şantla hızlı akım sağlanması seçeneği de akılda tutulmalıdır. (Öneri 86, sınıf I, kanıt düzeyi C). Hasta uygun olduğunda şant mümkün olan en erken zamanda kesin onarıma dönüştürülmelidir [1].

Martinelli ve arkadaşlarının 53 hastalık sivil travma kohortunda şant uygulanan 31 hasta ile şant uygulanmayan 22 hasta karşılaştırılmıştır. Şant grubunda revaskülarizasyona kadar geçen süre daha kısadır (4,17±2,37 saate karşı 5,81±1,26 saat; p=0,002). Küçük örneklem ve randomize olmayan hasta seçimi, bildirilen ekstremite korunması avantajının yorumunu sınırlar [10].

Strobl ve arkadaşlarının 2026'da yayımladığı retrospektif çalışmada penetran periferik arter yaralanmalı 228 hasta incelenmiştir. Kaynak kullanımı gerekçesiyle şant sonrası gecikmiş onarım yapılan seçilmiş 47 hasta ile hemen onarılan 118 hasta arasında yeniden ameliyat gerektiren vasküler komplikasyon, kompartman sendromu, amputasyon veya mortalite bakımından anlamlı fark saptanmamıştır. Çalışma, uygun merkezlerde şantın kullanım alanını tartışmaya açmaktadır. Ancak randomize olmaması, alt grup seçimi ve tek değişkenli karşılaştırmalar nedeniyle yöntemlerin eşdeğerliğini kanıtlamaz; akımı sağlanmamış ekstremitede revaskülarizasyonun ertelenmesini desteklemez [11].

Seçilmiş hastalarda endovasküler stent veya stent greft, açık onarıma alternatif olabilir (Öneri 90, sınıf IIb, kanıt düzeyi C). Başlıca arterlerin yan dallarından aktif kanamada embolizasyon da önerilir (Öneri 91, sınıf I, kanıt düzeyi C) [1]. Aort dışı penetran arter yaralanmalarını değerlendiren 2024 tarihli sistematik derleme ve meta-analiz, karşılaştırmalı literatürün retrospektif ve heterojen olduğunu vurgulamaktadır. Bu nedenle endovasküler yaklaşımın tüm periferik yaralanmalar için üstün olduğu kabul edilmemeli; lezyon anatomisi, eşlik eden açık yara, takip gereksinimi ve ekip deneyimi birlikte değerlendirilmelidir [12].

Hemodinamik olarak stabil hastada lokalize femoral veya popliteal ven yaralanmasının onarımı ligasyona tercih edilebilir (Öneri 95,

sınıf IIa, kanıt düzeyi B). Çoklu yaralanma, ağır fizyolojik bozulma veya yaşam kurtarıcı başka girişimlerin önceliğinde ligasyon ya da aşamalı yaklaşım gerekebilir. Ekstremite kurtarma veya primer amputasyon kararı kıdemli multidisipliner ekip tarafından verilmeli, yaralanma skorları tek başına karar ölçütü olarak kullanılmamalıdır [1].

Kompartman sendromu ve antitrombotik tedavi

Revaskülarizasyon öncesinde veya reperfüzyon sonrasında artan ağrı, pasif germeyle ağrı, gergin şişlik ve ilerleyen nörolojik bulgular kompartman sendromu kuşkusu doğurur. Palpe edilen nabız kompartman sendromunu dışlamaz. Klasik klinik bulgular varsa tedavi, basınç ölçümü veya ileri görüntüleme beklenerek geciktirilmemelidir. ESVS 2025, travmatik postiskemik alt ekstremite kompartman sendromunda acil dört kompartman fasyotomisini önermektedir (Öneri 96, sınıf I, kanıt düzeyi B). Profilaktik fasyotomi kararı ise iskemi, ezilme, venöz hasar ve izlem olanakları dikkate alınarak bireyselleştirilir [1].

İntraoperatif sistemik heparinizasyon; onarımın kapsamı, akım kesintisinin süresi, eşlik eden yaralanmalar, koagülopati ve toplam kanama riski göz önüne alınarak düşünülebilir (Öneri 94, sınıf IIb, kanıt düzeyi C). Bu öneri, acil serviste bütün vasküler travma hastalarına otomatik heparin başlanması biçiminde yorumlanmamalıdır. Açık veya endovasküler onarım sonrasında

tekli antiplatelet tedavi de bireysel değerlendirmeyle düşünülebilir (Öneri 98, sınıf IIb, kanıt düzeyi C). Antitrombotik plan, eşlik eden kanamalar ve yapılacak diğer girişimlerle uyumlu olmalıdır [1].

İzlem ve taburculuk

Periferik damar onarımı sonrasında seri nabız, Doppler, motor-duyu ve doku perfüzyonu değerlendirmesi sürdürülür. Kanama, onarım trombozu, kompartman sendromu ve rabdomiyoliz açısından klinik ve laboratuvar izlem yapılır. Vasküler rekonstrüksiyon sonrası klinik muayene ve dupleks ultrasonografi ile yaklaşık birinci ayda, anormal bulgu veya yakınma gelişirse daha erken kontrol düşünülebilir (Öneri 97, sınıf IIb, kanıt düzeyi C). Seçilmiş nonoklüzif yaralanmalarda girişimsiz yaklaşım, düzenli klinik ve görüntüleme izlemiyle birlikte uygulanabilir (Öneri 89, sınıf IIb, kanıt düzeyi C) [1].

Taburculuk kararı, tek bir normal nabız muayenesine dayandırılmamalıdır. Muayenenin güvenilirliği, diğer travmatik lezyonlar ve hastanın kontrollere erişimi birlikte değerlendirilmelidir. Yeni soğukluk, uyuşma, güçsüzlük, artan ağrı veya şişlik ve yeniden kanama durumunda acil başvuru gerektiği yazılı olarak anlatılmalıdır. Kontrol tarihi, medikal tedavi planı ve son nörovasküler muayene bulguları taburculuk epikrizinde açık ve ayrıntılı biçimde yer almalıdır [1].

Sonuç

Periferik vasküler travmada müdahalenin temelini hızlı kanama kontrolü ve gecikmeden perfüzyonun sağlanması oluşturur. Karşılaştırmalı, bilateral, tekrarlanan nörovasküler muayene, BTA gereksinimini ve girişim önceliğini belirler. Akut iskemide erken revaskülarizasyon, uygun hastada geçici şant ve eşlik eden yaralanmalarla uyumlu kesin onarım planı, ekstremite korunmasının başlıca basamaklarıdır. İzlemde kompartman sendromunun erken tanınması ve yeni nörovasküler değişikliğe hızla yanıt verilmesi gerekir. Güncel önerilerin önemli bir bölümünün sınırlı düzeyde kanıta dayanması, bireysel klinik değerlendirme ve multidisipliner kararın önemini korumakta olduğunu göstermektedir [1].

Kaynaklar

1. Wahlgren, C. M., Aylwin, C., Davenport, R. A., Davidovic, L. B., DuBose, J. J., Gaarder, C., Heim, C., Jongkind, V., Jørgensen, J., Kakkos, S. K., McGreevy, D. T., Ruffino, M. A., Vega de Ceniga, M., Vikatmaa, P., Ricco, J.-B., Brohi, K., Antoniou, G. A., Boyle, J. R., Coscas, R., Wipper, S. (2025). Editor's choice – European Society for Vascular Surgery (ESVS) 2025 clinical practice guidelines on the management of vascular trauma. *European Journal of Vascular and Endovascular Surgery, 69*(2), 179–237. https://doi.org/10.1016/j.ejvs.2024.12.018
2. Rossaint, R., Afshari, A., Bouillon, B., Cerny, V., Cimpoesu, D., Curry, N., Duranteau, J., Filipescu, D., Grottke, O., Grønlykke, L., Harrois, A., Hunt, B. J., Kaserer, A., Komadina, R., Madsen, M. H., Maegele, M., Mora, L., Riddez, L., Romero, C. S., . . . Spahn, D. R. (2023). The European guideline on management of major bleeding and coagulopathy following trauma: Sixth edition. *Critical Care, 27*(1), Article 80. https://doi.org/10.1186/s13054-023-04327-7

3. Djärv, T., Rogers, J., Semeraro, F., Brädde, L., Cassan, P., Cimpoesu, D., van Goor, S., Klaassen, B., Laermans, J., Meyran, D., Singletary, E. M., Mellett-Smith, A., Thilakasiri, K., & Zideman, D. (2025). European Resuscitation Council guidelines 2025 first aid. *Resuscitation, 215*(Suppl. 1), Article 110752. https://doi.org/10.1016/j.resuscitation.2025.110752
4. Holcomb, J. B., Tilley, B. C., Baraniuk, S., Fox, E. E., Wade, C. E., Podbielski, J. M., del Junco, D. J., Brasel, K. J., Bulger, E. M., Callcut, R. A., Cohen, M. J., Cotton, B. A., Fabian, T. C., Inaba, K., Kerby, J. D., Muskat, P., O'Keeffe, T., Rizoli, S., Robinson, B. R. H., . . . van Belle, G. (2015). Transfusion of plasma, platelets, and red blood cells in a 1:1:1 vs a 1:1:2 ratio and mortality in patients with severe trauma: The PROPPR randomized clinical trial. *JAMA, 313*(5), 471–482. https://doi.org/10.1001/jama.2015.12
5. The PATCH-Trauma Investigators and the ANZICS Clinical Trials Group. (2023). Prehospital tranexamic acid for severe trauma. *New England Journal of Medicine, 389*(2), 127–136. https://doi.org/10.1056/NEJMoa2215457
6. Zimmerman, B., & Williams, D. (2025). Peripheral pulse. *StatPearls*. Retrieved October 17, 2026, from https://www.ncbi.nlm.nih.gov/sites/books/NBK542175/

7. University of Washington. (n.d.). *Detailed notes on brachial plexus*. https://faculty.washington.edu/bramhall/lectures/regional%20anesthesia/UE%20DETAILED.HTM
8. Sugumar, K., & Gupta, M. (2024). Anatomy, abdomen and pelvis: Inguinal ligament (crural ligament. Poupart ligament). *StatPearls*. Retrieved October 17, 2026, from https://www.ncbi.nlm.nih.gov/sites/books/NBK542321/
9. Vuoncino, M., Scheidt, J., & Kauvar, D. S. (2023). Association between time to revascularization and limb loss in military femoropopliteal arterial injuries. *Journal of Vascular Surgery, 78*(5), 1198–1203. https://doi.org/10.1016/j.jvs.2023.07.055
10. Martinelli, O., Miceli, F., Cuozzo, S., Irace, F. G., Avenia, S., Iannone, I., Clementi, I., Sapienza, P., & Bellini, M. I. (2023). Temporary intravascular shunts and limb salvage in civilian vascular trauma. *Frontiers in Surgery, 10*, Article 1302976. https://doi.org/10.3389/fsurg.2023.1302976

11. Strobl, H. V., Coopwood, C. K., Bolaji, T., McKinley, W. I., Hoefer, L. E., Polcari, A. M., Dowzicky, P. M., Zakrison, T. L., Cone, J. T., Prakash, P. S., Rowell, S. E., Wilson, K. L., Rogers, S. O., Haddad, D. N., Benjamin, A. J., Hatchimonji, J. S., & Khan, A. D. (2026). The use of temporary intravascular shunting to improve resource utilization is safe and effective for penetrating peripheral vascular trauma. *Injury, 57*(9), Article 113414. https://doi.org/10.1016/j.injury.2026.113414
12. Al Tannir, A. H., Biesboer, E. A., Pokrzywa, C., Golestani, S., Kukushliev, V., Jean, X., Harding, E., de Moya, M. A., Morris, R., Kugler, N., Schellenberg, M., & Murphy, P. B. (2024). Open versus endovascular repair of penetrating non-aortic arterial injuries: A systematic review and meta analysis. *Injury, 55*(3), Article 111368. https://doi.org/10.1016/j.injury.2024.111368

TORAKS TRAVMALARI

Op. Dr. Nazlı Melis Coşkun

n.meliscoskun@gmail.com

0000-0002-8696-9212

Acil Tıpta Eğitim Günleri: Travma Çalıştayı

Acil serviste değerlendirme ve ilk müdahale

Toraks travmaları, solunum ve dolaşım sistemini etkilemesi nedeniyle acil tanı ve tedavi gerektiren, hayati sonuçlar doğurabilen yaralanmalardır. Göğüs duvarı, akciğer, plevra, trakea ve bronşlar, kalp, büyük damarlar, diyafram ve özofagus etkilenebilir. Aynı hastada birden fazla anatomik yapının yaralanması mümkündür. Oluş mekanizmasına göre künt ve penetran travmalar olarak sınıflandırılır. [1,2]

Acil serviste travma yönetimi bir ekip işidir. İlk değerlendirme ve gerekli müdahaleler yapılırken tanıya yönelik incelemeler de eş zamanlı yürütülmelidir. Özellikle yüksek enerjili travmalarda,

toraksa müdahale edilirken diğer organ sistemleri de ayrıntılı olarak değerlendirilmelidir.

İlk değerlendirme ve tanısal yaklaşım

ATLS 11'e göre ilk değerlendirmede xABCDE sıralaması izlenir. Her basamakta saptanan soruna hemen müdahale edilir. [3]

x: Yaşamı tehdit eden dış kanamanın kontrolü.

- A — Airway: Servikal omurga korunarak hava yolunun değerlendirilmesi ve açıklığının sağlanması.
- B — Breathing: Solunum ve ventilasyonun değerlendirilmesi.
- C — Circulation: Dolaşımın değerlendirilmesi.
- D — Disability: Nörolojik değerlendirme.
- E — Exposure: Hastanın tüm vücudunun değerlendirilmesi, çevresel etkenlerin kontrolü ve hipoterminin önlenmesi.

Toraks muayenesinde inspeksiyon, palpasyon, perküsyon ve oskültasyon birlikte değerlendirilir. [1,2]

İnspeksiyon: Solunum eforu, göğüs duvarı hareketleri, açık yaralar, ekimoz ve deformite.

Palpasyon: Hassasiyet, krepitasyon, cilt altı amfizemi.

Perküsyon: Hiperrezonans veya matite.

Oskültasyon: İki taraflı solunum sesleri ve kalp sesleri.

Tansiyon pnömotoraks, masif hemotoraks ve tamponad ilk bakıda tanınmalı; müdahale sekonder bakıya bırakılmamalıdır. İlk müdahalelerden sonra baştan ayağa ayrıntılı muayene yapılmalıdır. Hastanın kliniği kötüleşirse ilk değerlendirme tekrarlanır. [1,4]

Tanı yöntemi hastanın klinik durumuna göre seçilir. İnstabil hastada yatak başı eFAST ve gerektiğinde portable akciğer grafisi; stabil hastada kontrastlı toraks BT, damar yaralanması şüphesinde BT anjiyografi kullanılır. Acil müdahale gerektiren hastada görüntüleme için zaman kaybedilmemeli ve tedavi hemen başlatılmalıdır. [4]

Plevral yaralanmalar

Tansiyon pnömotoraks

Fizik muayene: Belirgin solunum sıkıntısı, tek taraflı solunum seslerinde azalma veya kayıp, hipotansiyon, taşikardi; trakeal deviasyon ve juguler dolgunluk. Son iki bulgunun olmaması tanıyı dışlamaz.

Tanı: Klinik tanıdır. Gecikmeye neden olmayacaksa yatak başı USG ile desteklenebilir.

İlk müdahale: Görüntüleme beklenmeden acil dekompresyon, ardından tüp torakostomi. Dekompresyon yöntemi ekip deneyimi ve mevcut olanaklara göre seçilir. [1,4]

Açık pnömotoraks

Fizik muayene: Göğüs duvarında solunumla hava geçişi olan yara, solunum sıkıntısı, etkilenen tarafta azalmış solunum sesleri.

Tanı: Klinik tanıdır. Stabilizasyon sonrası eşlik eden yaralanmalara yönelik görüntüleme.

İlk müdahale: Yaranın hava çıkışına izin verecek şekilde üç tarafı kapalı geçici örtüyle kapatılması, tansiyon pnömotoraks açısından yakın takip. Yaradan ayrı bir bölgeden tüp torakostomi ve yaranın cerrahi değerlendirilmesi. [4]

Basit pnömotoraks

Fizik muayene: Azalmış solunum sesleri, takipne, asimetrik göğüs hareketleri. Küçük pnömotoraksta muayene normal olabilir.

Tanı: Akciğer USG'si veya grafi; grafide görülmeyen pnömotoraks şüphesinde BT.

İlk müdahale: Solunum veya dolaşım bozukluğu varsa drenaj. Küçük pnömotoraksı olan stabil hastada yakın gözlem.[4]

Hemotoraks ve masif hemotoraks

Fizik muayene: Azalmış solunum sesleri, perküsyonda matite; büyük kanamalarda taşikardi, hipotansiyon, solukluk, periferik perfüzyon bozukluğu.

Tanı: eFAST ve portatif akciğer grafisi; stabil hastada kontrastlı BT.

İlk müdahale: İnstabil hastada tüp torakostomi, kan ürünleriyle resüsitasyon ve acil cerrahi değerlendirme. Küçük hemotoraksı olan stabil hastalar yakın gözlem altında izlenebilir. [4]

Kardiyovasküler yaralanmalar

Travmatik tamponad ve penetran kalp yaralanması

Fizik muayene: Hipotansiyon, juguler dolgunluk, kalp seslerinin derinden gelmesi (Beck triadı); taşikardi. Beck triadının tamamı bulunmayabilir.

Tanı: Yatak başı eFAST veya ekokardiyografi.

İlk müdahale: İnstabil hastada acil cerrahi müdahale. Perikardiyosentez kesin tedavi değildir; cerrahiye ulaşılana kadar seçilmiş hastalarda geçici stabilizasyon amacıyla kullanılabilir. [1,2]

Künt kardiyak yaralanma

Fizik muayene: Açıklanamayan taşikardi, düzensiz nabız, hipotansiyon, yeni üfürüm. Muayene normal olabilir.

Tanı: EKG, troponin, ekokardiyografi. EKG'de bulgu saptanmaması tek başına yaralanmayı dışlamaz.

İlk müdahale: EKG veya troponin anormalliğinde monitörizasyon. Aritmi ve dolaşım bozukluğu varsa tedavisi. [5]

Torakal aort ve büyük damar yaralanması

Fizik muayene: Nabız veya ekstremiteler arasında basınç farkı, şok, supraklaviküler hematom. Muayene normal olabilir.

Tanı: Stabil hastada BT anjiyografi. Normal akciğer grafisi aort yaralanmasını dışlamaz.

İlk müdahale: Acil cerrahi değerlendirme, kanama varsa resüsitasyon. Kan basıncı ve kalp hızı kontrolü, yaralanma derecesi ve eşlik eden organ yaralanmalarına göre planlanır. [1,6]

Göğüs duvarı ve akciğer yaralanmaları

Kosta kırıkları

Fizik muayene: Lokal hassasiyet, krepitasyon, solunum ve öksürükle artan ağrı, ağrıya bağlı yüzeyel solunum.

Tanı: Klinik ve grafi; çoklu kırık veya eşlik eden yaralanma şüphesinde BT.

İlk müdahale: Etkili analjezi, gerektiğinde bölgesel analjezi, solunum egzersizleri. Eşlik eden pnömotoraks ve hemotoraks araştırılmalıdır. [1,4,7]

Yelken göğüs

Fizik muayene: Göğüs duvarında paradoksal hareket, ağrı, solunum sıkıntısı. Paradoksal hareket her hastada belirgin olmayabilir.

Tanı: Klinik ve BT.

İlk müdahale: Analjezi ve gerektiğinde solunum desteği. Yelken segment varlığı tek başına entübasyon endikasyonu değildir. Seçilmiş hastalarda cerrahi stabilizasyon değerlendirilir. [4,7]

Sternum klavikula ve skapula kırıkları

Fizik muayene: Lokal hassasiyet, şişlik, deformite, krepitasyon.

Tanı: Grafi; travma mekanizması ve yaralanmanın yerine göre BT.

İlk müdahale: Analjezi, nörovasküler değerlendirme, eşlik eden intratorasik yaralanmaların araştırılması. Sternum kırığı tek başına kardiyak yaralanma veya sürekli kardiyak monitörizasyon gereksinimi anlamına gelmez; EKG, troponin ve klinik duruma göre karar verilir. [1,5]

Pulmoner kontüzyon

Fizik muayene: Takipne, artmış solunum eforu, hipoksemi, raller. Başlangıç bulguları hafif olabilir.

Tanı: Toraks BT; oksijenasyon ve gerektiğinde kan gazı takibi. İlk grafi normal olabilir.

İlk müdahale: Oksijen desteği, analjezi, yakın takip; gerektiğinde ventilasyon desteği. Yeterli perfüzyon sağlanırken aşırı sıvı yükünden kaçınılmalıdır. [1,2,4]

Akciğer laserasyonu

Fizik muayene: Azalmış solunum sesleri, cilt altı amfizemi, eşlik eden hemotoraks veya pnömotoraks bulguları.

Tanı: Stabil hastada kontrastlı BT. Toraks tüpü varsa drenaj miktarı ve hava kaçağının değerlendirilmesi.

İlk müdahale: Plevral hava ve kanın drenajı, dolaşım desteği. Devam eden belirgin hava kaçağı veya kanamada cerrahi değerlendirme. [2,4]

Hava yolu ve diğer intratorasik yaralanmalar

Laringotrakeal ve trakeobronşiyal yaralanma

Fizik muayene: Ses kısıklığı, stridor, cilt altı amfizemi. Tüp torakostomiye rağmen ekspanse olmayan akciğer ve belirgin hava kaçağı önemli uyarıcı bulgulardır.

Tanı: Laringoskopi ve/veya bronkoskopi; stabil hastada BT.

İlk müdahale: Deneyimli ekip tarafından kontrollü hava yolu sağlanması, erken cerrahi değerlendirme. Tekrarlayan entübasyon girişimlerinden kaçınılmalıdır. [1,8]

Diyafram yaralanması

Fizik muayene: Solunum seslerinde azalma, toraksta bağırsak sesleri. Muayene normal olabilir.

Tanı: Kontrastlı torakoabdominal BT; klinik şüphe devam ediyorsa laparoskopi veya torakoskopi.

İlk müdahale: Solunum ve dolaşım desteği, cerrahi değerlendirme. Toraksa mide veya bağırsak herniasyonu olabileceği girişim öncesinde dikkate alınmalıdır. [1,4,9]

Özofagus yaralanması

Fizik muayene: Boyun veya göğüste hassasiyet, cilt altı amfizemi; geç dönemde ateş ve sepsis bulguları. Eşlik eden yakınmalar: disfaji, odinofaji.

Tanı: Stabil hastada kontrastlı BT veya BT özofagografi; gerektiğinde endoskopi.

İlk müdahale: Oral alımın kesilmesi, intravenöz geniş spektrumlu antibiyotik, acil cerrahi değerlendirme. Tanı ve tedavide gecikme komplikasyon riskini artırır. [10]

Travmatik asfiksi

Fizik muayene: Toraks basısı sonrası yüz ve boyunda siyanoz, peteşiler, ödem, subkonjonktival kanama.

Tanı: Travma mekanizması ve klinik bulgular; eşlik eden yaralanmalara yönelik görüntüleme.

İlk müdahale: Oksijenasyon ve perfüzyonun sağlanması. Eşlik eden toraks ve nörolojik yaralanmaların değerlendirilmesi. [1]

Kanama resüsitasyonu ve acil servis torakotomisi

Aktif kanaması olan hastada kanama kontrolü sağlanırken kan ürünü desteği başlanmalıdır. Gereksiz yüksek hacimli kristalloid verilmesinden kaçınılmalı; hipotermi, koagülasyon ve iyonize kalsiyum takip edilmelidir. Klinik durum ve laboratuvar sonuçlarına göre eritrosit süspansiyonu, taze donmuş plazma, trombosit ve gerektiğinde fibrinojen replasmanı yapılır. Ciddi kanaması olan veya ciddi kanama riski taşıyan erişkinde traneksamik asit ilk üç saat içinde mümkün olduğunca erken uygulanır. Eşlik eden beyin veya spinal yaralanmada permisif hipotansiyon rutin hedef olarak kullanılmamalıdır. [11]

Hemotoraksta başlangıçta yaklaşık 1.500 mL veya üzerinde drenaj ya da üç saat boyunca 200 mL/saatin üzerinde devam eden kanama acil cerrahi değerlendirme gerektirir. Cerrahi kararı yalnızca bu eşiklere göre verilmez. İnstabilite ve devam eden kanama varsa

eşiklerin dolması beklenmemelidir. Dren tıkanıklığının kanamayı olduğundan az gösterebileceği unutulmamalıdır. [1,4]

Resüsitatif acil servis torakotomisi, hemotoraks için yapılan acil cerrahi eksplorasyondan ayrı değerlendirilmelidir. Penetran toraks travması sonrası nabızsız başvuran ancak yaşam belirtileri bulunan hastalarda önerilir. Künt travmada seçilmiş hastalarda düşünülebilir; nabızsız ve yaşam belirtisi olmayan künt travma hastalarında önerilmez. Karar verirken travma mekanizması, yaşam belirtileri, arrest süresi, düzeltilebilir yaralanmalar ve ekip olanakları birlikte değerlendirilmelidir. [12]

Komplikasyonlar

Erken dönemde atelektazi, pnömoni, ARDS, retansiyone hemotoraks, ampiyem ve uzamış hava kaçağı; geç dönemde fibrothoraks, bronş darlığı, fistüller, travmatik psödoanevrizma, diyafram hernisi ve kronik göğüs duvarı ağrısı görülebilir. Başlangıçta stabil olan hastalarda da klinik takip sürdürülmelidir. [1,2]

Kaynaklar

1. Tompkins BA, Yang SC. Thoracic trauma. In: Sellke FW, del Nido PJ, Swanson SJ, editors. Sabiston and Spencer Surgery of the Chest. 10th ed. Elsevier; 2024. Chapter 7, p. 132–162.

2. Dennis BM, Bellister SA, Guillamondegui OD. Thoracic trauma. Surg Clin North Am. 2017;97(5):1047–1064. doi:10.1016/j.suc.2017.06.009.

3. American College of Surgeons Committee on Trauma. Advanced Trauma Life Support (ATLS): Student Course Manual. 11th ed. Chicago: American College of Surgeons; 2025. https://www.facs.org/quality-programs/trauma/education/advanced-trauma-life-support/atls-11/

4. Coccolini F, Cremonini C, Moore EE, et al. Thoracic trauma WSES-AAST guidelines. World J Emerg Surg. 2025;20:78. doi:10.1186/s13017-025-00651-1.

5. Clancy K, Velopulos C, Bilaniuk JW, et al. Screening for blunt cardiac injury: an Eastern Association for the Surgery of Trauma practice management guideline. J Trauma Acute Care Surg. 2012;73(5 Suppl 4):S301–S306. doi:10.1097/TA.0b013e318270193a.

6. DuBose J, Kundi R, Curi MA, et al. The Society for Vascular Surgery clinical practice guideline on the management of blunt thoracic aortic injury: focused update. J Vasc Surg. 2026;83(5):1281–1290.e8. doi:10.1016/j.jvs.2026.02.013.

7. Galvagno SM Jr, Smith CE, Varon AJ, et al. Pain management for blunt thoracic trauma: a joint practice management guideline from the Eastern Association for the Surgery of Trauma and Trauma Anesthesiology Society. J Trauma Acute Care Surg. 2016;81(5):936–951. doi:10.1097/TA.0000000000001209.

8. Grewal HS, Dangayach NS, Ahmad U, Ghosh S, Gildea T, Mehta AC. Treatment of tracheobronchial injuries: a contemporary review. Chest. 2019;155(3):595–604. doi:10.1016/j.chest.2018.07.018.

9. McDonald AA, Robinson BRH, Alarcon L, et al. Evaluation and management of traumatic diaphragmatic injuries: a Practice Management Guideline from the Eastern Association for the Surgery of Trauma. J Trauma Acute Care Surg. 2018;85(1):198–207. PMID:29613959.

10. Chirica M, Kelly MD, Siboni S, et al. Esophageal emergencies: WSES guidelines. World J Emerg Surg. 2019;14:26. doi:10.1186/s13017-019-0245-2.

11. Rossaint R, Afshari A, Bouillon B, et al. The European guideline on management of major bleeding and coagulopathy following trauma: sixth edition. Crit Care. 2023;27:80. doi:10.1186/s13054-023-04327-7.

12. Seamon MJ, Haut ER, Van Arendonk K, et al. An evidence-based approach to patient selection for emergency department thoracotomy: a practice management guideline from the Eastern Association for the Surgery of Trauma. J Trauma Acute Care Surg. 2015;79(1):159–173. doi:10.1097/TA.0000000000000648.

ACİL SERVİSTE KAFA VE SPİNAL TRAVMALARA YAKLAŞIM

Dr. Öğr. Üyesi Ezgi CESUR

Burdur Mehmet Akif Ersoy Üniversitesi

drezgiyagyemez@gmail.com

0009-0007-5294-0722

Acil Tıpta Eğitim Günleri: Travma Çalıştayı

ÖZET

Kafa ve spinal travmalar, acil servis başvurularında mortalite ve kalıcı nörolojik morbiditenin en önemli nedenleri arasında yer almaktadır. Primer mekanik hasar travma anında meydana gelirken; acil yönetiminin esas ve vazgeçilmez hedefi hipoksi, hipotansiyon ve kafa içi basınç (KİB) artışına bağlı olarak gelişen **önlenebilir sekonder hasarın engellenmesidir**. Kritik ilk 5 dakikada xABCDE yaklaşımıyla resüsitasyon ve omurga hareket kısıtlaması eş zamanlı yürütülmeli; NICE (NG232) rehberi doğrultusunda endike olgularda

kraniyal ve spinal görüntüleme gecikmeden planlanmalıdır. Normal bir Glasgow Koma Skalası (GKS) veya ilk değerlendirmedeki temiz bir kraniyal BT intrakraniyal kanamayı ya da progresyonu mutlak olarak dışlamaz. Bu derlemede; kafa ve spinal travmalarda acil resüsitasyon hedefleri, görüntüleme endikasyonları, cerrahi dekompresyon ve herniasyon bulguları ile nörojenik şok yönetimi ve sevk kriterleri özetlenmiştir.

GİRİŞ VE TEMEL YÖNETİM FELSEFESİ

Santral sinir sistemi travmalarında hasar iki evrede incelenir:

1. **Primer Yaralanma:** Travma anında kemik deformiteleri, yırtılmalar ve doğrudan darbe etkisiyle meydana gelen, geri döndürülmesi mümkün olmayan mekanik doku hasarıdır.
2. **Sekonder Yaralanma:** Olayı takip eden dakikalar ve saatler içinde hücresel düzeyde gelişen hipoksi, sistemik hipotansiyon, serebral perfüzyon basıncı düşüklüğü ve kafa içi basınç (KİB) artışıyla derinleşen nöronal hasardır.

Acil servis yönetiminin temel amacı; primer hasarı geri döndürmekten ziyade, **sistemik hemodinamiyi ve serebral perfüzyonu optimize ederek önlenebilir sekonder nörolojik hasarı en aza indirmektir**.

İLK 5 DAKİKA: xABCDE VE SPİNAL KORUMA

Travmalı hastanın karşılanmasında ilk dakikalarda sistematik ve eş zamanlı bir yaklaşım uygulanır:

- **x (Exsanguinating Hemorrhage):** Yaşamı tehdit eden masif dış kanamaların derhal kontrol altına alınması.
- **A (Airway + Spinal Restriction):** Havayolu açıklığının sağlanması ve servikal omurga hareket kısıtlamasının (manuel in-line stabilizasyon / boyunluk) tavizsiz sürdürülmesi.
- **B (Breathing):** Hipoksi ve solunum yetmezliğinin düzeltilmesi, normokapnik ventilasyonun sağlanması.
- **C (Circulation):** Kanama kontrolü ve hipotansiyonun agresif tedavisi.
- **D (Disability):** Hızlı nörolojik bakı; GKS puanlaması, pupilla çapları/ışık yanıtı ve motor-duyu defisitlerinin incelenmesi.
- **E (Exposure):** Tüm spinal kolonun log-roll (kütük yuvarlama) manevrasıyla palpe edilerek değerlendirilmesi ve normoterminin korunması (hipoterminin önlenmesi).

Sekonder Hasarı Önlemede Fizyolojik Hedefler

- **Oksijenasyon:** SpO2 > %94 (hipoksinin önlenmesi)
- **Sistemik Kan Basıncı:** Sistolik Kan Basıncı (SKB) > 100-110 mmHg

- **Ventilasyon:** $PaCO_2$: 35- 45 mmHg (profilaktik hiperventilasyondan kaçınılmalı, serebral vazokonstrüksiyon riski önlenmelidir)
- **Vücut Sıcaklığı:** Normotermi

KAFA TRAVMASINDA DEĞERLENDİRME VE GÖRÜNTÜLEME

Acil servise kafa travmasıyla başvuran hastalarda kontrastsız kraniyal BT çekilme kararı NICE NG232 kılavuzu temel alınarak verilmelidir.

Acil Kraniyal BT Endikasyonları:

- İlk değerlendirmede GKS≤12 olması veya travmadan 2 saat sonra halen GKS < 15 seyretmesi
- Açık veya deprese kafatası kırığı şüphesi
- Travma sonrası nöbet geçirme veya fokal nörolojik defisit varlığı
- Birden fazla kusma epizodu
- Bilinen kanama diyatezi, koagülopati veya antikoagülan/antiplatelet ilaç kullanımı
- Yüksek enerjili travma mekanizması

Kritik Klinik Tuzak:

Başvuru anında normal GKS puanı, intakt nörolojik muayene veya yalnızca kısa süreli bilinç kaybı öyküsü olması intrakraniyal

kanamayı ekarte ettirmez. Benzer şekilde, travma sonrası erken dönemde çekilen normal bir kraniyal BT, ilerleyen saatlerde kanama gelişmeyeceğini veya mevcut küçük odakların progresyon göstermeyeceğini garanti etmez. Her BT incelemesinde kanama odağı, kitle etkisi, orta hat şifti, bazal sisternlerin açıklığı ve ventriküler basılanma sistematik olarak taranmalıdır.

İNTRAKRANİYAL KANAMALARDA ACİL CERRAHİ VE HERNİASYON

Kitle etkisi oluşturan kanamalarda acil cerrahi dekompresyon endikasyonları:

- **Epidural Hematom (EDH):** Hacmin > 30 cm3 olması (GKS'den bağımsız olarak).
- **Akut Subdural Hematom (ASDH):** Hematom kalınlığının > 10 mm veya orta hat kaymasının (şift) > 5 mm olması.
- **Klinik Bozulma:** Eşlik eden nörolojik kötüleşme, pupilla asimetrisi/anizokori veya belirgin KİB artışı bulguları.

Herniasyon Uyarı Bulguları:

- GKS skorunda ani ve hızlı düşüş
- Yeni gelişen anizokori veya tek/çift taraflı ışık refleksi kaybı
- Lateralizan motor kayıp veya anormal ekstansör (deserebre) postür

- **Cushing Yanıtı:** İlerleyen beyin sapı basısının habercisi olan arteriyel hipertansiyon, bradikardi ve düzensiz solunum triadı.

Ağır Travmatik Beyin Hasarı (GKS 3–8) Yönetim Algoritması:

1. Havayolu güvencesi (erken entübasyon), etkin oksijenasyon ve dolaşım stabilizasyonu.
2. Hipoksi ve hipotansiyondan mutlak kaçınma.
3. Acil kontrastsız kraniyal BT çekimi.
4. Erken beyin cerrahisi konsültasyonu ile acil cerrahi, yoğun bakım ve KİB monitörizasyonu planlaması.
5. Seri GKS, pupilla, hemodinami ve ventilasyon takibi.

SPİNAL TRAVMA YÖNETİMİ VE NÖROJENİK ŞOK

Spinal Travma Şüphesi Hangi Hastalarda Doğmalıdır?

- Yüksek enerjili motorlu taşıt kazaları veya yüksekten düşmeler
- Boyun veya sırt ağrısı tariflenmesi
- Spinal kolon orta hat kemik palpasyonunda belirgin hassasiyet
- Ekstremitelerde akut motor güçsüzlük, uyuşma veya parestezi

- İdrar retansiyonu (glob vezikale) veya perineal/sfinkter duyu kaybı
- Bilinç bulanıklığı, intoksikasyon veya dikkat dağıtıcı ek yaralanmalar nedeniyle güvenilir muayene yapılamayan olgular.

Nörojenik Şok Tablosu

Spinal kord hasarında sempatik tonus kaybı sonucu vazodilatasyon ve göreceli hipovolemi gelişir.

- **Klinik Belirteç:** Hipotansiyon + Bradikardi + Spinal travma birlikteliği nörojenik şoku düşündürmelidir.
- **Temel Kural:** Travma hastasında **kanama ve hipovolemi mutlak olarak ekarte edilmeden hipotansiyon asla nörojenik şoka bağlanmamalıdır**.
- **Perfüzyon Hedefi:** Akut spinal kord iskemisini önlemek adına **Ortalama Arter Basıncı (OAB) en az 75–80 mmHg** seviyesinde tutulmalıdır.

ACİL SEVK KRİTERLERİ VE SEVK ÖNCESİ HAZIRLIK

Beyin cerrahisi veya ileri yoğun bakım imkânı bulunmayan merkezlerde şu durumlarda hasta gecikmeden sevk edilmelidir:

- Yeni gelişen veya ilerleyici seyreden motor-duyu kaybı

- Radyolojik olarak instabil vertebra kırığı veya dislokasyonu saptanması
- Spinal kord basısı veya travmatik epidural hematom varlığı
- Kord hasarına sekonder hemodinamik instabilite

Sevk Öncesi Yapılması Gerekenler:

- Havayolu ve dolaşım stabilize edilmeli, gerekirse hasta entübe şekilde sevk edilmelidir.
- Uygun spinal hareket kısıtlaması (boyunluk, vakum sedye vb.) kesintisiz sürdürülmelidir.
- Tüm nörolojik muayene ve vital bulgular ayrıntılı olarak epikrize kaydedilmelidir.
- Kabul edecek 3. basamak travma/beyin cerrahisi merkeziyle doğrudan hekim iletişimi kurulmalıdır.

EVE GÖTÜRÜLECEK MESAJLAR

1. **Sekonder Hasarı Önle:** Beyin ve omurilik hasarında acil hekiminin en büyük müdahalesi hipoksi (SpO2 < %94) ve hipotansiyonu (SKB < 100 mmHg engellemektir.
2. **Klinik Normallik Aldatmasın:** Erken dönemde GKS'nin 15 olması veya ilk kraniyal BT'nin normal gelmesi intrakraniyal kanama riskini sıfırlamaz; seri takip esastır.
3. **Cerrahi Eşiklerini Bil:** EDH'de >30 cm^3, ASDH'de >10 mm kalınlık veya >5 mm şift acil ameliyathane endikasyonudur.

4. **Hipotansiyonda Kanama Önceliklidir:** Spinal kord hasarında bradikardi ve hipotansiyon nörojenik şoku düşündürse de hemorajik şok ekarte edilmeden tanı kesinleştirilmemeli, spinal perfüzyon için OAB ≤75 – 80 mmHg hedeflenmelidir.

KAYNAKLAR

1. **National Institute for Health and Care Excellence (NICE).** *Head injury: assessment and early management*. NICE Guideline NG232. 2023.
2. **National Institute for Health and Care Excellence (NICE).** *Spinal injury: assessment and initial management*. NICE Guideline NG41. 2016.
3. **Brain Trauma Foundation.** *Guidelines for the Management of Severe Traumatic Brain Injury*. 4th ed. 2016.
4. **Brain Trauma Foundation.** *Guidelines for the Surgical Management of Traumatic Brain Injury*.
5. **American College of Surgeons (ACS).** *Best Practices Guidelines: Spine Injury*. 2022.
6. **Yaşaran İ, Karakuş A, Kuvandık G.** Acil Serviste Kafa Travmalı Olgu Yönetimi. *Van Tıp Derg*. 2019;26(1):128–134. doi:10.5505/vtd.2019.42204.

ACİL SERVİSTE MAKSİLLOFASİYAL TRAVMAYA YAKLAŞIM

Uzm. Dr. Mehmet ULUTÜRK[1], Uzm. Dr. Aysun BOZOK[2]

1. 0000-0002-4066-3576, uluturkmehmet@gmail.com
2. 0000-0003-0393-7811, dr.aysunbozok@gmail.com

Özet

Maksillofasiyal travmalar, yüzün kemik ve yumuşak dokularındaki hasarın yanı sıra havayolu obstrüksiyonu, ciddi kanama ve kalıcı görme kaybı riski nedeniyle acil serviste sistematik değerlendirme gerektirir. İlk yaklaşımda travma resüsitasyonunun temel ilkeleri uygulanmalı, servikal omurga korunmalı ve eşlik eden kafa içi yaralanmalar araştırılmalıdır. Ayrıntılı yüz muayenesinde oklüzyon, mandibula ve orta yüz stabilitesi, nazal septum ve göz bulguları birlikte değerlendirilir. Orbital kompartman sendromu, açık glob yaralanması, çocuklarda kas sıkışmasının eşlik ettiği orbital kırıklar ve septal hematom zamanında müdahale gerektiren başlıca durumlardır. Görüntüleme, klinik şüphe ve yaralanma mekanizmasına göre seçilmelidir. Tedavide havayolu güvenliği,

hemostaz, analjezi ve uygun yara bakımı önceliklidir. Güvenli taburculuk, yalnızca kırığın özelliklerine değil, eşlik eden yaralanmaların dışlanmasına ve güvenilir takip olanaklarına da bağlıdır. Bu metin, acil serviste maksillofasiyal travmanın değerlendirilmesini ve ilk yönetimini klinik öncelikler üzerinden ele almaktadır.

Anahtar kelimeler: Maksillofasiyal travma, yüz kırıkları, havayolu yönetimi, orbital travma, acil servis.

Giriş

Yüz, solunum ve beslenme gibi temel işlevlerin yanı sıra görme, konuşma ve yüz görünümü açısından önem taşıyan anatomik yapıları içerir. Bu nedenle maksillofasiyal travmada başarılı yönetim, yaşamı tehdit eden durumların tedavisiyle başlar ve fonksiyonel kayıpların önlenmesiyle devam eder. Belirgin yüz deformitesi klinisyenin dikkatini bölgesel yaralanmaya yöneltebilse de değerlendirme, travmanın bütününü kapsamalıdır.

Motorlu taşıt kazaları, düşmeler, darp ve spor yaralanmaları sık karşılaşılan mekanizmalardır. Yaralanma dağılımı toplumlara ve travma mekanizmasına göre değişir. Özellikle yüksek enerjili travmalarda kafa içi, servikal omurga ve diğer sistem yaralanmalarının eşlik edebileceği unutulmamalıdır. Acil hekiminin temel görevi, erken dönemde hayatı ve görmeyi tehdit eden bulguları

tanımak, gerekli müdahaleyi başlatmak ve uygun uzmanlık ekipleriyle tedaviyi koordine etmektir (1).

Birincil değerlendirme ve havayolu güvenliği

İlk değerlendirme masif kanamanın kontrolü, havayolu, solunum, dolaşım, nörolojik durum ve hastanın tümüyle değerlendirilmesi basamaklarını içerir. Servikal yaralanma olasılığı gözetilerek havayolu açıklığı kontrol edilir. Hastanın konuşabilmesi o andaki açıklığı destekler ancak ilerleyen ödem, kanama veya hematoma bağlı obstrüksiyonu dışlamaz. Ses değişikliği, stridor, guruldama, horlama, hipoksemi ve bilinç bozukluğu havayolu tehdidi açısından uyarıcıdır.

Yüz travmasında havayolu tıkanıklığı anatomik bütünlüğün bozulması, dilin geriye düşmesi, kan ve sekresyon birikimi veya yabancı cisimlerle gelişebilir. Bilateral anterior mandibula kırıklarında mobil kemik segmenti dil desteğini bozabilir. İlk müdahalede servikal hareket sınırlandırılarak çene itme manevrası uygulanır, kan ve sekresyonlar aspire edilir, görülebilen yabancı cisimler çıkarılır. Uygun hastada orofaringeal havayolu kullanılabilir. Oksijenasyon ve ventilasyon desteklenir, maske uyumu yetersizse iki kişilik balon maske tekniği değerlendirilir.

Havayolunu koruyamama, mevcut veya yaklaşan obstrüksiyon, ciddi solunum yetersizliği, progresif ödem ve kontrol edilemeyen

orofaringeal kanama erken kesin havayolu gereksinimini düşündürür. Glasgow Koma Skalası puanının 8 ve altında olması önemli bir uyarıdır. Zor havayolu olasılığında deneyimli ekip, alternatif cihazlar ve cerrahi havayolu hazırlığı birlikte planlanmalıdır. Orta yüz veya kafa tabanı kırığı şüphesinde kör nazal girişimlerden kaçınılır ve oral yol tercih edilir. Entübasyon ve oksijenasyon sağlanamıyorsa uygun acil cerrahi havayolu girişimi geciktirilmez (1).

Kanama kontrolü ve dolaşım desteği

Yüzün zengin damar ağı nedeniyle mukozal ve kemik yaralanmaları belirgin kanamaya yol açabilir. Kanama aynı zamanda aspirasyon ve havayolu obstrüksiyonu riskini artırır. İlk basamakta kanama odağına doğrudan ve kesintisiz bası uygulanır. Oral yaralanmalarda uygun tamponad ve sütür gerekebilir. Nazal kanamada lokal önlemler ve uygun tamponad seçenekleri değerlendirilir. Kafa tabanı kırığı şüphesinde körlemesine nazal tampon veya balon ilerletilmemeli, ilgili cerrahi ekipten erken destek alınmalıdır.

Hemodinamik instabilitede geniş damar yolu erişimi sağlanır, eşlik eden kanama odakları araştırılır ve hemorajik şokta erken kan ürünü resüsitasyonu planlanır. Aşırı kristaloid yükünden ve hipotermiden kaçınılmalıdır. Travmatik beyin hasarı bulunan hastada hipotansiyon serebral perfüzyonu bozabileceğinden permisif hipotansiyon yaklaşımı uygun değildir. Lokal yöntemlerle kontrol edilemeyen

kanamada cerrahi hemostaz veya endovasküler embolizasyon için gecikmeden organizasyon yapılır. Transfer hazırlığı, gerekli ilk stabilizasyon ve kanama kontrolüyle eş zamanlı yürütülür (1).

Sekonder bakıda sistematik yüz muayenesi

Hayati tehditler kontrol altına alındıktan sonra travma mekanizması, olay zamanı, bilinç kaybı, kusma, görme yakınmaları, dişlerin kapanışındaki değişiklik ve kullanılan ilaçlar sorgulanır. Antikoagülan kullanımı, aşı öyküsü ve son oral alım kaydedilir. Muayene skalp ve alından başlayarak göz, burun, zigoma, kulak, oral kavite, mandibula ve boynu kapsar. Asimetri, laserasyon, ekimoz, patolojik hareket ve kemikte basamaklanma araştırılır.

Görme keskinliği mümkünse her göz için ayrı kaydedilmeli, pupil yanıtları ve göz hareketleri değerlendirilmelidir. Rölatif afferent pupil defekti, optik sinir veya ciddi retinal etkilenme açısından uyarıcıdır ve diğer bulgularla birlikte yorumlanır. Açık glob şüphesinde göze bası ve tonometri uygulanmaz. Burun içinde septal hematom mutlaka aranır. Oral muayenede maloklüzyon, diş kaybı, mukozal yaralanma ve sublingual hematom değerlendirilir. Alt dudak ve infraorbital bölgedeki duyu kaybı ilgili sinir yaralanmasını düşündürebilir.

Orta yüz stabilitesi yalnızca gerekli olduğunda ve nazikçe değerlendirilmelidir. Tekrarlayan veya kuvvetli manipülasyon

kanamayı ve ağrıyı artırabilir. Hemotimpanum, mastoid ekimoz, bilateral periorbital ekimoz ve beyin omurilik sıvısı kaçağı kafa tabanı yaralanması şüphesini güçlendirir. Nörolojik muayene ve servikal değerlendirme yüz muayenesinden bağımsız olarak sürdürülmelidir (1).

Nazal yaralanmalar

Nazal kırıklarda deformite, ödem, hassasiyet, epistaksis ve burun tıkanıklığı görülebilir. Acil değerlendirmede temel öncelik septal hematomun dışlanmasıdır. Septal hematom, kıkırdak beslenmesini bozarak nekroza ve kalıcı deformiteye yol açabileceği için acil kulak burun boğaz değerlendirmesi ve drenaj gerektirir.

Komplikasyonsuz izole nazal travmada tanı çoğunlukla kliniktir ve rutin radyografinin tedaviye katkısı sınırlıdır. Telekantus, nazal köprü çökmesi, eşlik eden orta yüz bulguları veya BOS kaçağı kompleks yaralanmayı düşündürür. Bu olgularda ileri görüntüleme ve uzman değerlendirmesi gerekir. Acil komplikasyonu bulunmayan hastada analjezi ve kanama kontrolü sonrasında, ödemin gerilemesini izleyen erken dönemde KBB kontrolü planlanır. Redüksiyon zamanı yaşa, deformiteye ve ödem düzeyine göre belirlenir (1).

Mandibula kırıkları

Mandibula kırığında hastanın dişlerinin eskisi gibi kapanmadığını belirtmesi önemli bir klinik bulgudur. Maloklüzyona ağrı, trismus, basamak deformitesi, diş mobilitesi ve alt dudakta duyu azalması eşlik edebilir. Mandibula halkasının bir bölgesindeki kırık, ikinci bir kırık veya kondil yaralanması açısından tüm kemiğin değerlendirilmesini gerektirir.

Bilateral anterior kırıklar ve genişleyen ağız tabanı hematomu havayolu bakımından yüksek risk taşır. Oral kaviteyle ilişkili kırıklar açık kırık olarak ele alınabilir. Akut travmada BT, özellikle kompleks veya çoklu yaralanma şüphesinde tercih edilir. Seçilmiş stabil, izole olgularda yeterli kalitedeki panoramik radyografi değerlendirmeye katkı sağlayabilir. Tedavide havayolu izlemi, analjezi, gerekli profilaksi ve cerrahi konsültasyon birlikte planlanır. İzole ve deplase olmayan kırıkların ayaktan yönetimi ancak uzman görüşü, yeterli oral alım ve güvenilir takip koşullarıyla mümkündür (1,2).

Zigomatikomaksiller kompleks ve orta yüz kırıkları

Zigomatikomaksiller kompleks yaralanmalarında malar düzleşme, yanak şişliği, infraorbital duyu kaybı, trismus ve diplopi görülebilir. Orbital tutulum olasılığı nedeniyle göz muayenesi zorunludur. Kontrastsız maksillofasiyal BT kırığın yayılımını ve komşu

yapıların durumunu gösterir. Görmeyi tehdit eden komplikasyon bulunmadığında cerrahi zamanlama, deformite ve fonksiyon kaybına göre uzman ekip tarafından belirlenir (1,2).

Le Fort kırıkları orta yüzün farklı düzeylerde ayrılmasını tanımlar. Le Fort I daha alt düzeyde maksiller ayrılmayı, Le Fort II piramidal kırık paternini, Le Fort III ise kraniyofasiyal ayrılmayı ifade eder. Gerçek yaralanmalar asimetrik ve birden fazla paterni içerebilir. Bu hastalarda orta yüz mobilitesi, maloklüzyon ve kanama dikkat çekebilir. Özellikle kompleks kırıklarda havayolu tehdidi, ciddi kanama ve kafa tabanı yaralanması birlikte değerlendirilmelidir. Aciliyet yalnızca kırığın sınıflamasına göre değil, eşlik eden fizyolojik ve nörolojik bozukluklara göre belirlenir (1).

Orbital kırıklar ve görmeyi tehdit eden durumlar

Orbital taban ve medial duvar kırıklarında diplopi, göz hareketlerinde kısıtlılık, infraorbital duyu azalması ve enoftalmi görülebilir. Diplopi ödem veya yumuşak doku hasarına da bağlı olabileceğinden tek başına kas sıkışmasını kanıtlamaz. Çocuklarda dış bulgular hafif olmasına rağmen trapdoor kırığında kas sıkışabilir. Göz hareketiyle ağrı veya belirgin hareket kısıtlılığına bulantı, kusma ve bradikardi eşlik ediyorsa okülokardiyak refleks düşünülmelidir. Kas iskemisi riski nedeniyle acil göz ve ilgili cerrahi ekip değerlendirmesi gerekir (3)

Orbital kompartman sendromunda orbital basınç artışı görme işlevini hızla bozabilir. Proptoz, gergin orbita, görme azalması ve pupil yanıt bozukluğu birlikte değerlendirilir. Klinik bulgular güçlü olduğunda dekompresyon görüntüleme için geciktirilmez. Yetkin klinisyen tarafından lateral kantotomi ve uygun kantoliz uygulanması gerekebilir. Açık glob şüphesinde ise göze bası uygulanmaz, rijit koruyucu yerleştirilir, oral alım kesilir ve acil oftalmoloji desteği sağlanır. Sistemik antibiyotik ve tetanoz gereksinimi ayrıca değerlendirilir (1,3)

Frontal sinüs ve kafa tabanı yaralanmaları

Frontal sinüs kırıklarında anterior duvar hasarı yüz konturunu etkileyebilir. Posterior duvar tutulumu ise intrakraniyal yaralanma ve BOS kaçağı bakımından önemlidir. Alın deformitesi, açık yara, periorbital ekimoz ve berrak nazal akıntı bu olasılığı gündeme getirir. Nöroşirürji ve ilgili yüz cerrahisi ekibiyle ortak değerlendirme yapılmalıdır.

Travmatik BOS kaçağı tek başına rutin antibiyotik profilaksisi endikasyonu değildir. Menenjit düşünülen hastada antibiyotik verilmesi profilaksi değil, enfeksiyona yönelik ampirik tedavidir. Açık veya kontamine kırık gibi ayrı bir endikasyon varsa antibiyotik kararı bu yaralanmaya göre verilmelidir. Bu ayrım gereksiz antibiyotik kullanımını önlerken gerçek enfeksiyonun tedavisinin gecikmesini de engeller (4).

Dentoalveolar yaralanmalar

Dental travma diş kırığı, lüksasyon, avülsiyon ve alveolar kemik yaralanmalarını kapsar. Daimi diş avülsiyonunda en iyi sonuç için uygun hastada mümkün olan en erken replantasyon hedeflenir. Diş kronundan tutulmalı, kök yüzeyi ovalanmamalıdır. Kontaminasyon nazikçe uzaklaştırılır. Replantasyon hemen mümkün değilse diş kuru bırakılmamalı, süt veya uygun bir diş saklama solüsyonunda korunmalıdır.

Prognozu yalnızca toplam ağız dışında kalma süresi değil, özellikle kuru kalma süresi ve saklama koşulları belirler. Uzamış kuru süre periodontal ligament canlılığını azaltır. Altmış dakikayı aşan kuru süre kötü prognozla ilişkilidir ancak bu durum tek başına replantasyondan vazgeçme gerekçesi değildir. Süt dişleri replante edilmez. Acil diş hekimi değerlendirmesinde splintleme, endodontik yaklaşım ve antibiyotik gereksinimi planlanır. Eksik dişin bulunamaması, klinik duruma göre aspirasyon veya yumuşak dokuya gömülme olasılığının araştırılmasını gerektirir (5)

Görüntüleme seçimi

Görüntüleme kararı travma mekanizması, muayene bulguları ve şüphelenilen anatomik bölgeye göre verilmelidir. Orta yüz, orbita veya mandibula kırığı düşündüren maloklüzyon, basamak deformitesi, belirgin trismus, patolojik mobilite ve duyu değişikliği

varlığında kontrastsız maksillofasiyal BT temel incelemedir. Multiplanar rekonstrüksiyonlar kırık hatlarının değerlendirilmesini kolaylaştırır (2).

Kafa içi yaralanma şüphesinde kranyal BT, servikal yaralanma şüphesinde ilgili görüntüleme eklenir. Bu kararlar tek bir Glasgow Koma Skalası eşiğine indirgenmemeli, travma öyküsü ve geçerli klinik karar kurallarıyla verilmelidir. Vasküler yaralanma açısından riskli mekanizma veya bulgular varsa BT anjiyografi değerlendirilir. Görüntüleme yaşam kurtarıcı havayolu girişimini, kanama kontrolünü veya klinik orbital kompartman sendromunun tedavisini geciktirmemelidir (1,2)

İlk tedavi ve profilaksi

Analjezi yaralanmanın şiddetine, hemodinamik duruma ve eşlik eden hastalıklara göre düzenlenir. Parasetamol uygun bir başlangıç seçeneğidir. Nonsteroid antiinflamatuvar ilaçlarda kanama, böbrek işlevi ve gastrointestinal risk değerlendirilir. Şiddetli ağrıda titre edilen opioidler kullanılabilir ancak solunum ve bilinç izlemi sürdürülmelidir. Bulantı kontrolü, aspirasyon riskini ve hastanın rahatsızlığını azaltmaya yardımcı olur. Yaralar irrigasyonla temizlenir, yabancı cisimler uzaklaştırılır ve derin yapı yaralanmaları araştırılır (1).

Kapalı, ameliyatsız izlenecek yüz kırıklarında rutin antibiyotik önerilmez. Açık veya kontamine kırıklarda ve posterior duvarı tutan frontal sinüs kırıklarında kısa süreli profilaksi değerlendirilebilir. AAST uzlaşı belgesi bu yaralanmalarda profilaksinin 24 saati aşmamasını önerir. Cerrahi profilaksi ve yerleşmiş enfeksiyon tedavisi ayrıca ele alınır. Sinüsle ilişkili her kapalı kırık otomatik olarak antibiyotik endikasyonu kabul edilmemelidir (4)

Tetanoz profilaksisi yara tipi ve aşı öyküsüne göre belirlenir. Primer serisi tamamlanmış hastada temiz küçük yaralar için son dozdan itibaren 10 yıl, kirli veya büyük yaralarda 5 yıl geçmişse rapel gerekir. Aşı öyküsü bilinmeyen veya primer serisi eksik hastada aşı uygulanır. Tetanoz immünglobulini temiz küçük yaralarda gerekmez. Kirli veya büyük yarada eksik ya da bilinmeyen aşı öyküsü varsa endikedir. Ağır immün yetmezlik gibi durumlar ayrıca değerlendirilir (6)

Konsültasyon ve güvenli taburculuk

Mevcut veya yaklaşan havayolu tıkanıklığı, kontrol edilemeyen kanama, orbital kompartman sendromu, açık glob yaralanması, kas sıkışması ve nörolojik kötüleşme acil müdahale gerektirir. Gerekli uzmanlık veya tedavi olanağı bulunmuyorsa sevk erken başlatılmalıdır. Transfer, kurumda uygulanabilecek zaman kritik müdahalelerin yerine geçmez.

Deplase veya kompleks kırıklar, maloklüzyon, açık yaralanma, BOS kaçağı, yetersiz oral alım ve kontrol edilemeyen ağrı konsültasyon ve olası yatış nedenleridir. Diplopili hastada önce acil göz yaralanması ve kas sıkışması dışlanmalıdır. Yaşlı, antikoagülan kullanan veya güvenilir izlem olanağı bulunmayan hastada gözlem ve yatış eşiği daha düşük tutulabilir.

Taburculuk için havayolu ve dolaşım stabil olmalı, aktif kanama ve ilerleyen ödem bulunmamalıdır. Eşlik eden kafa ve servikal yaralanmalar uygun biçimde değerlendirilmiş, göz acilleri ve septal hematom dışlanmış olmalıdır. Ağrı oral tedaviyle kontrol edilebilmeli ve hasta yeterli oral alabilmelidir. Kontrolün zamanı yaralanmanın türüne ve uzman görüşüne göre belirlenir. Görme azalması, artan şişlik, nefes darlığı, tekrarlayan kanama, ateş ve bilinç değişikliği için yazılı geri dönüş uyarıları verilmelidir. Orbital veya sinüs yaralanmasında burun sümkürmekten kaçınma gibi özel öneriler eklenir (1,3)

Özel hasta grupları ve önlenebilir hatalar

Çocuklarda elastik kemik yapısı nedeniyle dış görünüm ve radyolojik bulgular yaralanmanın ciddiyetini olduğundan hafif gösterebilir. Orbital travmaya eşlik eden vagal belirtiler önemsenmeli, görüntülemede yaşa uygun doz kullanılmalıdır. Öyküyle uyumsuz yaralanmalarda istismar olasılığı değerlendirilir. Yaşlılarda düşük enerjili travma da ciddi hasar oluşturabilir.

Antikoagülan kullanan hastada genişleyen hematomlar ve gecikmiş kanama açısından dikkatli izlem gerekir. Normal rutin koagülasyon testleri doğrudan etkili oral antikoagülanların etkisini güvenle dışlamaz (1)

Önlenebilir hataların başında nazal travmada septal hematomu aramamak, orbital kompartman sendromunda görüntüleme beklemek, çocukta kas sıkışmasını gözden kaçırmak ve kafa tabanı yaralanması şüphesinde kör nazal girişim uygulamak gelir. Her kırığa antibiyotik başlanması ve taburculuğun yalnızca görüntüleme sonucuna dayanması da bakımın niteliğini azaltır. Sistematik tekrar muayenesi ve açık biçimde belgelenmiş takip planı bu hataları azaltabilir. (1,3,4)

Sonuç

Maksillofasiyal travmanın acil yönetiminde öncelik havayolunun korunması, kanamanın kontrolü ve görmeyi tehdit eden durumların erken tedavisidir. Sistematik yüz muayenesi uygun görüntüleme ile tamamlanmalı, eşlik eden kafa ve servikal yaralanmalar gözden kaçırılmamalıdır. Antibiyotik ve tetanoz profilaksisi bireysel endikasyonlarla uygulanmalı, konsültasyon ve transfer kararları zaman kritik girişimleri geciktirmemelidir. Güvenli taburculuk için klinik stabiliteye ek olarak yeterli semptom kontrolü, hasta eğitimi ve erişilebilir uzman takibi sağlanmalıdır.

Kaynaklar

1. American College of Surgeons Committee on Trauma. Advanced Trauma Life Support Student Course Manual. 11th ed. Chicago: American College of Surgeons; 2025.

2. Expert Panel on Neurological Imaging. ACR Appropriateness Criteria® Imaging of Facial Trauma Following Primary Survey. J Am Coll Radiol. 2022;19(5S):S67–S86. doi:10.1016/j.jacr.2022.02.013.

3. AO Foundation. AO Surgery Reference. CMF trauma, midface: Emergency treatment. https://surgeryreference.aofoundation.org/cmf/trauma/midface/further-reading/emergency-treatment. Erişim tarihi: 19 Ekim 2026.

4. Appelbaum RD, et al. Antibiotic prophylaxis in injury: an American Association for the Surgery of Trauma Critical Care Committee clinical consensus document. Trauma Surg Acute Care Open. 2024;9:e001304. doi:10.1136/tsaco-2023-001304.

5. Fouad AF, Abbott PV, Tsilingaridis G, et al. International Association of Dental Traumatology guidelines for the management of traumatic dental injuries: 2. Avulsion of permanent teeth. Dent Traumatol. 2020;36(4):331–342. doi:10.1111/edt.12573.

6. Centers for Disease Control and Prevention. Clinical Guidance for Wound Management to Prevent Tetanus. https://www.cdc.gov/tetanus/hcp/clinical-guidance/index.html. Erişim tarihi: 12 Ekim 2026.

MAKÜ TIP
TIP FAKÜLTESİ

T.C. SAĞLIK BAKANLIĞI
BURDUR İL SAĞLIK MÜDÜRLÜĞÜ



ÇALIŞTAY

Acil Tıpta Eğitim Günleri-1 Travma Çalıştayı

KONUŞMACILAR

- Dr. Ogr. Üyesi Murat YÜKSEL
- Dr. Öğr. Üyesi Ökkeş ZORTUK
- Dr. Öğr. Üyesi Mustafa TOKER
- Dr. Öğr. Üyesi Erol Can KÜLİCE
- Dr. Öğr. Üyesi Taha Yasin BARAN
- Dr. Öğr. Üyesi Ezgi Cesur
- Uzm. Dr. Ahmet ERDUR
- Uzm. Dr. Aysun BOZOK
- Uzm. Dr. Mehmet OKTAY
- Uzm. Dr. Mehmet ULUTÜRK
- Uzm. Dr. Osman Mert YİRMİBEŞ
- Uzm. Dr. Nazlı Melis COŞKUN
- Uzm. Dr. Mert ÇELİK

TARİH / SAAT / YER

14
EKİM

09:00 - 16:00

Avşarhan Sinema Salonu
MAKÜ İstiklâl Yerleşkesi

MAKÜ Burdur Mehmet Akif Ersoy Üniversitesi

makuedutr

MAKÜ+ ÜNİVERSİTEN ARTIK CEBİNDE!

PROGRAM

Tarih: 14 Ekim 2026

Yer: Burdur Mehmet Akif Ersoy Üniversitesi Veteriner Fakültesi Konferans Salonu

Saat	**Tema**	**Konuşmacı**	**Konu**
09:00-09:30			Açılış ve Kayıt
09:30-10:00	Acil Serviste Travma	Ahmet Erdur	Primer Bakı
		Ökkeş Zortuk	Sekonder Bakı
10:15-11:00	Batın ve Pelvis Travmaları	Taha Y. Baran	Abdominal Travmalar
		Osman M. Yirmibeş	Genitoüriner Travmalar
11:15-12:00	Kas-İskelet Si stemi Travmaları	Mustafa Toker	Ortopedik Travmalar
		Mehmet Oktay	Boyun travmaları
12:00-13:00	Öğle Arası		

Acil Tıpta Eğitim Günleri-1 14.10.2026

13:00-14:00	Özel Durumların Yönetimi	Erol Can Külice	Çocuk Hastalarda Travma Yönetimi
		Murat Yüksel	Gebe Hastalarda Travma Yönetimi
		Mert Çelik	Periferik Vasküler Travma Yönetimi
14:15-15:15	Kimi Sevk Etmeli?	N. Melis Coşkun	Kardiyo-Torasik Travmalar
		Ezgi Cesur	Kafa-Spinal Travmalar
		Mehmet Ulutürk	Maksilofasiyal Travmalar
15:30-16:00	Forum		Olgular ile Acil
16:00	Kapanış		


BİDGE
Yayınları