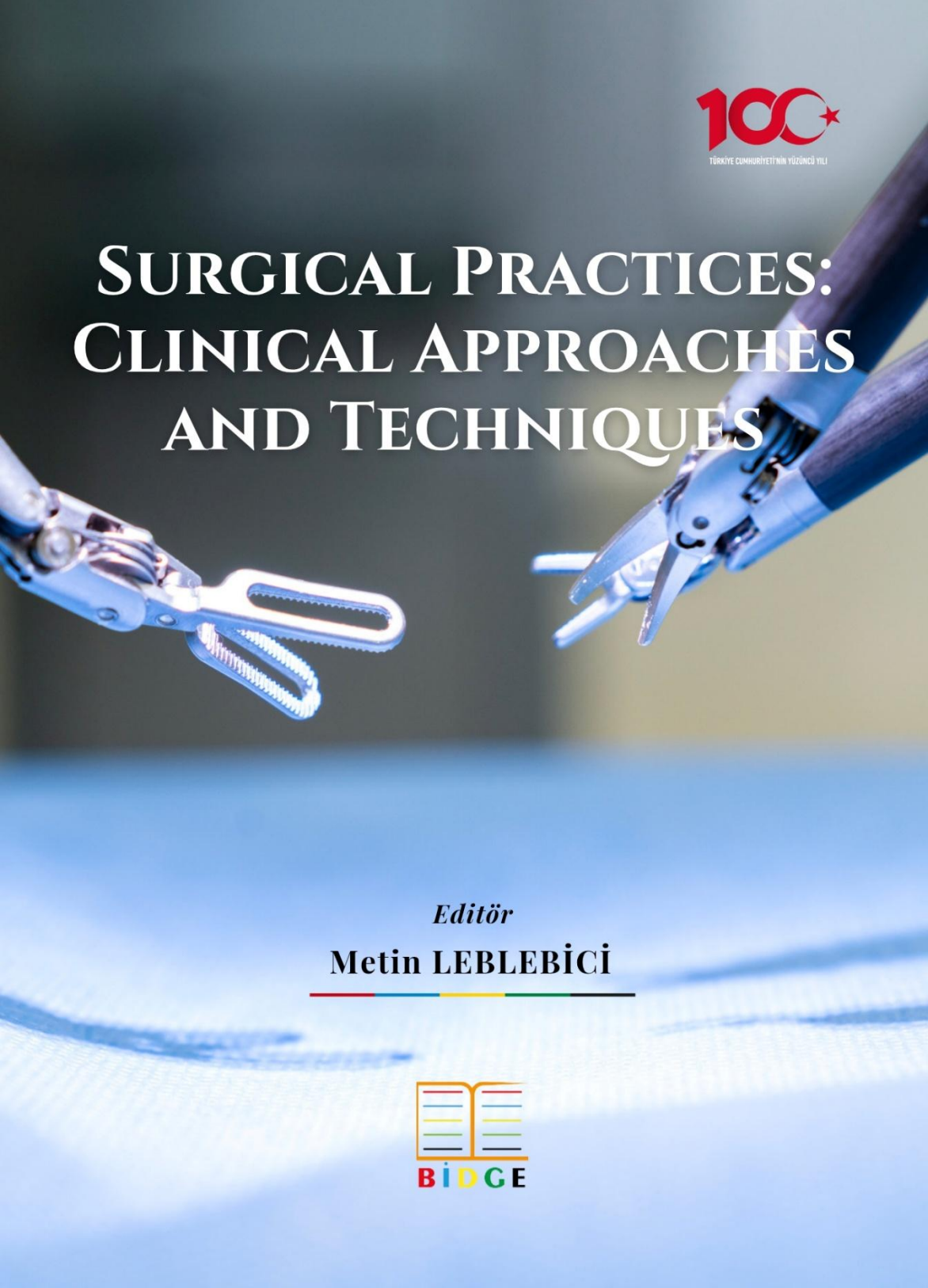

TÜRKİYE CUMHURİYETİ'NİN YÜZÜNCÜ YILI

Surgical Practices: Clinical Approaches and Techniques

Editör

Metin LEBLEBİCİ

BİDGE

BIDGE Publications

Surgical Practices: Clinical Approaches and Techniques

Editor: Doç. Dr. Metin Leblebici

ISBN: 978-625-372-426-9

Page Layout: Gözde YÜCEL

1st Edition:

Publication Date: 25.12.2024

BIDGE Publications,

All rights of this work are reserved. It cannot be reproduced in any way without the written permission of the publisher and editor, except for short excerpts to be made for promotion by citing the source.

Certificate No: 71374

Copyright © BIDGE Publications

www.bidgeyayinlari.com.tr - bidgeyayinlari@gmail.com

Krc Bilişim Ticaret ve Organizasyon Ltd. Şti.

Güzeltepe Mahallesi Abidin Daver Sokak Sefer Apartmanı No: 7/9 Çankaya / Ankara

İçindekiler

NOSES in Laparoscopic Colorectal Surgery 4
İsmail ERTUĞRUL 4
Adrenal Incidentalomas: Clinical Evaluation, Diagnosis, and Management 18
İbrahim Ali ÖZEMİR 18
Fournier Gangreni 43
Bülent Koca 43
Hamza Çınar 43
Tiroid Cerrahisinde Nöromonitörizasyon 60
Çağıl KARAEVLİ 60
Can AYDIN[2] 60
Sami AÇAR[3] 60
Divertikülit ve Yönetimi: Vaka Serisi 86
Sinan ŞENER 86
Bariatrik Cerrahi Güncel Endikasyonlar Ve Preoperatif Değerlendirme 95
Yahya Alperen BAYRAKTAR 95

CHAPTER I

NOSES in Laparoscopic Colorectal Surgery

İsmail ERTUĞRUL[1]

Introduction

Minimally invasive surgery has become a standard treatment approach in many surgical procedures today due to its well-known advantages such as shortening of hospital stay, reduction in wound complications, and better cosmesis (Julliard et al., 2016) (Chin et al., 2021). Although complex surgical procedures are performed in minimally invasive surgery, enlargement of the trocar entry site or additional incisions from a different area of the abdominal wall are needed to extract the specimen. The increase in incision size contradicts the main aim of minimally invasive surgery (Guan et al., 2019). This problem has led to the development of methods called natural orifices specimen extraction surgery (NOSES) (Franklin & Liang & Russek, 2013).

[1] İsmail Ertuğrul, Associate Professor, University Of Health Sciences. Dr. Lutfı Kırdar Cıty Hospıtal, Department Of Gastrointestinal Surgery, Istanbul. is_ertugrul@hotmail.com

Laparoscopy is frequently used because of its important contributions to the treatment of colorectal disea.ses. Laparoscopic surgery has proven advantages (Franklin et al.,1993) (Redwinw & Koing & Sharpe, 1996). The advantages of NOSES are, in addition, the recovery time is even shorter. As a result, the incidence of abdominal wall hernia, surgical site infection, and postoperative pain are reduced (Nussbaum et al., 2015) (Masubuchi et al., 2021) (Lin et al., 2021). There are four potential implications for extracting the specimen from natural holes after laparoscopic resection; Transanal, transurethral, transoral and transvaginal. In some studies in the literature, the term transanal can be subdivided into transanal, transrectal, and transcolonic. In colorectal surgery, NOSES is generally divided into two categories, transanal and transvaginal NOSES, according to the type of sample extraction (Abu Gazala & Wexner, 2017).

History

Laparoscopic colon resection was first reported by Jacobs in 1991 (Jacops & Verdeja & Goldstein, 1991). Franklin et al. described the first transanal specimen extraction via flexible sigmoidoscopy in 1993 (Franklin et al., 1993). In 1996, Redwine et al. first performed transvaginal extraction of the colon after laparoscopic segmental colectomy (Redwinw & Koning & Sharpe, 1996). In 1996, Kim et al. performed transvaginal extraction of the rectum after laparoscopic low anterior resection (Kim & Shim & Kwun, 1996).

The only study in the literature comparing transanal and transvaginal specimen extraction in laparoscopic colon surgery was conducted by Franklin et al. (Frankin & Liang & Russek, 2013).

Technics

In general, the method used by the authors for NOSES is similar. Patients are operated under general anesthesia in the modified Lyold-Davies position. The transanal and transvaginal areas to be extracted are routinely lavaged using povidone-iodine solution. Pneumoperitoneum is obtained from the umbilicus with a Veress needle. Trocar sites are arranged according to the resection area. In most cases, four trocars (12 mm, 10 mm and 2 × 0.5 mm) are used. The camera trocar is placed in the umbilical region, while the other trocars are placed according to the localization of the disease. According to the radical principle, the operation is performed laparoscopically. Then, different procedures are applied for the laparoscopic assisted approach and NOSES.

For the extraction of the specimen after laparoscopic resection, firstly, the transanal route is chosen as the first option, and when it fails or transanal is not suitable, the transvaginal route is tried in female patients. If both fail, the specimen is deemed unsuitable for NOSES and is extracted with an abdominal wall incision.

Transanal Specimen Extraction Technique

The distal border is separated with staples. If the distal border is long enough, the stapled part of the rectal stump is resected and the specimen is transanally extracted from the lumen. The upper limit of the anal region is determined and resected, and the anvil is placed into the abdomen from here. The proximal end closed with the stapler is reopened and the anvil is pushed into the proximal intestine. An end-to-side or end-to-end anastomosis is performed.

Transvaginal Extraction Technique

After laparoscopic resection, the specimen is placed in a protective sheath. Using a grasper, the end of the bag is brought closer to the lower part of the abdomen, towards the Douglas. The position is brought to the Trendelenburg and lithotomy. The uterus is tractioned. An orifice, approximately 3 cm, is opened and widened with a horizontal incision from the posterior superior vagina through the transvaginal route. With the clamp extended from here, the specimen bag is taken out with its contents. The posterior fornix is closed with an absorbable suture.

Laparoscopic colon and rectal surgery requires experience with open methods as well as mastery of advanced laparoscopy techniques. Initially, port site metastases and technical difficulties prevented the rapid spread of laparoscopic colon surgery like other laparoscopic procedures. Later, comparative multicenter studies allowed laparoscopy to be found at least as safe as open methods, and laparoscopic colon surgery to be accepted more widely (Nussbaum et al., 2015).

Laparoscopic-assisted colectomy is the most frequently applied method in colorectal surgery in the world. After the colon is released laparoscopically, the specimen is taken out by minilaparotomy. In the world literature, laparoscopic assisted colectomy is generally referred to as laparoscopic colectomy or conventional laparoscopic colectomy. In real terms, total laparoscopic colectomy is the extraction of the specimen from the natural spaces and the intracorporeal anastomosis. NOSES provides this in this sense.

Extraction of The Specimen

Transanal route is primarily preferred for extraction after resection in operations. However, if the lesion is close to the anal verge in terms of location or the mass is so large that it cannot be extracted from the anal canal, transvaginal extraction is preferred in suitable female patients. There is a risk of injury to the rectum with transvaginal extraction. Compared with transanal access, adjacent organs, especially the sigmoid colon and rectum, are easily injured during transvaginal sample extraction, resulting in recovery and longer hospital stay (Guan et al., 2019). In order to prevent the risk of injury to the rectum in transvaginal extractions, it is beneficial to protect the rectum with a horizontal incision when possible from the transvaginal posterior fornix, and when it is necessary to enlarge the incision by extending it horizontally. It is also important to make the incision as posterior-superior as possible so that it overlaps the peritoneal reflection. Complications can be avoided by observing the laparoscope's light transluminal from the posterior cervix, as well as observing the intra-abdominal localization in the traction of the uterus while making an incision from the posterior fornix. If the patient has undergone a hysterectomy, it is more practical to perform a vaginotomy from the apex of the vagina instead of the posterior fornix. In addition, since exposure is better in patients who have undergone hysterectomy, manipulations become easier. In the study of Sanchez et al., the vagina was considered to be the most practical and widely used area of sample extraction (Sanchez & Marcet, 2013). Since the bowel segment is resected in front of the rectum in transanal extraction, exposure can be more comfortable. This can be advantageous for transanal extractions.

Intracorporeal Anastomosis

In our opinion, the most reliable type of anastomosis in NOSE surgery is the proximal and distal closure of the lesion with a stapler and resection, then extracting the specimen from the natural hole and performing an intracorporeally end-to-side or end-to-end anastomosis with an anvil inserted from there. However, since intracorporeal anastomosis requires advanced technique, the learning curve is long.

Risk of İnfection

One of the most criticized issues in NOSES is the risk of abscess formation due to the leakage of intestinal contents into the peritoneum due to perioperative opening of the intestine. However, studies have shown that the findings obtained after transanal specimen extraction did not show any effect on the inflammatory response and infectious morbidity (Costantino et al., 2012). In addition, it is known that surgical site infection is less common in transvaginal extractions due to the rich blood circulation of the vagina (Lomanto et al., 2009). In addition, Costantino et al. prospectively evaluated peritoneal contamination after NOSE surgery and found that 100% of sample fluid cultures were positive (Costantino et al., 2012). However, they showed that although contamination did occur, it did not turn into infectious morbidity, and there was no significant difference in clinical outcomes compared to those in the conventional laparoscopic approach (Costantino et al., 2012).

Anal Dilation

In transanal extractions, anal dilatation is usually performed first. This procedure may be beneficial for both specimen extraction and the use of a circular stapler. However, this may cause complications related to continence. For this reason, it is beneficial to perform anal dilatation in selective patients who the extraction can be done from the anus but need dilatation or that will complicate the passage of the stapler. It is also important to extract the specimen gently when extracting it. Sphincter dysfunction due to anal dilatation or specimen extraction can be seen as a disadvantage for transanal NOSES. In female patients with a high expectation of sphincter dysfunction in transanal extraction, transvaginal extraction may be preferred if the patient has completed her family and the specimen size is large.

Using a Protective Sheath

In studies, we observed that a protective sheath is generally used in transanal incisions (Wolthuis & de Buck van Overstraeten & D'Hoore , 2014) (Cai & Hong, 2016). However, some authors stated that they did not use it (Wolthuis & de Buck van Overstraeten & D'Hoore, 2014). It may be impractical to use a protective sheath prior to transanal extraction. The extraction may be difficult due to the volume of the sheath. However, it is beneficial to use it in transvaginal extractions, especially in malign lesions, in order to avoid seeding. Transvaginal extraction is more feasible than transanal extraction due to the flexibility of the vagina. In the study of Zhou et al. (Zhou et al., 2019), it was seen that NOSES did not increase the risk of local recurrence, and that recurrence and long-term results were the same as conventional laparoscopic surgery

especially in the transanal extraction sites and port area (Zhou et al., 2019). Due to concerns about local recurrence and long-term oncological results after colorectal NOSES, there are studies comparing conventional laparoscopic surgery (Guan et al., 2019) (Park et al., 2018). These studies have shown that NOSES completely removes these doubts (Guan et al., 2019).

In two studies comparing abdominal and vaginal tract surgery related to transvaginal extraction, no postoperative differences were observed in vaginal sensation, ability to achieve orgasm, pregnancy rate, and dyspareunia rates (Roovers et al., 2005) (Paraiso et al., 2006).

Closing The Vaginal Opening

Although publications have stated that the opening created in the posterior cervix is not required to be closed, it is usually closed routinely with absorbable suture material (Benhidjeb & Stark, 2012). This closure is usually done transvaginally, but sometimes there are cases where laparoscopic closure is done intracorporeally, in cases where transvaginal closure is difficult.

Rectovaginal Fistula

When the weakest point in a possible anastomotic leak in the rectum after transvaginal extraction is the area of the vagina where the incision was made before, rectovaginal fistula may develop in these patients. As a matter of fact, this can sometimes be useful in controlling leakage and can be considered an advantage in cases where it is not complicated. In the study of Franklin et al. the rate of anastomotic leakage was 1.1% in transanal extractions (Franklin et al., 1993).

Disruption of The Integrity of The Specimen

One of the situations criticized in colorectal NOSES is the division of the mesocolon or mesectum. It may be necessary to divide the mesocolon or mesorectum to extract the specimen. However, this situation remains open to discussion as it is not in accordance with oncological principles. Although dividing the mesocolon or mesorectum is performed with vessel sealing devices, there is a concern that tumor seeding may occur. This surgery, which is performed safely in benign diseases, is the subject of criticism in cases of malignancy. In my opinion, this is the weakest point of NOSES.

Limitations of The Procedure

Male gender, patient disapproval, inappropriate vaginal access, and large masses are the limitations of the procedure. In addition, the inconsistency between the sample size and the posterior fornix of the vagina and a tumoral mass larger than 8-12 cm causes technical difficulties.

NOSES is not applied in locally advanced tumors, in the presence of acute intestinal obstruction and tumor peroration. Transvaginal extraction is most appropriate in T2 and T3 tumors, in patients with a bodymass index of 30-35 kg/m^2 and in those with the largest diameter of the specimen of 3-5 cm. Transvaginal extraction should not be recommended in young women who have not completed their family. If the largest circumferential diameter of the specimen is less than 3 cm, and the body mass index is below 30 kg/m^2, transanal extraction is more appropriate. Transanal extraction

is not appropriate in the presence of anal stenosis and anal dysfunction (Guan et al., 2019).

Conclusion

Despite the potential advantages, NOSES is a complicated surgical procedure. It requires more technique and takes more time. Apart from these, the surgeon should have advanced laparoscopy experience.

In colorectal lesions, NOSES can be safely applied by the transanal route especially in benign lesions, early-stage tumors or small lesions, and by the transvaginal route in larger lesions and female patients.

References

Julliard O, Hauters P, Possoz J, Malvaux P, Landenne J, Gherardi D. (2016) Incisional hernia after single-incision laparoscopic cholecystectomy: incidence and predictive factors. Surg. Endosc. Feb: 19.

Chin YH, Decruz GM, Ng CH, Tan HQM, Lim F, Foo FJ et al. (2021) Colorectal resection via natural orifice specimen extraction versus conventional laparoscopic extraction: a meta-analysis with meta-regression. Techniques in Coloproctology, 25:35–48

Guan X, Liu Z, Longo A, Saklani A, Shafik AA, Caj JC et al. (2019) International consensus on natural orifice specimen extraction surgery (NOSES) for colorectal cancer. Gastroenterology Report, 7(1): 24–31

Franklin Jr ME, Liang S, Russek K. (2013) Natural orifice specimen extraction in laparoscopic colorectal surgery: transanal and transvaginal approaches. Tech Coloproctol, 17:63–7

Franklin ME, Ramos R, Rosenthal D, Schuessler W. (1993) Laparoscopic colonic procedures. World J Surg, 17(1):51–6

Redwinw DB, Koning M, Sharpe DR. (1996) Laparoscopically Assisted Transvaginal Segmental Resection of the Rectosigmoid Colon for Endometriosis. Fertil Steril, 65(1):193-7

Nussbaum DP, Speicher PJ, Ganapathi AM, Englum BR, Keenan JE, Mantyh CR. et al. (2015) Laparoscopic Versus Open Low Anterior Resection for Rectal Cancer: Results from the National Cancer Data Base. J Gastrointest Surg, 19:124–32

Masubuchi S, Okuda J, Yamamoto M, Inoune Y, Tanaka K, Uchiyama K. (2021) Natural orifice specimen extraction in

laparoscopic colorectal cancer surgery: A case series study. International Journal of Surgery Case Reports, 78:204–209

Lin J, Lin S, Chen Z, Zheng B, Lin Y, Zheng Y, et al. (2021) Meta-analysis of natural orifice specimen extraction versus conventional laparoscopy for colorectal cancer. Langenbeck's Archives of Surgery, 406:283–299

Abu Gazala M, Wexner SD. (2017) Re-appraisal and consideration of minimally invasive surgery in colorectal cancer. Gastroenterol Rep (Oxf), 5:1–10.

Jacobs M, Verdeja JC, Goldstein HS. (1991) Minimally invasive colon resection (laparoscopic colectomy). Surg Laparosc Endosc, 1(3):144-50.

Kim J, Shim M, Kwun. (1996) Laparoscopic-assisted trans-vaginal resection of the rectum. Dis Colon Rectum, 39(5): 582–83

Sanchez J E, Marcet J E. (2013) Colorectal natural orifice transluminal endoscopic surgery

(NOTES) and transvaginal/transrectal specimen extraction. Tech Coloproctol, 17:69–7

Costantino FA, Diana M, Wall J, Leroy J, Mutter D, Marescaux J. (2012) Prospective evaluation of peritoneal fluid contamination following transabdominal vs. transanal specimen extraction in laparoscopic left-sided colorectal resections. Surg Endosc, 26: 1495-500

Lomanto D, Chua HC, Myat MM, So J, Shabbir A, Ho L. (2009) Microbiological contamination during transgastric and

transvaginal endoscopic techniques. J Laparoendosc Adv Surg Tech A, 19:465–9

Wolthuis AM, de Buck van Overstraeten A, D'Hoore A. (2014) Laparoscopic natural orifice specimen extraction-colectomy: a systematic review. World J Gastroenterol, 20:12981–92.

Cai JC, Hong XY. (2016) Laparoscopic-assisted natural orifice specimen extraction radical descending colectomy using a Cai tube. World J Surg, 40:2803–7.

Zhou S, Wang X, Zhao C, Pei W, Zhou H, Liu Q et al. (2019) Comparison of short-term and survival outcomes for transanal natural orifice specimen extraction with conventional mini-laparotomy after laparoscopic anterior resection for colorectal cancer. Cancer Management and Research, 11

Park JS, Kang H, Park SY, Kim HJ, Lee IT, Choi GS. (2018) Long-term outcomes after Natural Orifice Specimen Extraction versus conventional laparoscopy-assisted surgery for rectal cancer: a matched case-control study. Ann Surg Treat Res, 94:26–35.

Roovers JP, van der Bom JG, van der Vaart CH, van Leeuwen JHS, Scholte PC, Heintz APM. (2005) A randomized comparison of postoperative pain, quality of life, and physical performance during the first 6 weeks after abdominal or vaginal surgical correction of descensus uteri. Neurourol Urodyn. 24:334–40.

Paraiso MF, Barber MD, Muir TW, Walters MD. (2006) Rectocele repair: a randomized trial of three surgical techniques including graft augmentation. Am J Obstet Gynecol, 195:1762–71.

Benhidjeb T, Stark M. (2012) Natural Orifice Surgery (NOS)-the next step in the evolution of minimally invasive surgery. J Turk Ger Gynecol Assoc, 13:56–60

CHAPTER II

Adrenal Incidentalomas: Clinical Evaluation, Diagnosis, and Management

İbrahim Ali ÖZEMİR[1]

1. Introduction

Adrenal incidentaloma is an adrenal mass detected accidentally, often during imaging studies performed for unrelated reasons. With the increasing use of imaging technologies such as CT and MRI, the detection of these adrenal masses has become more frequent. Although the majority of these lesions are benign and asymptomatic, the clinical significance of an incidentaloma must be determined, as some may be hormonally active or malignant (Zieger MA & et al. 2009).

The importance of understanding the pathophysiology, diagnosis, and management of adrenal incidentalomas lies in their potential to cause serious clinical consequences if not properly assessed and treated. This chapter provides a comprehensive

[1] İstanbul Medeniyet Üniversitesi, Tıp Fakültesi, Genel Cerrahi ABD

overview of adrenal incidentalomas, focusing on their epidemiology, etiology, diagnostic evaluation, clinical management, and long-term follow-up.

2. Epidemiology and Prevalence

Adrenal incidentalomas are common, particularly in the elderly population. They are discovered in approximately 4-5% of individuals undergoing abdominal imaging, and their frequency increases with age. In studies, up to 10-15% of individuals over 70 years of age have been found to have adrenal incidentalomas (Young WF, 2007). Incidence of insidentalomas have been increasing and now approaches the 8.7% incidence reported in autopsy series (Kloos RT & et al. 1995).

A retrospective study conducted by Young et al. (2007) suggests that the increasing use of abdominal imaging techniques like CT and MRI has contributed significantly to the growing detection rates of these lesions. The true prevalence remains difficult to estimate, as many incidentalomas remain asymptomatic and undiagnosed.

2.1 Risk Factors for Adrenal Incidentalomas

Risk factors for having ana adrenal insidentaloma include advanced age, hypertension, diabetes, and obesity. However, the majority of adrenal incidentalomas are non-functional and asymptomatic. Less frequently, these masses may be associated with hormonal excess, including hyperaldosteronism or cortisol overproduction (Ziada & et al. 2018).

3. Pathophysiology and Etiology

Adrenal incidentalomas can arise from several benign or malignant causes, with the majority being non-functional adenomas (Table-1, Table-2) (Yener, Ertilav & Seçil, 2010). The primary etiologies include:

3.1 Benign Causes

- Adrenal adenomas: These are the most common type, representing approximately 60-70% of adrenal incidentalomas. Most adenomas are non-functional, though some can secrete hormones like cortisol or aldosterone (Ziada & et al. 2018).
- Pheochromocytomas: These rare, catecholamine-secreting tumors can cause episodic hypertension, headaches, sweating, and palpitations. Though uncommon, the risk of pheochromocytoma should not be underestimated due to its potential for causing life-threatening hypertensive crises (Lenders & et al. 2014).
- Adrenal cysts: Typically benign, these fluid-filled lesions are found in a small subset of incidentalomas. Adrenal cysts are usually asymptomatic and are often discovered incidentally (Fassnacht & et al. 2015).

3.2 Malignant Causes

- Adrenocortical carcinoma (ACC): This is a rare but aggressive tumor that arises from the adrenal cortex. ACC typically presents as a large mass, often with signs of hormonal excess. Due to its malignant

potential, these lesions require urgent investigation (Fassnacht & et al. 2015).

- Metastatic lesions: The adrenal glands are a common site for metastasis from other cancers, including lung, breast, and kidney cancers. These masses tend to be bilateral and can present a challenge in distinguishing them from primary adrenal tumors (Hamrahian & et al. 2016).

3.3 Other Causes

- Myelolipomas, hemangiomas, and granulomas can also manifest as incidentalomas, but these are much less common than adenomas (Fassnacht & et al. 2015).

Table-1: *Distribution of incidentalomas according to pathophysiological features.*

	Histopathological ratio (%)
Adrenal adenomas	85.6
Adrenocortical carcinoma	0.26
Malign pheochromocytoma	0.79
Benign pheochromocytoma	4.5
Adrenal Kist	3.0
Adrenal Myelolipoma	2.1
Adrenal Metastaz	3.7

Table-2: *Distribution of incidentalomas according to hormonal functions.*

	(%)
Non-functional adenomas	73.5
Subclinic Cushing Syndrome	12.0
Pheochromocytoma	5.2
Cushing Syndrome	4.4
Primary Hyperaldosteronism	4.4

4. Clinical Presentation and Symptoms

Adrenal incidentalomas are typically asymptomatic and are discovered incidentally. When symptoms do occur, they are often related to hormonal secretion or mass effect.

4.1 Hormonal Activity

- **Cortisol-producing tumors** (Cushing's syndrome): These tumors are typically adrenal adenomas or, less commonly, adrenocortical carcinomas. They result in the overproduction of cortisol, a glucocorticoid that affects nearly every organ system.
- **Aldosterone-producing tumors** (Conn’s syndrome): These are usually benign adrenal adenomas that secrete aldosterone, leading to sodium retention, potassium excretion, and hypertension.
- **Catecholamine-producing tumors** (pheochromocytomas): These rare tumors arise from the adrenal medulla and secrete excess catecholamines (epinephrine, norepinephrine, and dopamine), causing

paroxysmal episodes of hypertension and other systemic symptoms.

- **Androgen-secreting tumors**: These less common tumors produce excess androgens, which can lead to symptoms such as hirsutism and virilization, particularly in women.

4.1.1 Cushing's Syndrome

Cushing's syndrome is one of the most recognizable manifestations of adrenal dysfunction, resulting from excessive cortisol production. The syndrome encompasses a variety of clinical signs and symptoms due to the metabolic and physiological effects of excess cortisol, including:

- **Obesity**: Central obesity, often with a characteristic "moon face" and "buffalo hump," is one of the hallmark signs.
- **Hypertension**: Elevated blood pressure occurs in the majority of patients due to the sodium-retaining effects of cortisol and its impact on vascular tone.
- **Skin Changes**: Patients may develop striae and thin skin, which bruises easily.
- **Muscle Weakness**: Proximal muscle weakness is often seen, especially in the lower limbs.
- **Osteoporosis**: Chronic cortisol excess leads to bone demineralization, increasing the risk of fractures.

- **Psychiatric Symptoms**: Cognitive disturbances, depression, and even psychosis can occur in patients with cortisol excess.
- **Menstrual Irregularities**: Women may experience amenorrhea or oligomenorrhea due to altered hypothalamic-pituitary-gonadal axis function.
- **Hyperglycemia**: Cortisol increases gluconeogenesis and can cause steroid-induced diabetes, with fasting blood glucose levels often elevated.
- **Immune Suppression**: The anti-inflammatory effects of cortisol predispose to increased susceptibility to infections.
- Cushing's syndrome results from both adrenal adenomas and adrenocortical carcinomas. While adenomas are more common, carcinomas are associated with a more aggressive clinical course, and patients may present with rapidly growing masses and severe hormonal excess (Young et al., 2007)

4.1.2. Conn's Syndrome

Conn's syndrome, caused by aldosterone-secreting adrenal adenomas, is another common functional adrenal tumor. The excessive production of aldosterone leads to:

- **Hypertension**: The hallmark symptom of Conn's syndrome is resistant hypertension—elevated blood pressure that is difficult to control with standard antihypertensive agents. Sodium retention and

potassium excretion lead to fluid retention, further contributing to hypertension.

- **Hypokalemia**: As a result of the increased renal excretion of potassium, patients often develop hypokalemia. Symptoms of hypokalemia may include muscle weakness, fatigue, and arrhythmias (e.g., ventricular fibrillation).
- **Metabolic Alkalosis**: Aldosterone increases renal sodium retention at the expense of potassium and hydrogen ion loss, leading to **metabolic alkalosis**.
- **Polyuria and Polydipsia**: Patients may experience increased urination and thirst due to the effects of aldosterone on fluid balance.
- **Fatigue**: Chronic fatigue and generalized weakness are common due to the combined effects of hypokalemia and hypertension.

Early detection of Conn's syndrome is critical because it is one of the most treatable causes of secondary hypertension. Surgical removal of the adenoma can result in normalization of blood pressure in many cases (Ziada et al., 2018)

4.1.3.Pheochromocytomas

Pheochromocytomas are catecholamine-secreting tumors that arise from chromaffin cells in the adrenal medulla. These tumors secrete large amounts of epinephrine and norepinephrine, leading to:

- **Paroxysmal Hypertension**: Sudden and severe elevations in blood pressure occur, often accompanied

by headaches, palpitations, and sweating. These hypertensive crises can be life-threatening if not managed appropriately.

- **Headaches**: Often described as severe, pounding, and episodic.
- **Sweating**: Profuse and sometimes accompanied by flushing of the skin.
- **Palpitations**: A feeling of rapid or irregular heartbeats is common.
- **Anxiety or Panic Attacks**: Catecholamine excess can mimic symptoms of **anxiety disorders**, with patients reporting feelings of nervousness, tremors, and feelings of impending doom.
- **Weight Loss**: Despite increased appetite, patients may experience unexplained weight loss due to the catabolic effects of excess catecholamines.
- **Tachycardia**: A frequent finding, tachycardia results from increased sympathetic stimulation of the heart.
- **Hyperglycemia**: The metabolic effects of catecholamines lead to an increased release of glucose, potentially resulting in steroid-induced diabetes (Lenders et al., 2014).

Pheochromocytomas can present as sporadic or part of inherited syndromes such as multiple endocrine neoplasia type 2 (MEN2) or von Hippel-Lindau disease. Diagnosing

pheochromocytomas requires biochemical testing (measuring plasma metanephrines and urinary catecholamines) and imaging studies (Hamrahian et al., 2016)

4.1.4.Androgen-producing Tumors

Adrenal tumors that secrete androgens are less common but can cause a variety of symptoms, particularly in women. These tumors can result in:

- **Hirsutism**: Excessive hair growth in a male pattern (e.g., on the face, chest, and back).
- **Virilization**: Symptoms such as deepening of the voice, clitoromegaly, and male-pattern baldness.
- **Menstrual Irregularities**: Androgen excess can lead to anovulation and irregular periods.
- **Acne and Oily Skin**: Common features of androgen excess.
- **Muscle Mass Increase**: Rarely, muscle hypertrophy may occur due to prolonged androgen exposure.

While these tumors are generally benign adrenal adenomas, they require careful hormonal testing (e.g., measuring serum testosterone and DHEA-S) to confirm the diagnosis (Fassnacht et al., 2015)

4.2 Mass Effect

Adrenal tumors, particularly larger masses, may produce symptoms not only due to hormone secretion but also through a phenomenon known as mass effect. Mass effect occurs when a

growing tumor compresses adjacent structures, leading to a variety of symptoms depending on the location and size of the mass. While many adrenal tumors are discovered incidentally and remain asymptomatic, larger or more aggressive tumors can cause significant clinical manifestations. These symptoms arise as a result of compression on neighboring organs such as the kidneys, liver, spleen, diaphragm, and inferior vena cava. Additionally, mass effect can cause pain, vascular compromise, and impaired organ function.

Larger adrenal incidentalomas can exert mass effects, such as abdominal pain or discomfort. However, the vast majority of incidentalomas remain asymptomatic unless they are large or hormonally active. The severity and type of symptoms depend on several factors:

- **Tumor Size**: Larger tumors are more likely to exert mass effect, with masses greater than 4 cm being particularly prone to causing compressive symptoms.
- **Tumor Location**: The adrenal glands are located in close proximity to vital structures such as the kidneys, liver, diaphragm, and major blood vessels, all of which can be compressed by an enlarging adrenal mass.
- **Tumor Type**: Malignant tumors, such as adrenocortical carcinoma (ACC), are more likely to grow rapidly and cause mass effect. On the other hand, benign adenomas and cysts may grow more slowly and cause fewer symptoms.

4.2.1. Abdominal Pain and Discomfort

One of the most common symptoms associated with adrenal masses is abdominal pain or discomfort. The tumor can compress surrounding structures, including the kidneys, liver, and spleen, leading to pain. The pain may be localized to the upper abdomen or may be diffuse, depending on the tumor's size and location. The pain can be either:

- **Dull and constant**, caused by gradual compression of tissues.
- **Sharp or sudden**, if the mass causes acute distension or infarction of the tumor or adjacent tissues.

Pain is more likely to be present in large adrenal tumors and those with invasive properties, such as adrenocortical carcinoma. In some cases, the pain may worsen with certain movements or postural changes, such as bending or twisting (Fassnacht et al., 2015).

4.2.2. Abdominal Mass or Distension

As adrenal tumors grow, they may become palpable, especially if the mass exceeds 4 cm in diameter. In the case of larger, malignant tumors, the abdominal mass may be visible or easily felt during physical examination. In some cases, this can lead to abdominal distension as the tumor presses against the abdominal wall and surrounding organs.

- **Palpable Mass**: A firm, non-tender mass may be palpated in the upper abdomen or flank. This is often noted on physical exam in patients with larger adrenal

masses, particularly in those with adrenocortical carcinoma or metastatic disease (Young et al., 2007).

- **Abdominal Distension**: If the tumor grows large enough, it can lead to generalized abdominal swelling due to the tumor's size or associated fluid accumulation.

4.2.3. Compression of Adjacent Organs

Depending on the location of the tumor, various organ systems can be affected by direct compression, resulting in a variety of symptoms:

- **Kidneys**: Compression of the kidneys may result in hydronephrosis, causing flank pain, hematuria, or impaired renal function. Hydronephrosis may be identified on imaging studies, such as ultrasound or CT scans.
- **Inferior Vena Cava (IVC)**: Tumors that enlarge and encase or compress the inferior vena cava can lead to venous congestion and symptoms such as lower extremity edema, varicose veins, or deep vein thrombosis. In severe cases, inferior vena cava syndrome can lead to life-threatening complications such as renal failure or pulmonary edema.
- **Diaphragm**: Compression of the diaphragm can result in dyspnea or hiccups due to impaired diaphragm movement or irritation of the phrenic nerve (Ziada et al., 2018).

- **Bowel**: Large adrenal tumors can also press on the small intestine or colon, leading to intestinal obstruction or changes in bowel habits.

4.2.4. Weight Loss and Generalized Weakness

In more aggressive adrenal tumors, such as adrenocortical carcinoma or metastatic adrenal tumors, unexplained weight loss and generalized weakness can occur. This may be related to the catabolic effects of the tumor, or due to systemic inflammation and immune response. In some cases, tumor necrosis or hemorrhage can further contribute to these nonspecific systemic symptoms (Fassnacht et al., 2015).

5. Diagnosis

The diagnostic evaluation of adrenal incidentalomas typically involves imaging studies followed by biochemical tests to assess hormonal function. These methods are essential to differentiate between benign and malignant lesions and to identify hormonally active tumors.

5.1. Imaging Studies

Imaging plays a central role in the diagnosis of adrenal incidentalomas, primarily to determine the size, characteristics, and potential malignancy of the adrenal mass. The following imaging modalities are commonly used:

5.1.1. Computed Tomography (CT)

CT is the most widely used imaging modality for the detection and initial characterization of adrenal incidentalomas. A non-contrast CT scan is often the first step in the diagnostic process, as it

allows for the assessment of the size, density, and margins of the mass.

- **Size and Density**: The size of an adrenal mass is an important factor in predicting its nature. Lesions smaller than 4 cm in diameter are generally considered low-risk for malignancy. Benign lesions, such as non-functioning adenomas, typically have low attenuation (less than 10 Hounsfield units [HU]) on unenhanced CT scans. In contrast, malignant lesions (e.g., adrenocortical carcinoma or metastases) often present with higher attenuation values and may show heterogeneous enhancement after contrast administration.
- **Characteristics**: Most benign adrenal adenomas are well-circumscribed, homogeneous, and have a smooth border. Irregular margins, heterogeneous density, and a large size are features that raise suspicion for malignancy. Adrenocortical carcinomas, for instance, tend to present as large, heterogeneous masses with irregular borders and areas of necrosis.
- **Adrenal Imaging Protocols**: The Adrenal Mass Imaging Working Group and guidelines from Endocrine Society recommend a multi-phase CT protocol for better characterization, including early and delayed contrast-enhanced images. The delayed phase may help to differentiate benign from malignant

lesions, with benign tumors typically showing rapid contrast washout (greater than 50%).

5.1.2. Magnetic Resonance Imaging (MRI)

MRI is used less frequently than CT but is helpful in certain cases, particularly when the CT findings are indeterminate or when further tissue characterization is necessary.

- **Superior Soft Tissue Contrast**: MRI provides superior soft tissue contrast, making it effective in distinguishing between benign lesions (e.g., lipomas) and other types of tumors. MRI is particularly valuable in the assessment of lesions with fat content, such as myelolipomas, which can appear hyperintense on T1-weighted images.
- **Post-Contrast Imaging**: MRI can provide additional information on the vascularity and enhancement patterns of the lesion, which can be useful in distinguishing benign from malignant tumors. However, MRI is more expensive and time-consuming than CT, so it is generally reserved for cases with equivocal CT results.

5.1.3. Positron Emission Tomography (PET)

In cases where there is suspicion of malignancy, such as when the adrenal incidentaloma is large, irregular, or associated with clinical symptoms, 18F-fluorodeoxyglucose (FDG)-PET may be used to assess metabolic activity. Malignant tumors, including adrenocortical carcinoma and metastases, typically show increased

glucose metabolism, whereas benign lesions, such as non-functioning adenomas, usually show little to no uptake.

- **Limitations**: Although FDG-PET is a useful tool for assessing metabolic activity, it has limitations, particularly in distinguishing benign adenomas from other benign lesions such as myelolipomas. Additionally, the cost and availability of PET imaging restrict its use to select cases.

5.2. Biochemical and Hormonal Evaluation

Once an adrenal incidentaloma is identified, biochemical tests have to performed to assess whether the mass is hormonally active. Any hormonally hyperfunctioning adenoma needs to be surgical resection. Functional tests are critical to determine whether the tumor is secreting hormones such as cortisol, aldosterone, or catecholamines, which would necessitate different management approaches. In general, testing the patient for the production of excess sex hormones is not indicated unless the patient has obvious clinical stigmas.

5.2.1. Screening for Hormonal Activity

The hormonal evaluation depends on the clinical presentation and risk factors but generally includes the following tests:

- **Cushing's Syndrome**: To assess for cortisol hypersecretion, the overnight dexamethasone suppression test is typically used. An elevated 24-hour urinary free cortisol or late-night salivary cortisol may also suggest Cushing's syndrome. A diagnosis of Subclinical Cushing Syndrome (SCS) is suspected if

the serum cortisol level exceeds 5.0 μg/dL after a 1-mg dexamethasone suppression test. A low or suppressed level of ACTH or a low dehydroepiandrosterone sulfate concentration further supports the diagnosis. A second abnormal test such as a 2-day low-dose dexamethasone suppression test, may be needed to establish the diagnosis of SCS (Zeiger MA, et al. 2009). If these tests are abnormal, further investigation into the source of cortisol overproduction (e.g., Cushing's disease vs. an adrenal adenoma) is necessary.

- **Hyperaldosteronism**: For the diagnosis of Conn's syndrome (primary hyperaldosteronism), testing includes plasma aldosterone levels and plasma renin activity (PRA). The aldosterone-to-renin ratio (ARR) is highly sensitive for detecting hyperaldosteronism. Patients with hypertension who have a ratio of plasma aldosterone concentration (PAC) (ng/dL) to plasma renin activity (PRA) (ng/mL per hour) of >20 while not taking spironolactone and mineralocorticoid receptor blockers should undergo further assessment for the presence of primary aldosteronism (Young Jr. W.F, 1999). If abnormal, further confirmatory tests (e.g., saline infusion test or captopril challenge) are performed.

- **Pheochromocytoma**: If there is clinical suspicion for a pheochromocytoma, biochemical tests for elevated plasma metanephrines or urinary catecholamines are

recommended. An elevated metanephrine level (either plasma or 24-hour total urine) can strongly suggest the presence of a pheochromocytoma. The clonidine suppression test is also used to confirm the diagnosis (Sawka AM et al, 2003).

5.3. Functional Imaging Studies

Functional imaging, including adrenal scintigraphy or PET scanning, may also be employed to further assess the functional activity of the adrenal mass.

- **Adrenal Scintigraphy:** This technique involves the use of radiolabeled compounds (e.g., I-131 or I-123-labeled metaiodobenzylguanidine [MIBG]) to assess whether the adrenal mass is secreting catecholamines. Although adrenal scintigraphy is less commonly used in current practice due to the advent of more advanced imaging techniques, it can still be valuable for functional assessment in certain cases.
- **Dota PET:** Dota PET (Positron Emission Tomography) refers to a type of molecular imaging used in the detection of tumors, particularly neuroendocrine tumors (NETs) like pheochromocytomas and paragangliomas. The technique involves the use of a radiolabeled peptide, commonly 68Ga-DOTATATE or 68Ga-DOTANOC, which binds to somatostatin receptors present on the surface of most pheochromocytoma cells. These tumors express somatostatin receptors more

abundantly, making Dota PET a valuable tool in their detection and management (Köhler S, et al., 2016).

Dota PET imaging is particularly valuable for detecting metastatic pheochromocytoma or extra-adrenal pheochromocytoma that may not be visible on conventional imaging like CT or MRI. It also helps in identifying primary tumors, local recurrences, and distant metastasis, which is critical for staging and treatment planning.

Studies have shown that Dota PET/CT imaging can have higher sensitivity (80-90%) compared to conventional imaging techniques for identifying pheochromocytomas, particularly in cases with inconclusive CT or MRI findings.

5.4. Risk Stratification

The size, imaging characteristics, and hormonal profile of an adrenal incidentaloma help determine the likelihood of malignancy and whether intervention is necessary. A mass larger than 4 cm, particularly with irregular borders or heterogeneous enhancement, raises suspicion for malignancy (Table-3, Table-4, Table-5).

Table-3: *Evaluation of tissue density (Hounsfield Unit-HU) and contrast wash-out ratios in distinguishing adenomas from carcinomas in adrenal masses on computed tomography.*

Non-Contrast - Computed Tomography
• <10 HU (low) → Adenoma • >10 HU (high) → Non-Adenoma Mass
With Contrast - Computed Tomography
• ≥60% → Adenoma • <60% → Non-Adenoma Mass

Table-4: *Evaluation of signal intensity of adrenal lipid rich adenomas on MRI.*

In-phase image of MRI
• İntermediate intensity signal → Lipid rich adenoma
Out-of-phase chemical shift image of MRI
• Intensity drop significantly → Lipid rich Adenoma

Table-5: *Algorithm for the approach to incidental adrenal masses.*

Hormonal activity
• **Functional** → Surgical rese ction • **Non-functional** → Mass size and Imaging features
Mass size and Imaging features
• **< 4 cm** → Follow-up • **4-6 cm** → According to imaging featurees (Table-3 and Table-4) • **> 6cm** → Surgical resection

6. Management and Treatment

The management approach for adrenal incidentalomas depends on several factors, including the size of the mass, its functional status, and the patient's overall health. The majority of incidentally detected adrenal masses are benign and non-functioning adenomas, allowing for conservative follow-up in most patients.

6.1 Observation

Most adrenal incidentalomas that are small (<4 cm), non-functional, and stable on follow-up imaging can be safely monitored. Follow-up imaging is typically done 6-12 months after initial discovery, with longer intervals if the lesion remains stable. An average follow-up of 4 years revealed a size increase of more than 10 mm or the detection of a lesion in the contralateral adrenal gland in 5–20% of cases. Malignant transformation of an initially benign-

appearing adrenal mass was reported in less than 0.1% of cases (Zieger MA, et al. 2009). Hormonal evaluation should be conducted annually for the first 5 years after diagnosis, with subsequent assessments tailored to each patient individually.

6.2 Surgical Intervention

Surgical intervention should be considered for patients with suspicious or malignant radiological appearances, overt hormonal hypersecretion syndromes, lesions showing an increase in size of ≥10 mm during follow-up, or cases of subclinical Cushing's syndrome where glucocorticoid excess-related comorbidities do not improve with medical treatment (Comlekci A, etal., 2010) (yener S, et al., 2010).

Surgical removal is indicated for:

Larger tumors (greater than 6 cm), as these have a higher likelihood of being malignant.

Functioning tumors: If the tumor is producing excessive hormones, surgical removal is necessary.

Suspected malignancy: For tumors with concerning features (e.g., rapid growth, irregular shape, suspected CT and MRI findings), biopsy and surgical resection may be required.

6.3 Medical Management

For pheochromocytomas, alpha-blockers (such as phenoxybenzamine) are used to control blood pressure and reduce the risk of intraoperative hypertensive crises. Patients with hyperaldosteronism may benefit from aldosterone antagonists (e.g., spironolactone) or adrenalectomy if a functional adenoma is

confirmed. Particularly in patients undergoing adrenalectomy due to glucocorticoid hypersecretion, postoperative glucocorticoid replacement therapy is essential.

6.4 Adrenal Cancer and Metasttatic lesions

Adrenocortical carcinoma, being a rare but aggressive malignancy, requires early diagnosis and aggressive management, including surgical resection, chemotherapy, and sometimes radiation therapy. Even in patients undergoing curative resection, the rate of local recurrence or distant metastasis is as high as 75%.

The most common cancers that metastasize to the adrenal gland are malignant melanoma, renal cell carcinoma, lung cancer, and colorectal cancers. They can be bilateral. Surgery should be considered if the primary disease has a good survival prognosis, there are no other distant metastases, and curative treatment of the primary tumor is feasible. Fine-needle aspiration biopsy (FNAB) can be used to differentiate whether an adrenal mass is a metastasis or a primary adrenocortical carcinoma (ACC) in cases with known malignancy.

7. Conclusion

Adrenal incidentalomas are increasingly common with the widespread use of abdominal imaging. The vast majority are benign, but accurate diagnosis and proper management are essential to avoid missing clinically significant tumors, such as functioning adenomas or adrenocortical carcinoma. Through careful evaluation with imaging and biochemical testing, most adrenal incidentalomas can be appropriately managed, with a focus on surveillance for benign lesions and intervention for hormonally active or malignant tumors.

References

Zeiger MA, Thompson GB, Duh QY, The American Association of Clinical Endocrinologists and American Association of Endocrine Surgeons medical guidelines for the management of adrenal incidentalomas. Endocrine Practice 2009;15:1–20.

Young WF. "Adrenal Incidentalomas." *New England Journal of Medicine*, 2007; 356(6):601-610.

Kloos, R. T., Gross, M. D., Francis, I. R., Korobkin, M., & Shapiro, B. (1995). Incidentally discovered adrenal masses. *Endocrine reviews*, *16*(4), 460-484.

Ziada AM, et al. "Management of Adrenal Incidentalomas: A Review of Current Guidelines." *Endocrine Practice*, 2018; 24(5):457-464.

Yener S, Ertilav S, Secil M, Prospective evaluation of tumor size and hormonal status in adrenal incidentalomas. J Endocrinol Invest 2010 Jan; 33(1):32–6.

Lenders JW, et al. "Pheochromocytoma: A Comprehensive Review of Clinical Manifestations and Diagnosis." *Endocrine Reviews*, 2014; 35(5):544-555.

Fassnacht M, et al. "Adrenocortical Carcinoma: Diagnostic and Treatment Approaches." *European Journal of Endocrinology*, 2015; 173(2):181-191.

Hamrahian AH, et al. "Incidental Adrenal Masses: Management and Diagnostic Approach." *Endocrine Practice*, 2016; 22(3):316-322.

Zeiger MA, Thompson GB, Duh QY et al. American Association Of Clinical Endocrinologists And American

Association Of Endocrine Surgeons Medical Guidelines For The Management Of Adrenal Incidentalomas. AACE/AAES Guidelines, Endocrine Practice, (2009) Volume 15, Supplement 1 – 20.

Young Jr. W.F. Primary aldosteronism: a common and curable form of hypertension. *Cardiol Rev.* 1999; 7:207-214.

Sawka, A.M, Jaeschke, R, Singh, R.J. A comparison of biochemical tests for pheochromocytoma: measurement of fractionated plasma metanephrines compared with the combination of 24-hour urinary metanephrines and catecholamines. *J Clin Endocrinol Metab.* 2003; 88:553-558.

Köhler S., et al. (2016). The role of 68Ga-DOTATATE PET/CT in the management of pheochromocytoma and paraganglioma. *European Journal of Nuclear Medicine and Molecular Imaging*, *43*(2), 288-297.

Comlekci A, Yener S, Adrenal incidentaloma, clinical, metabolic, follow-up aspects: single centre experience Endocrine February 2010, Volume 37, Issue 1, pp 40–46.

Yener S, Ertilav S, Secil M. Prospective evaluation of tumor size and hormonal status in adrenal incidentalomas. J Endocrinol Invest 2010 Jan; 33(1):32–6.

BÖLÜM III

Fournier Gangreni

Bülent Koca[1]
Hamza Çınar[2]

GİRİŞ

Fournier gangreni perianal bölge ve dış genital organların tutulumu ile başlayan karın duvarı, karın içi organlar, göğüs duvarı ve alt ektremitelere kadar ilerleyebilen, çoğunlukla polimikrobial etkenlerle ortaya çıkan sinerjitik bir enfeksiyon ve eşlik eden vasküler tromboza bağlı gelişen nekrotizan fasit tablosudur. Hızlı yayılım göstermesi nedeniyle acil müdahale gerektiren, müdehalede geç kalınırsa yüksek mortaliteye sebep olan cerrahi bir hastalıktır. Bauriene'in ilk olarak 1794 yılında bu hastalığı tanımlamasına rağmen Jean-Alfred Fournier tarafından skrotum ve penisin

[1] Doç. Dr. Tokat Gaziosmanpaşa Üniversitesi Tıp Fakültesi Genel Cerrahi Bölümü, Tokat
[2] Doç. Dr.Pamukkale Üniversitesi Tıp Fakültesi Genel Cerrahi Bölümü, Denizli

fulminan gangreni olarak tanımlanmasından dolayı günümüzde fornier gangreni adı ile anılmaktadır (1,2).

Etiyoloji

Fournier gangreni tüm yaş gruplarında görülebilmekle birlikte özellikle 50 yaştan sonra görülme sıklığı artmaktadır (3). Erkeklerde kadınlardan 10 kat daha yüksek oranda görülmekte olduğu bildirilmiştir (4). Kadınlarda az görülmesi perineal drenajın vajen yoluyla erkeklere oranla daha iyi olmasına bağlanmıştır (5). Fournier gangreni, yılda 100.000 erkek başına 1,6 vakada ortaya çıkan ve cerrahi amaçlı hastaneye başvuruların %0.02-0.09'unu oluşturan son derece nadir bir hastalıktır. Hastalıkla ilgili endemik bölgesel ya da mevsimsel dalgalanmalar tanımlanmamıştır (6). Hastalık genellikle ürogenital sistem, anorektal bölge veya cinsel organların derisinin enfeksiyöz süreçleri nedeniyle oluşur. Fournier gangreni altta yatan birçok hastalığın mevcut olduğu farklı mekanizmalarla ortaya çıkmakla birlikte doku dolaşımını bozan her durum predispozan faktör olabilir. Predispozan faktörler arasında diyabet, alkolizm, obezite , rektal apse, perianal fistül,kolon divertikülü, perine ve ürogenital bölgeye uygulanan cerrahi girişimler ve malign neoplazmlar nedeniyle hastaların baskılanmış bağışıklığı sayılabilir. Fournier gangreni ile birlikteliği en sık görülen iki predispozan hastalık sırasıyla diabet ve alkolizm olarak sıralanır (7). Sosyo-kültürel durumu düşük toplumlarda daha sık görüldüğü öne sürülmektedir. Kadınlarda vulva ve bartholin abseleri nedeniyle de Fournier gangreni ortaya çıkabilmektedir. Perianal kökenli infeksiyonlar sonucu ortaya çıkan fournier gangrenlerinde prognozun daha kötü olduğu öne sürülmektedir (8).

Patogenez

Bakteriyemi, endotel hasarına yol açan sitokin kaskadını başlatan fasya nekrozunun gelişme mekanizmasında bir başlangıç halkası olarak kabul edilir, Tromboplastin vasıtasıyla aktive fibrinolizin inhibisyonu oluşur ve pıhtılaşma kaskadı aktive edilir. Bu süreç fasyayı besleyen damarların yaygın mikrotrombozu ile sonuçlanır. Ek olarak, endotel hasarı, kanın sıvı kısmının ekstravazasyonuna, dokuların şişmesine, lökosit infiltrasyonuna yol açar ve bunların tümü fasyanın iskemik nekrozuna yol açar (9).

Mikrobiyoloji

Fournier gangreni gelişiminde enfeksiyona sebep olan mikroorganizmalar çeşitlilik göstermektedir. Tek bir etkenin sebep olduğu fournier gangreni olguları çok nadir görülür. Fournier gangreni olgularında izole edilen patojenler çoğunlukla perinenin ve genital organların florasında bulunan bakterilerdir Bunlar Escherichia coli, Bacterioides fragilis, Klebsiella pneumonia gibi bakterilerdir (10).

pneumonia, Bacterioides fragilis, Staphylococus aureus gibi bakterilerdir.

Ama ana hatlarıyla Fournier gangreninin mikrobiyolojik bulgulara göre dört tipte sınıflandırılabileceği sonucuna varılmıştır (Tablo 1). En yaygın olanı ise polimikrobiyal tip olarak da bilinen tip I'dir.

Mikrobiyolojik tip	Patojen	Enfeksiyon yeri	Komorbit faktör
Tip l (polimikrobial)	Fakültatif ve zorunlu anaeroplar	Perine ve gövde	Diabet
Tip ll (monomikrobial)	B Hem streptokok	Uzuvlar	
Tip lV	Clostridyum,gram (-), aeromonas hidrofili		Deniz ürünü tüketmek
Tip V	Candida, zigomiset	Uzuv,gövde,perine	Bağışıklık baskılı

Mikrobiyolojik tanı ameliyat öncesi ve sırasında alınan numunelerin ve kan kültürlerinin değerlendirilmesine dayanır. Kan kültürleri tüm vakaların %25'inde pozitiftir, cerrahi debridman sırasında yara bölgesinden alınan kültürler ise vakaların yaklaşık %80'inde pozitif sonuç verir (11-13).

Klinik

Olgularda başvuru sırasında genellikle lokal ağrı, kaşıntı, şişlik ve eritem bulguları mevcuttur (14). Enfeksiyon yüzeyel dokulardan derin dokulara doğru yayıldıkça sistemik semptomlar eşlik etmeye başlar. Taşikardi ve ateş en sık görülen vital bulgu anormallikleridir bunu hipotansiyon ve takipne takip eder. Fournier gangreninde görülebilecek en kötü durum çoklu organ yetmezliği olarak hastalığın en son döneminde karşımıza çıkan sepsisdir(10). Deri eritemi ile birlikte taşikardi, hipotansiyon, takipne ve ateş gibi vital bulgu anormallikleri diğer yumuşak doku enfeksiyonlarından fournier gangrenini ayırmadaki en faydalı semptomlardır (15). Enfekte bölgede hassasiyet, skleroz, cilt nekrozu ve hemorajik büller görülür ve karakteristik olarak hassas ve krepitasyon

gösteren lezyonlar ortaya çıkar (10,6). Enfeksiyonun gelişimine bağlı olarak yukarıda açıklanan klinik görüntü her zaman belirgin olmayabilir. Sonuç olarak fournier gangreninde erken ve ileri belirtiler olarak ortaya çıkan iki grup semptom olduğu söylenebilir. En yaygın erken belirtiler eritem, lokal sıcaklık artışı, cilt sklerozu ve ödemdir. Bununla birlikte hastalığın fulminan formunda hasta da şiddetli yumuşak doku nekrozu, septik şok ve çoklu organ disfonksiyonu sendromunun belirti ve semptomları görülür. Bu durumda klinik tablo birkaç saat içinde hızla bozulur; ağrı şiddetlidir ve genellikle deri belirtilerinden önce kendini gösterir. Dikkat çekici bir şekilde, ağrı klinik bulgularla orantısız görünmektedir (16) .

Laboratuvar Bulguları:

Fournier gangrenine spesifik bir laboratuvar bulgusu yoktur. Her enfeksiyonda olduğu gibi Fournier gangreninde de Lökositoz ve yüksek C reaktif protein değerleri sıklıkla görülmektedir. Hastalığın ilerlemesi sonucu böbrek yetmezliği ve multi organ yetmezliği gelişmesi ile birlikte kan üre azotu ve kreatin kinaz değerlerinde artış görülebilir.

Görüntüleme yöntemleri:

Fournier gangreni olgularında tanıyı netleştirmek ve/veya hastalığın yaygınlığını ortaya koymak için olgulara görüntüleme yapmak gerekebilir. Kesin olarak Fournier gangreni olduğu düşünülen olgularda tedaviyi geciktirmeme adına görüntüleme yapılmayabilir veya tedaviye başlandıktan sonra görüntüleme yapılabilir.

Fournier gangreni olgularında direkt grafiler dokudaki hava değerlerini göstererek özellikle clostridyal kaynaklı nekrozlarda kullanılabilir. Fournier gangreni hastalarının yarısında direkt grafide gaz görülür ve bu tanı için oldukça spesifiktir. Ama radyografide gaz formasyonunun görülmemesi tanıyı dışlamaz(16).

Fournier gangreninde bilgisayarlı tomografi (BT) görüntülemesi doku enfeksiyonunun, fasyal şişmenin, iltihaplanmanın ve gaz oluşumunun derecesini gösterebilir. Yumuşak doku ve fasyada kalınlaşma, sıvı kolleksiyonu, abse formasyonu, enflamasyon ve subkutan amfizem BT'nin karakteristik fournier gangreni bulgularıdır. BT, fournier gangreni hastalarında perineal abse, fistül formasyonu, intraabdominal veya retroperitoneal boşluklardaki enfeksiyöz durumları tespit edebilir(5,17).

Manyetik rezonans (MR) görüntülemesi yumuşak doku patolojilerini görüntülemek için en ideal tekniktir. MR, BT'den daha iyi tanı koysa da yüksek maliyeti, daha fazla zaman gerektirmesi ve hastaların da stabil olması gerektiğinden kullanımı ciddi oranda kısıtlanmaktadır(18).

Fournier gangreni tanısını koymada ultrasonografi de uygulanabilir bir seçenektir ve özellikle tanı net olmadığında enfeksiyonun doğası ve yaygınlığı hakkında faydalı bilgiler sağlar ama hem sınırlı görüş alanı hem de basıya bağlı ortaya çıkan şiddetli ağrı nedeniyle sınırlı bir kullanım alanına sahiptir(19). Ultrasonografi ancak ve ancak fournier gangreni konusunda

tecrübeli radyologlar tarafından yapıldığında tanıya daha çok yardımcı olabilir.

Tedavi

Fournier gangreni tedavi edilmediği takdirde %90'a kadar mortalite oranlarına sahip olabilen acil tedavi gerektiren bir hastalıktır. Fournier gangreni olgularında tedavinin ilk basamağı yoğun sıvı ve elektrolit replasmanı ile nutrisyonel destektir. Kritik hastaların bakımı yoğun bakımda yapılmalıdır(21). Agresif cerrahi ve medikal tedavilere rağmen günümüzde halen Fournier gangreni mortalitesi yüksekdir. Mortalite bildiren çalışmalara göre merkezlerin deneyim ve donanım yeterliliğine bağlı olarak Fournier gangreninde % 6-60 arasında değişen mortalite oranları bildiren çalışmalar mevcuttur(21).

Fournier gangreni tedavisinde klasik yöntem halen geride nekrotik doku bırakılmaksızın yapılan agresif cerrahi debridmanlar (Fotoğraf 1) ve etken etkili antibiyotik tedavisidir. Doku perfüzyonunda bozulma ile seyreden bu hastalıkta tek başına antibiyotik tedavisi yeterli olmamaktadır. Kan veya doku kültürü sonuçları çıkana kadar ampirik antibiyotik tedavisi mümkün olduğunca geniş etkenli patojenleri içerecek şekilde başlanmalıdır. Kültür sonucunda etkenler ortaya konulabilirse o etkenlere göre antibiyotik seçimi düzenlenmelidir. Başlangıç tedavisi ampisilin-sulbaktam ile metronidazol veya klindamisin kombinasyonunu içerir (22). Tip 1 enfeksiyon için anaerobik patojenleri kapsaması oldukça önemlidir metronidazol, klindamisin veya karbapenemler (imipenem) etkili antimikrobiyallerdir. Yakın zamanda antibiyotik tedavisi görmüş veya hastaneye kaldırılmış hastalar için ilk ampirik tedavi olarak geniş gram-negatif kapsam gereklidir. Bu gibi

durumlarda ampisilin-sulbaktam, piperasilin-tazobaktam, tikarsilin-klavulanat asit, üçüncü veya dördüncü kuşak sefalosporinler veya karbapenemler gibi antibiyotikler ve daha yüksek dozlarda kullanılır. Antibiyotikler lokal belirti ve semptomlar düzeldikten sonra 5 güne kadar uygulanmalıdır ve fournier gangreni için ortalama antibiyotik tedavisi süresi 4-6 haftadır (23).

Gangrenden etkilenen dokuların cerrahi debridmanı, nekroze dokuların uzaklaştırılması ve gerekirse fasyatomi yapılması tedavinin ana öğesidir. Debritman erken aşamada ve etkin biçimde yapılmalıdır. Sağlam doku sınırına kadar debridman ve nekrotik doku eksizyunu yapılmalıdır. Literatüre baktığımızda hastaların başvuru anından itibaren ilk altı saat içerisinde ameliyata alınması ile mortalitenin anlamlı derecede azaldığını gösteren çalışmalar mevcuttur(24). Cerrahi işlem sonrasında yara hidrojen peroksit, salin ve %1 povidon iyodin solüsyonu ile yıkanmalı ve son olarak antiseptik özelliklere sahip tıkayıcı ve absorptif pansuman ile kaplanmalıdır. Cerrahi sonrası yara takibi konvansiyonel yöntemlerle yapılabileceği gibi vakum yardımlı kapama sistemleri (VAK)(Fotoğraf 2 ve Fotoğraf 3) ile de yapılabilir. VAK'ın özellikle batın duvarına ilerlemiş olgularda kullanımı önerilmektedir. VAK yöntemi hastalarda ödemi azaltması ve kan akımını artırması nedeniyle yara iyileşmesini hızlandırmaktadır ayrıca anjiogenezi artırmakta, doku beslenmesini ve formasyonunu iyileştirmektedir. VAK'ın en önemli özelliği yara üzerindeki kirli sıvıyı ve debrisi drene etmesidir(25). Hastanın takiplerinde yeniden nekroz gelişirse debridmanlara devam edilmelidir. Hastalar sık aralıklarla ve yakından takip edilmelidir.

Fournier gangreni hastalarında debride edilen perianal bölgenin gaita tarafından kirletilmesini engellemek tedavi başarısı açısından önemlidir. Bu amaçla klasik yöntem olarak saptırıcı kolostomiler açılabilmektedir. Uygun vakalarda flexi-seal rektal tüpler kullanılabilmektedir. Anal sfinkter basıncı düşük hastalarda bu tüpleri yerinde tutmak zor olabilmektedir. Ancak non-invaziv oluşu ek bir mortalite ve morbidite kaynağı oluşturmadığından kullanımı makul görünmektedir. Her hastaya olmasada bazı hastalarda fekal diversiyon gerekebilir(26).

Fornier gangreninde cerrahi ve antibiyotik tadavisine ek olarak hiperbarik oksijen tedavisinin kullanımı pek çok çalışmada önerilmektedir. Hiperbarik oksiyen tedavisinin fornier gangreninde sağkalımı artırdığı bildirilmiştir (27).

Fournier gangreni cerrahisinde yapılan agresif ve geniş debridmanlar skrotum, perine ve abdomende geniş doku kayıpları meydana getirir. Fournier gangreni hastalarının tedavisinin son aşaması ise granülasyon dokusu oluşur oluşmaz agresif cerrahi debridmanla oluşan doku defektlerinin rekonstrüksiyonunu yapmaktır. Hastalardacerrahi rekonstrüksiyonun seçimi defektin büyüklüğüne, genişliğine, derinliğine, yerine ve lokal doku varlığına bağlıdır. Tedavi sonrası oluşan doku defektleri mümkünse primer kapatılır. Doku kaybı primer olarak kapatılamayacak kadar büyükse rekonstrüksiyon için kısmi kalınlıkta deri grefti veya flepler önerilmektedi(28).

Fotoğraf 1:Cerrahi debridman uygulanmış fournier gangreni

Fotoğraf 2:Cerrahi debritman sonrası yaraya VAK süngeri yerleştirilmesi

Fotoğraf 3: VAK uygulanmış hasta

Sonuç

Sonuç olarak Fournier gangreni tıptaki tüm ilerlemelere rağmen halen mortalitesi yüksek seyreden bir hastalıktır. Mortaliteyi

azaltan en etkin tedavi şekli erken tanı, akılcı antibiyoterapi ve agressif cerrahi debritmanların kombine bir şekilde kullanılmasıdır. Bu üçlü birleşimde en önemli noktayı erken tanı oluşturmakla birlikte her bir basamak tedavi başarısı için vazgeçilmezdir. Fournier gangreni olgularında rekonstrüktif cerrahi tedavinin granülasyon dokusunun oluşumunu takiben uygulanması hastalığın seyrini olumlu yönde etkiler. Tedavide başarılı olmak istiyorsak olgulara multidisipliner bir yaklaşım şarttır. Fournier gangreninin çok önemli ve mortal seyredebilecek bir cerrahi acil olduğu ilgili hekimlerce bilinmelidir. Dermatolog ve acil hekimlerinin yanı sıra aile hekimleri de Fournier gagreni konusunda bilgili olmalıdır.

Kaynaklar

1. Bode WE, Ramos R Page CP. Invasive necrotizing infection secondary to anorectal abscess, Dis Colon Rec 1982;25(5):416-9.

2. Chinchilla RM, Morejon EI, Pietricica BN et al. Fournier's gangrene. Descriptive analysis of 20 cases and literature review, Actas Urol Esp 2009;33:873-80.

3. Smith GL, Bunker CB, Dinneen MD. Fournier‘s gangrene. Br J Urol 1998;81:347–55.

4. Stephens BJ, Lathrop JC, Rice WT, Gruenberg JC. Fournier's gangrene: historic (1764-1978) versus contemporary (1979-1988) differences in etiology and clinical importance. Am Surg 1993;59:149–54.

5. Levenson RB, Singh AK, Novelline RA. Fournier gangrene: role of imaging. Radiographics 2008;28:519–28.

6. Chernyadyev SA, Ufimtseva MA, Vishnevskaya IF, Bochkarev YM, Ushakov AA, Beresneva TA, Galimzyanov FV, Khodakov VV. Fournier's Gangrene: Literature Review and Clinical Cases. Urol Int. 2018;101(1):91-97.

7. Eke N. Fournier's gangrene: a review of 1726 cases. Br J Surg 2000;87:718–28.

8. Morpurgo E, Galandiuk S. Fournier's gangrene. Surg Clin North Am 2002;82:1213–24

9. Ephimenko NA, Privolnee VV. Furnier'in kangreni. *Clin Microbiol Antimicrob Chemother*. 2008; 10 :25–34.

10.El-Qushayri AE, Khalaf KM, Dahy A, et al. Fournier's gangrene mortality: A 17-year systematic review and meta-analysis. Int J Infect Dis. 2020;92:218 225.

11. Morgan MS. Diagnosis and management of necrotising fasciitis: a multiparametric approach. *J Hosp Infect* (2010) 75:249–57.

12. Gauzit R. Necrotizing skin and soft tissue infections: definitions, clinical and microbiological features. *Ann Fr Anesth Reanim* (2006) 25:967–70.

13. Bakleh M, Wold LE, Mandrekar JN, Harmsen WS, Dimashkieh HH, Baddour LM. Correlation of histopathologic findings with clinical outcome in necrotizing fasciitis. *Clin Infect Dis* (2005) 40:410–4.

14. Goh T, Goh LG, Ang CH, Wong CH. Early diagnosis of necrotizing fasciitis. *Br J Surg* (2014) 101:119.

15. Shimizu T, Tokuda Y. Necrotizing fasciitis. *Intern Med* (2010) 49:1051–7.

16. Misiakos EP, Bagias G, Patapis P, Sotiropoulos D, Kanavidis P, Machairas A. Current concepts in the management of necrotizing fasciitis. Front Surg. 2014 Sep 29;1:36.

17. Rajan DK. and Scharer KA., "Radiology of Fournier's gangrene," AJR Am J Roentgenol, vol. 170, no. 1, pp. 163–168, Jan. 1998, doi: 10.2214/ajr.170.1.9423625.

18. Voelzke BB. and Hagedorn JC., “Presentation and Diagnosis of Fournier Gangrene,” Urology, vol. 114, pp. 8–13, Apr. 2018, doi: 10.1016/j.urology.2017.10.031.

19. Morrison D, Blaivas M, and Lyon M, “Emergency diagnosis of Fournier’s gangrene with bedside ultrasound,” Am J Emerg Med, vol. 23, no. 4, pp. 544–547, Jul. 2005, doi: 10.1016/j.ajem.2004.12.010

20.Sökmen S. Fournier gangreni. Ankem Derg 2012;26(Ek 2):331-6

21. Barupal SR, Soni ML, Barupal R. Factors Affecting Mortality Following Necrotizing Soft-Tissue Infections: Randomized Prospective Study. J Emerg Trauma Shock. 2019;12:108-16

22. Lille ST, Sato TT, Engrav LH, Foy H, Jurkovich GJ. Necrotizing soft tissue infections: obstacles in diagnosis. *J Am Coll Surg* (1996) 182:7–11.

23. Naqvi GA, Malik SA, Jan W. Necrotizing fasciitis of the lower extremity: a case report and current concept of diagnoses and management. *Scan J Trauma Resusc Emerg Med* (2009) 17:28.

24.Nawijn F, Smeeing DPJ, Houwert RM, et al. Time is of the essence when treating necrotizing soft tissue infections: a systematic review and meta-analysis. World J Emerg Surg. 2020;15:4.

25. Argenta LC and Morykwas MJ, “Vacuum-assisted closure: a new method for wound control and treatment: clinical

experience," Ann Plast Surg, vol. 38, no. 6, pp. 563–576; discussion 577, Jun. 1997.

26.Bronder CS, Cowey A, Hill J. Delayed stoma formation in Fournier's Gangrene. Colorectal Dis 2004;6:518-20.

27. Feres O, Feitosa MR, Ribeiro da Rocha JJ, Miranda JM, Dos Santos LE, Féres AC, de Camargo HP, Parra RS. Hyperbaric oxygen therapy decreases mortality due to Fournier's gangrene: a retrospective comparative study. Med Gas Res. 2021 Jan-Mar;11(1):18-23.

28. Karian LS, Chung SY, Lee ES. Reconstruction of defects after Fournier gangrene: a systematic review. Eplasty. 2015;15:e18.

BÖLÜM IV

Tiroid Cerrahisinde Nöromonitörizasyon

Çağıl KARAEVLİ[1]
Can AYDIN[2]
Sami AÇAR[3]

Giriş

Evrensel olarak tiroid cerrahisi yüksek volümlü bir segment olup, Amerika Birleşik Devletleri'nde yılda yaklaşık 150000 tiroid cerrahisi gerçekleştirilmektedir (Al-Qurayshi & ark., 2016). Önceki dekata göre yapılan cerrahi sayısı ikiye katlansa da, günümüzde tiroid cerrahisi düşük komplikasyon oranına sahiptir. Rekürren laringeal sinir (RLS) ve superior laringeal sinirin eksternal dalının (SLSED) yaralanması tiroid cerrahisinin istenmeyen bir komplikasyonudur.

[1] İzmir Torbalı Devlet Hastanesi, Genel Cerrahi Bölümü, İzmir/Türkiye, Orcid: 0000-0002-4280-7430 karaevlicagil@yahoo.com
[2] Tekirdağ Namık Kemal Üniversitesi, Tıp Fakültesi, Genel Cerrahi Bölümü, Tekirdağ/Türkiye, Orcid: 0000-0003-0712-2994 cnaydinn12@gmail.com
[3] Tekirdağ Namık Kemal Üniversitesi, Tıp Fakültesi, Genel Cerrahi Bölümü, Tekirdağ/Türkiye, Orcid: 0000-0003-4096-3963 sacar@nku.edu.tr

RLS'nin intraoperatif nöromonitörizasyonu (IONM) tiroid cerrahisinin standart bir komponenti olduğu düşüncesi yaygınlaşmaktadır (Dralle H. & ark., 2004; Randolph G.W. & ark., 2004; Chan W.F. & ark., 2006). 1513 tiroid cerrahisini kapsayan bir meta-analizde; geçici RLS felci IONM varlığında %4.2 iken yokluğunda %7.7, kalıcı RLS felci IONM ile %1.0, IONM yokken %1.6 olduğu raporlanmıştır (Sanabria A. & ark., 2013). IONM, tiroid cerrahisinde SLS ve RLS'nin hasarlanması riskini minimize eder. Ayrıca RLS ve vagus sinirinin ortaya konması, hedef sinir bütünlüğünün gerçek-zamanlı monitörizasyonunu sağlaması, sinir hasarlanma mekanizmasının değerlendirilmesi IONM'nin faydaları olarak sıralanmaktadır (Barczynski M. & ark., 2013).

Laringeal Sinirlerin Anatomisi

RLS, solda arkus aorta ve sağda subklavyen arter seviyesinde vagus sinirinden dallanmaktadır. Sağ tarafta sağ subklavyen arterin alt yüzeyinden geçerek sağ trakeoözofageal oluğa uzanmaktadır. Sol RLS ise arkus aortanın etrafında dolaşarak trakeoözofageal oluğa doğru yükselmektedir. RLS'nin ortalama çapı 1-3 mm olup; sol tarafta 12 cm, sağ tarafta ise yaklaşık 7 cm olarak ölçülmektedir.

SLSED, süperior tiroid pedikülüne çok yakın seyretmektedir ve damarların diseksiyonu sırasında yaralanma riski fazladır. Süperior laringeal sinir (SLS) vagus sinirinin ilk dallarından biridir. SLS, karotis kılıfına dorsal olarak inen ve daha sonra larinkse uzanmakata olup bir iç ve dış dala ayrılmaktadır. SLSED larenksin lateral yüzeyinde inferior faringeal konstriktör kas üzerinde ilerlemektedir, tipik olarak krikoid kıkırdak seviyesinde iki dala bölünmektedir. Joll boşluğu olarak adlandırılan sternotiroid-laringeal üçgen, SLSED lokalizasyonu için anatomik belirteçtir. SLSED genellikle superior tiroid arterin dorsalinde ve inferior

faringeal konstriktör kasın yüzeyinde seyretmektedir. SLSED 0,8 mm genişliğinde ve 8-8,9 cm uzunluğundadır.

Sinir Hasarlanma Mekanizmaları

RLS hasarının en sık sebebi traksiyon olup, kesi ya da elektrokoagülasyon ile yaralanma daha nadir görülmektedir. Yapılan bir çalışmada ortalama RLS paralizisi %9.8 olduğu raporlanmıştır (Jeannon J.P. ve ark., 2009).

SLSED hasarı genelde belirgin semptom vermez. Sesin erken yorulması ya da ses aralığının daralması olarak karşımıza çıkabilmektedir. Mesleklerinde konuşmanın önemli yer kapladığı kişilerde SLSED'nin korunması önem kazanmaktadır. SLSED yaralanması olan hastalar genellikle vokal kord fonksiyonunun korunmasıyla birlikte vokal tınılarının değiştiğinden şikayet etmektedirler. Daha önce yayınlanmış çalışmalarda kullanılan farklı tanı yöntemleri nedeniyle, SLSED yaralanmasının gerçek prevalansını değerlendirmek zordur (Barczynski M. & ark., 2013). EBSLN'nin geçici ve kalıcı yaralanma oranları sırasıyla %0-58 ve %3,8'dir(Teitelbaum B.J. ve ark., 1995).

Sinir Hasarı Tanısı ve Sonuçları

Tek taraflı RLS hasarında en sık ses tınısında kabalaşma ve yutma güçlükleri gibi semptomlara sebep olurken, bilateral RLS hasarında nefes darlığı ve akut respiratuar yetmezlik gibi hayati sonuçlara yol açabilmektedirler. Bu durum sıklıkla trakeostomi açılmasını gerektirebilmektedir. RLS hasarı sonucu vokal kord paralizisi gelişen hastaların yaklaşık %20'den fazlası asemptomatik seyretmektedir (Chandrasekhar S.S. & ark., 2013).

Tiroid Cerrahisinde İntraoperatif Nöromonitörizasyonu (IONM)

Tiroid cerrahları için en başından beri SLSED ve RLS köşe taşlarından olmuşlardır. Sinir hasarlanmaları sonrasında seste kabalaşmadan, trakeostomiye kadar giden çeşitli vakalar görülmüştür. Tiroid cerrahisinin ilkel zamanlarında sinirleri ortaya koyma fikri yokken, RLS'yi görmeyi Lahey popülarize etmiştir (Lahey F.H. & ark.,1938). Zamanla ameliyat esnasında sadece siniri vizüalize etmek yerine, işlem esnasında sinir bütünlüğünün yanında fonksiyonunu da değerlendirmek gündemdeki yerini almıştır.

IONM uygulaması ile cerrahların sinirleri daha kolay ve erken ortaya koymalarını sağlamaktır. Özellikle yüksek riskli vakalarda kullanılarak, cerrahların stres yönetimini kolaylaştırmaktadır. Ayrıca anatomik varyasyonlar için de kullanışlıdır (Wojtczak B. & ark., 2018).

Görsel değerlendirme ile tüm hasarlanmış sinirlerin yalnızca %11.3-14'ü tanınmaktadır (Bergenfelz A. & ark., 2008). IONM, negatif prediktif değeri yüksek olması nedeniyle yalnızca fonksiyonel olarak hasarlanmış sinirleri de ayırt etmede oldukça etkilidir.

Son yıllarda tiroid operasyonu sayıları arttıkça RLS hasarlanma riskini azaltmak için çalışmalar yapıldı. Halihazırda deneyimli ellerde bu risk oldukça düşük olsa da, ses kalitesindeki kalıcı değişiklikler hastanın hayat kalitesini etkileyebilmekte ve malpraktis davalarını tetiklemektedir (Smith J. & ark., 2014). IONM, doğru uygulandığı ve dokümante edildiğinde bu tip davalar için de koruyucu olacaktır.

Yaygın IONM tipleri:

- RLS'yi uyaran elle tutulan monopolar problar ve krikotiroid membrandan vokal kas içine yerleştirilen iğne elektrotlar ile

elektrofizyolojik yanıt sinyalinin kaydedildiği aralıklı sinir stimülasyonu
- RLS'yi uyaran elle tutulan monopolar problar ve elektrofizyolojik yanıt sinyalini kaydeden orotrakeal tüpe yapıştırılmış yüzey elektrotları ile aralıklı sinir stimülasyonu
- Vagus sinirine monte edilmiş bir klips elektrot ve elektrofizyolojik yanıt sinyalini kaydeden orotrakeal tüpe yapıştırılmış yüzey elektrotları ile sürekli sinir stimülasyonu

Aralıklı veya sürekli IONM, RLS'nin ayırt edilmesini ve sinirin anatomik seyrinin ortaya konmasını kolaylaştırmaktadır. Ameliyat sonrası vokal kord işlevini doğru şekilde gösterdiği için IONM bazı ülkelerde rutin uygulama haline getirilmiştir (Hayward N.J. & ark., 2013). Hem aralıklı hem de sürekli IONM, segmental sinyal kaybı tip 1 ve global sinyal kaybı olan tip 2 arasında ayrım yapabilirken, sürekli IONM ek faydalar sunmaktadır (Tablo 1). Tiroid cerrahisinde monitörizasyon teknolojisinin son güncellemelerinden olan sürekli IONM'nin traksiyona ve termal enerjiye bağlı RLS hasarlanmalarını en aza indirmesi, hedef sinirin bütününü gerçek zamanlı fonksiyonunu monitörize etmesi ve cerrahi sırasındaki sinir işlevini detaylı olarak EMG dokümantasyonu halinde verebilmesi nedeniyle ön plana çıkmaktadır.

Tablo 1: Aralıklı ve sürekli IONM istatistiksel verileri

IONM	Aralıklı	Sürekli
Sensitivite	%63.0-91.3	%90.9-100
Spesifite	%97.1-99.5	%90.2-99.7
Pozitif prediktif değeri	%37.8-80.5	%47.6-88.2
Negatif prediktif değeri	%97.3-99.8	%99.8-100
Geçici sinir felci	%0.8-10.5	%2.6-2.9
Kalıcı sinir felci	%0.2-1.5	%0-1.0

Geçici ve kalıcı RLS paralizisi insidansı yaklaşık olarak sırasıyla %0.2-3.5 ve %0-1.6'dır (Randolph G.W. & ark., 2004). Son zamanlarda, RLS hasarlanma ihtimalini azaltmaya yönelik efor sarfedilmektedir. IONM de bu amaç için geliştirilmiş ve hala da üzerinde çalışılan noninvaziv yardımcı bir sistemdir. Başarılı bir IONM sistemi kurmak için anestezi ekibiyle takım çalışması yapmak önemli bir rol oynamaktadır (Chang P.Y. & ark., 2014). Tiroid cerrahisi için geleneksel anestezi desteği preoperatif değerlendirme, havayolu yönetimi, cerrahi gevşeme sağlama ve postoperatif bakım komponentlerinden oluşmaktadır. Nöral monitörizasyon ile birlikte anestezi ekibine spesifik iki önemli görev daha düşmektedir: İlki EMG tüpünü uygun pozisyonda sabitlemek, ikincisi ise nöromüsküler blokör ajanı (NMBA) optimal şekilde kullanmak. Her ikisi de başarılı bir IONM için olmazsa olmazdır (Tsai C.J. & ark., 2011).

Yüzey Elektrotları Olan Endotrakeal Tüp (ET) Yerleştirilmesi

Tipik bir EMG endotrakeal tüp hastanın ventilasyonu için havayolu sağlaması ve vokal kordlara doğrudan temas eden elektrotlara sahip olmalıdır.

Entübasyon için hasta pozisyonu ve seçilen yöntem önemlidir. Direkt laringoskop ile entübasyon tüm hekimler için olmazsa olmazlardan biridir. Genel popülasyona bakıldığında zorlu entübasyon oranı yaklaşık olarak %1.8-5.8 aralığındadır (Griesdale D.E. & ark., 2012). Tiroid cerrahisi vakalarına bakıldığında zorlu entübasyon insidansı %5.3-24.6 değerlerine yükseldiği bilinmektedir (Hei H. & ark., 2016). IONM kullanılacağı zaman tercih edilen entübasyon aleti, başarılı trakeal entübasyonu ve EMG tüpündeki hassas elektrotların uygun konumlandırılması hedeflerine ulaşmamızı kolaylaştırmalıdır.

Direkt Laringoskop

Macintosh laringoskop yardımıyla dolaylı lenslerden kaynaklanan görüntü bozulması olmaksızın larinksin doğrudan görülmesi trakeal entübasyon için standart tercihlerden biridir (Collins S.R. & ark., 2014). EMG tüpünün yerleştirilmesiyle ilgili olarak, deneyimli anestezistlerde direkt laringoskopi yoluyla ilk denemede başarı oranı %94,3-96,4 gibi yüksek bir oranda olduğu görülmektedir (Lu I.C. & ark., 2008).

Bu geleneksel yöntem, entübasyon stilesi ve video laringoskop tercih edilen diğer yöntemlerle karşılaştırıldığında daha zor oluşu, uzun entübasyon süresi ve daha düşük başarı oranı dikkatleri çekmektedir (Ezri T. & ark., 2003).

Fiberoptik Bronkoskop

Fleksibl fiberoptik bronkoskop (FOB), pulmoner hastalıkların teşhis-tedavisi ve güvenli havayolunun sağlanması için değerli bir cihazdır (Qanash S. Ve ark., 2020). Zorlu entübasyonlarda ya da entübe edilemeyen hastalarda alternatif bir yöntem olması ve EMG tüpünün doğru konumlandırılmasına yardımcı oluşu ile IONM planlanan vakalarda FOB'un rolü bulunmaktadır.

Yapılan araştırmalarda, hastaların yalnızca %3,6-5,7'sinde EMG tüpü konumunun düzeltilmesini sağlamıştır (Tsai C.J. & ark., 2011). Yine de zaman alıcı olması ve nazal yoldan uygulandığında travma oluşturması nedeniyle rutin uygulamalarda FOB ile entübasyon önerilmemektedir.

Video Optik Entübasyon Stile

Optik stile, metal veya plastik bir tüpün içinde optik fiberler bulunan bir entübasyon cihazıdır. Video-optik entübasyon stilelerinin, geleneksel laringoskoplar ve video laringoskoplarla

karşılaştırıldığında trakeal entübasyon için etkili olduğu gösterilmiştir. Tayvan'da IONM'nin kurulduğu tiroidektomilerde 412 hastanın dahil edildiği bir çalışmada ilk denemede başarılı entübasyon oranı %99 olarak gösterilmiştir (Chang P.Y. & ark., 2017).

Video optik entübasyon stilesinin en büyük dezavantajı görüş alanının iç lümeni ile sınırlı kalıyor olmasıdır. Yüzey elektrotlarının EMG tüpünün dışında yer alıyor oluşu, bu yöntem ile tüpün optimal yerinin ayarlanmasını zorlaştırmaktadır.

Video Laringoskop

Video laringoskop, kamera ile donatılmış bir laringoskop çeşididir. Böylelikle indirekt laringoskopi, glottisin görüntülenmesini iyileştirmekte, dile uygulanan kaldırma kuvvetini azaltmakta ve de direkt laringoskopiye kıyasla servikal hareketi azaltmaktadır (Chemsian R. & ark., 2014).

Video laringoskopun avantajları arasında yüksek entübasyon oranı, EMG tüpünün elektrotlarının doğru yerleştirilmesi ve olası bir düzeltme gerektiğinde bunun başarılı bir şekilde yapılmasını sağlamasıdır (Kanotra S.P. & ark., 2012). Amerika Birleşik Devletleri'nde yapılan bir çalışmada monitörize tiroidektomi yapılacak 40 hasta üzerinde yapılan çalışmada %100 başarılı entübasyon oranı sağlanmış ve yalnızca bir hastada (%2.5) elektrotların düzeltilmesi ihtiyacı duyulmuştur (Huang J.M. & ark., 2021).

Video laringoskopi EMG tüpünün yerleştirilmesi için çoğu durumda faydalı ve uygulanabilir olsa da birkaç dezavantajı vardır. Birincisi, diş protezleri olan veya ağız açıklığı kısıtlı olan hastalarda yerleştirilmesi zordur. İkinci olarak, kamera görüntüsü salgılar, kan veya solunan hava tarafından etkilenebilir. Son olarak, iyi bir görüntü elde etmek, EMG tüpünü manipüle etmek ve olası bir zor

entübasyona hazırlanmak için uzmanlık gerektirmektedir (Paolini J.B. & ark., 2013).

Nöromusküler Blokaj

NMBA'ların modern anestezi ile tanışıp cerrahi işlemlere uygulanması 1942'lere dayanmaktadır. NMBA dozu EMG sinyallerini ve IONM hazırlığını etkileyebilmektedir. Nöromüsküler blokajın uygun titrasyonu, trakeal entübasyon için gevşemeyi sağlarken, cerrahi sırasında nöral monitörizasyon sinyali için nöromüsküler fonksiyonun kısa zamanda restorasyonunu sağlamalıdır.

NMBA kullanmadan: Trakeal entübasyon ve cerrahi gevşeme için yeterli dozda nöromüsküler blokaj idealdir. NMBA içermeyen protokolün handikapı trakeal entübasyonun zorluğu ve strestir. Rutinde NMBA olmadan entübasyon önerilmez, çünkü gevşeme olmaksızın yapılan entübasyon sırasında üst havayollarında daha fazla hasara sebep olunmaktadır (Mencke T. & ark., 2006). Ayrıca, bu durumda EMG tüpünü optimal pozisyona getirmek de hiç kolay olmayacaktır.

Depolarize edici NMBA-Süksinilkolin: Depolarize edici kısa etkili nöromüsküler blokör olan süksinilkolin, trakeal entübasyon için yeterli gevşeme derecesi sağlar ve entübasyondan 5 dakika sonra normal kas aktivitesini geri kazanılır. 2-2.5 mg / kg süksinilkolin, hem entübasyon hem de nöral izleme talebini karşılamak için mükemmel bir seçim olabilecekken; miyalji, hiperkalemi, intrakranial-intraoküler basınç artışı ve malign hipertermi gibi ciddi yan etkiler nedeniyle klinik uygulamada kullanımı önerilmemektedir (Orebaugh S.L. & ark., 1999).

Nondepolarizan NMBA tek doz: Nöromüsküler blokajın süresi, RLS'nin nöral monitörizasyonu sırasında hayati bir rol oynar. Depolarize olmayan bir NMBA'nın süresi, bireyler arasında çok

çeşitlilik göstermektedir (Debaene B. & ark., 2003). Daha önce yapılan çalışmalarda NMBA uygulamasından ilk vagal stimülasyona 30 ile 65 dakika arasında sürdüğü raporlanmıştır (Lu I.C. & ark., 2016).

IONM için tek doz orta süreli NMBA (roküronyum ve atraküryum) kullanılabilmektedir. Dozaj olarak 0.5-0.9mg/kg roküronyumun uygulanabilir olduğu bildirilmektedir (Chu K.S. & ark., 2010). Zayıflamış veya gecikmiş bir EMG sinyali oluşabileceği akıldan çıkarılmamalıdır.

Roküronyumun Bir Efektif Dozu: Tiroid cerrahisinde başlangıçta daha yüksek EMG amplitüdü ve tatmin edici entübasyon koşulları elde etmek için bir efektif doz roküronyum 0.3 mg/kg uygulanabilmektedir (Tsai C.J. & ark., 2011). Entübasyon için tam gevşeme sağlamadığı gerekçesiyle anestezi ekibi tarafından bir efektif doz istekle karşılanmayabilir. Ancak daha düşük nöromüsküler blokaj ile daha elverişli EMG sinyalleri elde edilebilir.

Sugammadeks ile kombine roküronyum: Sugammadeks, seçici gevşetici bağlayıcı bir ajandır. Esas olarak ameliyat sonunda roküronyum kaynaklı nöromüsküler blokajı etkili bir şekilde tersine çevirmek ve ameliyat sonrası rezidüel nöromüsküler blokajı önlemek için verilmektedir (Carron M. & ark., 2016). Rutin sugammadeks dozu üzerine çalışmalar hala sürüyor olsa da, IONM gereken vakaların herhangi bir aşasında da nöromüsküler blokajı ortadan kaldırmak için kullanılmaktadır (Empis de Vendin O. & ark., 2017).

IONM'nin Genel Kurulumu

Çeşitli yöntemler olmasına rağmen en sık yüzeyel elektrotlara sahip endotrakeal tüp aracılığıyla olan kullanılmaktadır.

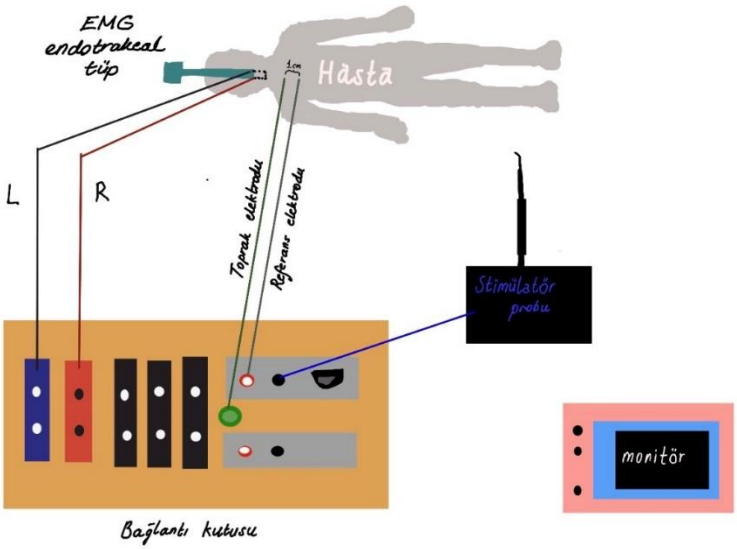

Şekil 1: Ameliyathane IONM kurulum şeması

Monitörizasyon Ünitesi Komponentleri

Stimülasyon kısmını stimülatör prob oluşturur. Monopolar problar geniş bir uyarı alanı sağlayarak, daha büyük alanda arama gerçekleştirmesi yönüyle bipolar olanlara göre daha iyidir. Referans elektrot ise stimülasyon artefaktlarını minimize etmek için daha distal olarak omuz ya da sternum üzerine yerleştirilir. Stimülasyon tarafı topraklama elektrotu ise referans elektrotun en az 10mm uzağına yerleştirilir ve bu elektrot da diğer cihazların artefaktlarını en aza indirgemeyi amaçlar (Deshmukh A. & ark., 2022).

Kayıt kısmını ise dört yüzeyel EMG elektrotları olan bir endotrakeal tüp oluşturur. Kayıt tarafı topraklama elektrotu ise cerrahi alanın yanına yerleştirilmelidir. Zayıf topraklama ses artefaktlarına neden olabilir.

Elektro-nörofizyolojik Ünite

Endotrakeal tüp elektrotları, kayıt-tarafı topraklama elektrodu, stimülatör tarafı referans elektrodu ve stimülatör probu bağlantı kutusu ile uygun şekilde kurulmalıdır. Ara bağlantı kutusu da EMG monitörüne bağlı olmalıdır(Şekil 1).

Sinyal Kaybı

Gerçek sinyal kaybı, kuru alanda 1-2 mA'lik bir akımla uyarı varlığında sinyalin olmaması veya ipsilateral vagal uyarımda laringeal seğirmenin olmaması olarak tanımlanmaktadır. Laringeal seğirme, ipsilateral vagal stimülasyon sırasında krikoid kıkırdağın posterior laminasının arkasında palpe edilir. Seğirmenin varlığı posterior krikoaritenoid kasın kasıldığını ve RLS'nin çalıştığını göstermektedir.

Tip 1 RLS hasarı: Net kesilmiş segmental RLS hasarı, genelde RLS'ye olan direkt travmadan kaynaklanır.

Tip 2 RLS hasarı: Tüm RLS yalıtkandır. Daha diffüz bir hasarla ilişkilidir.

Sürekli-IONM

Stimülan bir elektrotun ipsilateral vagusu otomatik şekilde periyodik olarak stimüle ederek kurulan sisteme sürekli-IONM denmektedir. Otomatik periyodik stimülasyon devamlı olarak 100 µs atım genişliği ile 1 Hz stimülasyon hızında 1 mA akım verilerek gerçekleştirilmektedir (Lombardi C.P. & ark., 2019). Endotrakeal tüp elektrotları kullanılır. Gecikme ve amplitüdler kayıt altına alınır. Minimum bazal amplitüd 500 µV ile oluşturulur.

IONM teknolojisi, aralıklı IONM kullanırken iki stimülasyon arasında oluşabilecek sinir hasarlanmalarını engellemek amacıyla geliştirilmiştir. Gerçek zamanlı monitörizasyon, anormal sinyal oluşması durumunda cerraha geri dönüşü olmayan hasar öncesi manevra şansı sağlamaktadır (Kandil E. & ark., 2018).

Tiroid Mobilizasyonu Sırasında Daha Fazla Traksiyon

Sürekli IONM tekniği, RLS hasarının anında fark edilmesi ve hasar oluşturabilecek riskli cerrahi manevraların düzeltilmesini sağlayarak önleyici ve iyileştirici yönlerde güçlü bir araçtır. Sinyal kaybı görülen 115 sinir hasarı için yapılan çok merkezli büyük bir çalışma, traksiyonun RLS yaralanmalarının %83'ünü oluşturduğunu ve bunların %60'ının ise Berry ligamentinin komşuluğunda gerçekleştiğini ortaya çıkarmıştır (Schneider R. & ark., 2016). Bu veriler, IONM eşliğinde gerçekleştirilen tiroid mobilizasyonu ve rezeksiyonunun önemini vurgulamaktadır.

Traksiyona bağlı yaralanmalardan önce "kombine olaylar" denilen, amplitüdde (≥%50 azalma) ve gecikmede (>%10 artış) başlangıca göre birtakım değişiklikler meydana gelmektedir. Bu belirtilere reaksiyon gösterilmezse, kombine olaylar daha ciddi ve daha az geri döndürülebilir bir durum olan sinyal kaybına ilerleyebilir (Phelan E. & ark. 2014). Bu tip kombine olaylar meydana geldiğinde, sinir amplitüdü başlangıç seviyesinin ≥%50'sine geri dönene kadar tiroid traksiyonu gevşetilerek sinirdeki gerginliği azaltmak çok önemlidir. Kombine olaylar birden fazla kez tekrarlanırsa, tiroid lateralinden riskli diseksiyona devam etmektense medyan bir rotada diseksiyonu sürdürmek daha ihtiyatlı olabilir.

Kapsül ve komşu dokulara invaze olmuş tiroid tümörleri, mediastene uzanmış trakeayı deviye eden tiroidin nodüler hastalıkları, dekompanse graves hastalığı gibi zorlu senaryolarda IONM faydaları daha belirgin olarak görülmektedir. Cerrahi planları görmenin zorlaştığı durumlarda, tiroid mobilizasyonu ve özellikle retrosternal alana uzanan tiroid bölümlerini dijital hareketlendirilmesi, tümör tarafından sarılmış sinirin diseksiyonu gibi cerrahi açıdan zorlu zamanlarda hedef siniri ortaya koymak ve haritalandırmak mümkün olmamaktadır. İşte bu noktada sürekli IONM farkını göstermektedir. Vagus sinirine monte edilmiş ve

aktive edilmiş uyarıcı elektrot ile ameliyat ekibi, görünmez kalan bir sinirin olası hasarlanmasına karşı sürekli olarak uyarılmaktadır (Schneider R. & ark., 2019).

İntraoperatif Amplitüd Düzelmesi ya da Düzelmemesi

Sinyal kaybı sonrasında, segmental tip 1 sinir yaralanması tipik olarak 6,9 ila 8,0 dakika içinde; global tip 2 yaralanma ise 13,0 ila 15,6 dakika içinde düzelmektedir. Bu gözlem bize sinirin başlangıç seviyesinin ≥%50'sini geri kazanması için 20 dakikadan daha uzun süre beklemenin yararsızlığını göstermektedir (Schneider R. & ark., 2016).

Sinyal kaybı sonrası başlangıca göre ≥%50'lik intraoperatif amplitüd iyileşmesi, geçici segmental sinyal kaybı tip 1 veya global sinyal kaybı tip 2 sonrası tüm hastalarda erken postoperatif vokal kord fonksiyonununun korunduğunu öngörebilmektedir. Geçici global sinyal kaybı tip 2 olan hastaların %25'inde ve geçici segmental sinyal kaybı tip 1 olan hastaların %64'ünde erken vokal kord fonksiyonu bozulduğu saptanmaktadır (Schneider R. & ark., 2019).

Traksiyona bağlı sinir hasarının ilk aşaması, aksiyon potansiyeli ileten sinir liflerinin sayısındaki azalma ile karakterizedir ve bu durum IONM verilerinde sinir amplitüdünün azalmasıyla kendisini göstermektedir. Yaralanmanın bir sonraki aşaması, miyelin kılıflarının kaybına işaret eden amplitüd azalması ve yeni ortaya çıkan gecikme ile gözlenebilmektedir (Schneider R. & ark., 2016). Segmental tip 1 hasarlanmaya yol açan, sinirin çevresel bir bölümünün yaralanması, transeksiyon, klempleme, ligasyon veya bipolar koagülasyon ile meydana gelir. Bir sinirin işlevsel durumu hakkında sürekli elektrofizyolojik geri bildirim, cerrahi ekibin cerrahi becerilerini ortaya koymasını ve geliştirmesini sağlarmaktadır. IONM ile sağlanan güvencenin stresi azaltarak cerrahi ekibin içini rahatlatması muhtemeldir (Duclos A. & ark.,

2011). Tiroid cerrahisinde IONM'nin rutin olarak kullanılması, daha az deneyimli cerrahların ameliyatları daha güvenli bir şekilde gerçekleştirmesine yardımcı olur ve komplikasyon oranları deneyimli bir cerrahın gözetimi altında yapılan işlemlerle benzerdir (Alesina P.F. & ark., 2014).

Olası sinyal kaybı durumlarında operatif tedavi planlarının değiştirilmesi (Şekil 2) ihtiyacı da dahil olmak üzere IONM'nin güçlü ve zayıf yönlerini detaylandıran bilgilendirilmiş bir onam, dava açılması durumunda bir savunma hattı olarak hizmet edebilir (Demontis R. & ark., 2017). Çeşitli dava kararları incelendiğinde, özellikle vagus siniri tanımlaması ve aşamalı tiroidektomi gibi risk minimizasyon stratejilerinin uygulanmasının ve uygun şekilde belgelenmesinin öneminin vurgulandığı görülmektedir. Diseksiyon öncesinde ve sonrasında, normal vagus ve RLS elektrofizyolojisinin belgelenmesi, çıktılarının alınması ve hastanın dosyasına konulması, asılsız iddialara karşı güçlü bir savunma hattı sağlayacaktır.

IONM Maliyeti

Uygulama başına IONM ekipmanı için 5.000 ila 40.000 $ ve tek kullanımlık malzemeler (vagus elektrotları ve EMG tüpleri) için 72 ila 500 $ arasında değişmektedir. Bazı çalışmalarla rutin IONM kullanımının maliyet etkinliğini sorgulanmıştır. Sadece görsel olarak sinir tanımlamasına kıyasla RLS yaralanması yüzdesi ≥%50,4 oranında azaldığında, IONM'nin maliyet etkin olduğu kanıtlanmıştır (Rocke D.J. & ark., 2016).

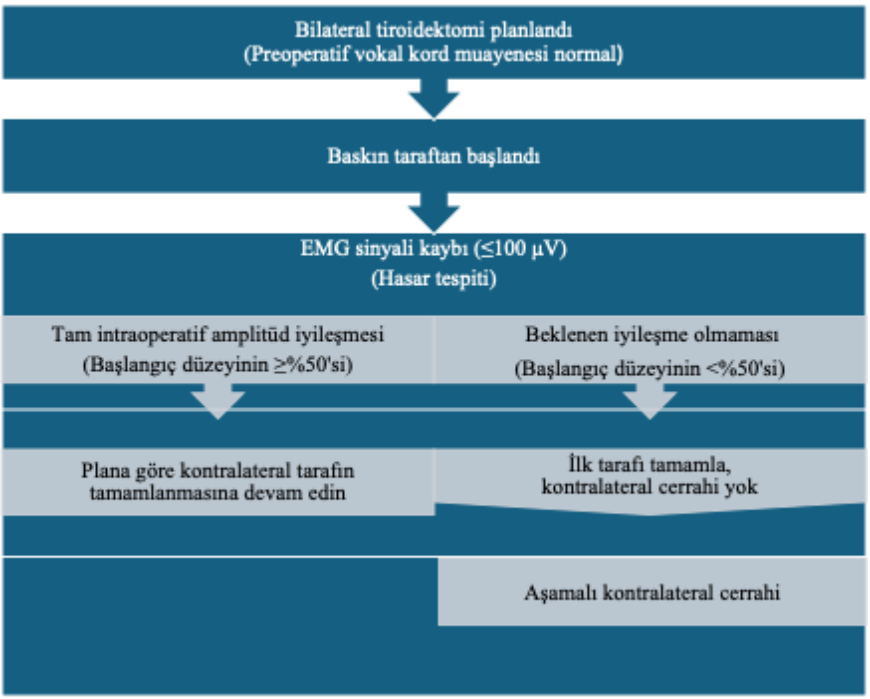

Şekil 2: Bilateral Tiroidektomi Planlanan Hastalarda Sinyal Kaybı Sonrası Yönetimi

EMG Endotrakeal Tüp: Avantaj ve Dezavantajları

Tiroid cerrahisi sırasında IONM için neredeyse çoğu zaman EMG endotrakeal tüp (ET) tercih edilmektedir. Non-invaziv olması, ticari olarak daha kolay ulaşılabilirliği ve hedef kasın daha geniş alanlarını izleme kapasitesi bu sonuç için sayabileceğimiz avantajlarındandır (Randolph G.W. & ark., 2021). Yüksek kalitede bir kayıt elde etmenin en büyük zorluğu, ameliyat süresi boyunca ET yüzeyel elektrotları ile vokal kordlar arasında istikrarlı teması sürdürmek olmaktadır. Entübasyon sırasında doğru pozisyonu verememek sık görülen bir durum olmasa da cerrahi gereği yapılan pozisyonel değişiklikler ET'nin yerinin bozulmasına neden

olabilmektedir. Yanlış EMG sinyalleri, ameliyat esnasında cerrahın yanlış karar almasına ya da vakit kaybetmesine yol açabilmektedir.

Alternatif Elektrot Sistemleri

EMG endotrakeal tüpün yeterince stabil olamayışı ile alakalı sorunlar için çeşitli çözümler geliştirilmektedir. Bu çalışmalardan kabul görenlerden biri de tiroid kartilajına ya da boyunda cilt üzerinden iğne veya adheziv yüzeyel kayıt elektrotları ile vokal kord ve tiroaritenoid kasının EMG yanıtlarını elde etme hipotezidir (Şekil 3). Anterior laringeal kayıt elektrotları cerrahi sırasında trakeaya yapılan manipülasyonlara karşı daha stabil kalabilmektedirler (Liu C.H. & ark., 2021). Bu gelişme ihtimalleri gelecekteki tiroid cerrahisinde monitörizasyon kurulumlarında anterior laringeal elektrotların yaygınlaşacağını düşündürmektedir.

Anterior laringeal elektrot tipleri, EMG endotrakeal tüplere göre daha maliyet-etkin ve kurulum açısından daha kolay olması ile ön plana çıkmaktadır. İntraoperatif olarak elektrotların çıktığı durumlarda da hızlı bir şekilde düzeltilebilmektedir. Anterior laringeal elektrot tipleri, iğne şeklinde olan tiplerinde laringeal laserasyon, hematom gibi komplikasyonlara yol açabilir. Cilt üzerinden olan tiplerinde de EMG sinyalleri yeterince yüksek kaydedilemeyebilir. Özetle her nörofizyolojik kayıt metodunun dezavantajları olsa da IONM'yi ileriye taşımayı amaçlayan çalışmalar sürmektedir.

Sonuç

IONM, sadece anatomik işaretlere dayanarak ayırt edilemeyen sinirleri haritalamayı veya cerrahi sırasında yaralanabilecek sinirlerin fonksiyonel bütünlüğünü sürekli olarak değerlendirmeyi amaçlamaktadır. Böylelikle IONM, tiroid cerrahisinde RLS yönetimine ilişkin standartları geliştirmeyi hedeflemektedir.

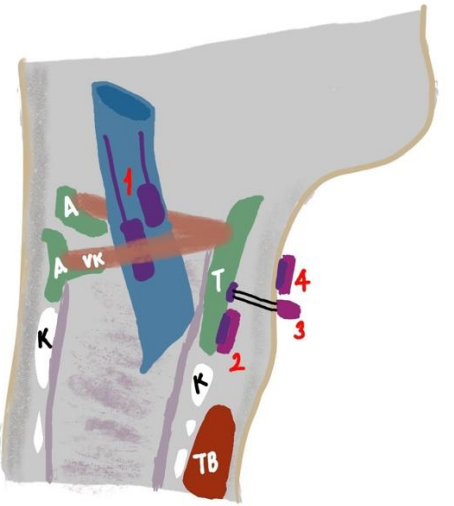

Şekil 3:
1. Endotrakeal tüp 2. Transkartilaj 3. Perkutanöz 4. Transkutanöz
(A:Aritenoid kartilaj, T: Tiroid kartilaj, K:Krikoid kartilaj,
VK: Vokal kord, TB: Tiroid bezi)

Yeni teknoloji ve tekniklerin geliştirilmesiyle çeşitli bilimlerde inovasyonlar görülmektedir. IONM teknolojisinde de anterior laringeal elektrodlar gibi son zamanlarda popülarite kazanan çalışmalar yapılmaya devam edecektir.

Kaynakça

Al-Qurayshi, Z.; Robins, R.; Hauch, A.; Randolph, G.W.; Kandil, E. Association of Surgeon Volume With Outcomes and Cost Savings Following Thyroidectomy: A National Forecast. JAMA Otolaryngol. Head Neck Surg. 2016, 142, 32–39.

Alesina PF, Hinrichs J, Meier B, et al. Intraoperative neuromonitoring for surgical training in thyroid surgery: its routine use allows a safe operation instead of lack of experienced mentoring. World J Surg 2014;38:592-8.

Barczynski,M.;Randolph,G.W.;Cernea,C.R.;Dralle,H.;Dion igi,G.;Alesina,P.F.;Mihai,R.;Finck,C.;Lombardi,D.;Hartl,D.M.; et al. External branch of the superior laryngeal nerve monitoring during thyroid and parathyroid surgery: International Neural Monitoring Study Group standards guideline statement. Laryngoscope 2013, 123 (Suppl. 4), S1–S14.

Bergenfelz A, Jansson S, Kristoffersson A, Mårtensson H, Reihnér E, Wallin G, Lausen I (2008) Complications to thyroid surgery: results as reported in a database from a multicenter audit comprising 3,660 patients. Langenbeck's Arch Surg 393(5):667–673.

Carron M, Zarantonello F, Tellaroli P, Ori C. Efficacy and safety of sugammadex compared to neostigmine for reversal of neuromuscular blockade: A meta-analysis of randomized controlled trials. J Clin Anesth. 2016;35:1–12.

Chan, W.F.; Lang, B.H.; Lo, C.Y. The role of intraoperative neuromonitoring of recurrent laryngeal nerve during thyroidectomy:

A comparative study on 1000 nerves at risk. Surgery 2006, 140, 866–872, discussion 872–873.

Chandrasekhar, S.S.; Randolph, G.W.; Seidman, M.D.; Rosenfeld, R.M.; Angelos, P.; Barkmeier-Kraemer, J.; Benninger, M.S.; Blumin, J.H.; Dennis, G.; Hanks, J.; et al. Clinical Practice Guideline: Improving voice outcomes after thyroid surgery. Otolaryngol.Head Neck Surg. 2013, 148, S1–S37.

Chang PY, Wu CW, Chen HY, Chen HC, Cheng KI, Lu IC, et al. Influence of intravenous anesthetics on neuromonitoring of the recurrent laryngeal nerve during thyroid surgery. Kaohsiung J Med Sci. 2014;30:499–503.

Chang, P.Y.; Hu, P.Y.; Lin, Y.C.; Chen, H.Y.; Chiang, F.Y.; Wu, C.W.; Dionigi, G.; Lu, I.C. Trachway video intubating stylet allows for optimization of electromyographic endotracheal tube placement for monitored thyroidectomy. Gland Surg. 2017, 6, 464–468

Chemsian, R.; Bhananker, S.; Ramaiah, R. Videolaryngoscopy. Int. J. Crit. Illn. Inj. Sci. 2014, 4, 35–41.

Chu KS, Tsai CJ, Lu IC, Tseng KY, Chau SW, Wu CW, et al. Influence of nondepolarizing muscle relaxants on intraoperative neuromonitoring during thyroid surgery. J Otolaryngol Head Neck Surg.2010;39:397–402.

Collins, S.R. Direct and indirect laryngoscopy: Equipment and techniques. Respir. Care. 2014, 59, 850–862, discussion 862–864.

Debaene B, Plaud B, Dilly MP, Donati F. Residual paralysis in the PACU after a single intubating dose of nondepolarizing muscle relaxant with an intermediate duration of action. Anesthesiology. 2003;98:1042–1048.

Demontis R, Pittau MR, Maturo A, et al. Medico legal aspects on neuromonitoring in thyroid surgery: informed consent on malpractice claims. G Chir 2017;38:149-54.

Deshmukh, A., Thomas, A.E., Dhar, H. et al. Seeing Is Not Believing: Intraoperative Nerve Monitoring (IONM) in the Thyroid Surgery. Indian J Surg Oncol 13, 121–132 (2022).

Dralle, H.; Sekulla, C.; Haerting, J.; Timmermann, W.; Neumann, H.J.; Kruse, E.; Grond, S.; Mühlig, H.P.; Richter, C.; Voss, J.; et al. Risk factors of paralysis and functional outcome after recurrent laryngeal nerve monitoring in thyroid surgery. Surgery 2004, 136, 1310–1322.

Duclos A, Lifante JC, Ducarroz S, et al. Influence of intraoperative neuromonitoring on surgeons' technique during thyroidectomy. World J Surg 2011;35:773-8.

Empis de Vendin O, Schmartz D, Brunaud L, Fuchs-Buder T. Recurrent laryngeal nerve monitoring and rocuronium: A selective sugammadex reversal protocol. World J Surg. 2017;41:2298–2303.

Ezri, T.; Weisenberg, M.; Khazin, V.; Zabeeda, D.; Sasson, L.; Shachner, A.; Medalion, B. Difficult laryngoscopy: Incidence and predictors in patients undergoing coronary artery bypass surgery

versus general surgery patients. J. Cardiothorac. Vasc. Anesth. 2003, 17, 321–324.

Griesdale, D.E.; Liu, D.; McKinney, J.; Choi, P.T. Glidescope® video-laryngoscopy versus direct laryngoscopy for endotracheal intubation: A systematic review and meta-analysis. Can. J. Anaesth. 2012, 59, 41–52.

Hayward NJ, Grodski S, Yeung M, et al. Recurrent laryngeal nerve injury in thyroid surgery: a review. ANZ J Surg 2013;83:15-21.

Hei, H.; Zhou, B.; Qin, J.; Song, Y. Intermittent intraoperative nerve monitoring in thyroid reoperations: Preliminary results of a randomized, single-surgeon study. Head Neck 2016, 38 (Suppl. 1), E1993–E1997.

Huang, J.M.; Hsu, C.D.; Wu, S.H.; Kuo, Y.W.; Huang, T.Y.; Wu, C.W.; Lu, I.C. Optimization of electromyographic endotracheal tube electrode position by UEScope for monitored thyroidectomy. Laryngoscope Investig. Otolaryngol. 2021, 6, 1214–1219.

Jeannon, J.P.; Orabi, A.A.; Bruch, G.A.; Abdalsalam, H.A.; Simo, R. Diagnosis of recurrent laryngeal nerve palsy after thyroidectomy: A systematic review. Int. J. Clin. Pract. 2009, 63, 624–629.

Kandil E, Mohsin K, Murcy MA, Randolph GW (2018) Continuous vagal monitoring value in prevention of vocal cord paralysis following thyroid surgery. Laryngoscope 128(10):2429–2432.

Kanotra, S.P.; Kuriloff, D.B.; Lesser, J.; Rest-Flarer, F. GlideScope-assisted nerve integrity monitoring tube placement for intraoperative recurrent laryngeal nerve monitoring. J. Laryngol. Otol. 2012, 126, 1271–1273.

Lahey FH, Hoover WB (1938) Injuries to the recurrent laryngeal nerve in thyroid operations: their management and avoidance. Ann Surg 108(4):545–562.

Liu C-H, Huang T-Y, Wu C-W, Wang JJ, Wang L-F, Chan L-P, Dionigi G, Chiang F-Y, Tseng H-Y and Lin Y-C (2021) New Developments in Anterior Laryngeal Recording Technique During Neuromonitored Thyroid and Parathyroid Surgery. Front. Endocrinol. 12:763170.

Lombardi CP, De Waure C, Mariani M et al (2019) Efficacy of continuous neuromonitoring in thyroid surgery: preliminary report of a single-center experience. Gland Surg 8(4):336–342.

Lu IC, Wu CW, Chang PY, Chen HY, Tseng KY, Randolph GW, et al.Reversal of rocuronium-induced neuromuscular blockade by sugammadex allows for optimization of neural monitoring of the recurrent laryngeal nerve. Laryngoscope. 2016;126:1014–1019.

Lu, I.C.; Chu, K.S.; Tsai, C.J.; Wu, C.W.; Kuo, W.R.; Chen, H.Y.; Lee, K.W.; Chiang, F.Y. Optimal depth of NIM EMG endotracheal tube for intraoperative neuromonitoring of the recurrent laryngeal nerve during thyroidectomy. World J. Surg. 2008, 32, 1935–1939.

Mencke T, Knoll H, Schreiber JU, Echternach M, Klein S, Noeldge Schomburg G, et al. Rocuronium is not associated with

more vocal cord injuries than succinylcholine after rapid-sequence induction: A randomized, prospective, controlled trial. Anesth Analg. 2006;102: 943–949.

Orebaugh SL. Succinylcholine: Adverse effects and alternatives in emergency medicine. Am J Emerg Med. 1999;17:715–721.

Paolini, J.B.; Donati, F.; Drolet, P. Review article: Video-laryngoscopy: Another tool for difficult intubation or a new paradigm in airway management? Can. J. Anaesth. 2013, 60, 184–191.

Phelan E, Schneider R, Lorenz K, et al. Continuous vagal IONM prevents RLN paralysis by revealing initial EMG changes of impending neuropraxic injury: A prospective, multicenter study. Laryngoscope 2014;124:1498-505.

Qanash, S.; Hakami, O.A.; Al-Husayni, F.; Gari, A.G. Flexible Fiberoptic Bronchoscopy: Indications, Diagnostic Yield and Complications. Cureus 2020, 12, e11122.

Randolph GW, Kamani D, Wu C-W, Schneider R. 36 - Surgical Anatomy and Monitoring of the Recurrent Laryngeal Nerve. In: Randolph GW, editor. Surgery of the Thyroid and Parathyroid Glands, 3rd ed. Boston: Elsevier (2021). p. 326–59.e10.

Randolph GW, Kobler JB, Wilkins J. Recurrent laryngeal nerve identification and assessment during thyroid surgery: Laryngeal palpation.World J Surg. 2004;28:755–760.

Randolph, G.W.; Kobler, J.B.; Wilkins, J. Recurrent laryngeal nerve identification and assessment during thyroid surgery: Laryngeal palpation. World J. Surg. 2004, 28, 755–760.

Rocke DJ, Goldstein DP, de Almeida JR. A Cost-Utility Analysis of Recurrent Laryngeal Nerve Monitoring in the Setting of Total Thyroidectomy. JAMA Otolaryngol Head Neck Surg 2016;142:1199-205.

Sanabria, A.; Ramirez, A.; Kowalski, L.P.; Silver, C.E.; Shaha, A.R.; Owen, R.P.; Suárez, C.; Khafif, A.; Rinaldo, A.; Ferlito, A. Neu- romonitoring in thyroidectomy: A meta-analysis of effectiveness from randomized controlled trials. Eur. Arch. Otorhinolaryngol. 2013, 270, 2175–2189.

Schneider R, Machens A, Randolph G, et al. Impact of continuous intraoperative vagus stimulation on intraoperative decision making in favor of or against bilateral surgery in benign goiter. Best Pract Res Clin Endocrinol Metab 2019;33:101285.

Schneider R, Randolph G, Dionigi G, et al. Prospective study of vocal fold function after loss of the neuromonitoring signal in thyroid surgery: The International Neural Monitoring Study Group's POLT Study. Laryngoscope 2016;126:1260-6.

Smith J, Douglas J, Smith B, et al. Assessment of recurrent laryngeal nerve function during thyroid surgery. Ann R Coll Surg Engl 2014;96:130-5.

Teitelbaum BJ, Wenig BL. Superior laryngeal nerve injury from thyroid surgery. Head Neck 1995;17:36-40.

Tsai CJ, Tseng KY, Wang FY, Lu IC, Wang HM, Wu CW, et al. Electromyographic endotracheal tube placement during thyroid surgery in neuromonitoring of recurrent laryngeal nerve. Kaohsiung J Med Sci.2011;27:96–101.

Tsai CJ, Tseng KY, Wang FY, Lu IC, Wang HM, Wu CW, et al. Electromyographic endotracheal tube placement during thyroid surgery in neuromonitoring of recurrent laryngeal nerve. Kaohsiung J Med Sci.2011;27:96–101.

Tsai, C.J.; Tseng, K.Y.; Wang, F.Y.; Lu, I.C.; Wang, H.M.; Wu, C.W.; Chiang, H.C.; Chiang, F.Y. Electromyographic endotracheal tube placement during thyroid surgery in neuromonitoring of recurrent laryngeal nerve. Kaohsiung J. Med. Sci. 2011, 27, 96–101.

Wojtczak B, Kaliszewski K, Sutkowski K, Bolanowski M, Barczyński M (2018) A functional assessment of anatomical variants of the recurrent laryngeal nerve during thyroidectomies using neuromonitoring. Endocrine 59(1):82–89.

BÖLÜM V

Divertikülit ve Yönetimi: Vaka Serisi

Sinan ŞENER[1]

Giriş

Divertiküler hastalık; özellikle batı ülkelerinde sık görülen bir gastrointestinal hastalıktır. Yaş, NSAID kullanımı, aspirin, steroidler, opioidler, obezite ve sigara kullanımı, beslenme alışkanlıkları ve yaşam tarzı seçimleri hastalığın gelişimini etkilemektedir. Prevalansı yaşla birlikte artmaktadır, 60 yaş üstü kişilerin %50'sinden fazlasında ve 80 yaş üstü kişilerin %60'ından fazlasında kolon divertikülü vardır. Enflamasyon (divertikülit) %5'e varan oranlarda en sık görülen komplikasyondur ve bağırsak delinmesi, tıkanma ve/veya kanama ile sonuçlanabilir. (Gearhart, 2008; Hawkins vd., 2020)

Tanısı klinik, laboratuar ve görüntüleme yöntemleri ile konulmaktadır. Görüntüleme yöntemleri içinde bilgisayarlı

[1] Uzman Dr., Afyonkarahisar Devlet Hastanesi, Genel Cerrahi Bölümü, Afyonkarahisar/Türkiye, Orcid: 0000-0003-0800-1166, sinan.snr@gmail.com

tomografi (BT) önemli bir rol oynamaktadır. Bilgisayarlı tomografi, divertikülitle ilişkili komplikasyonları tespit etmedeki yüksek duyarlılığı ve özgüllüğü nedeniyle tercih edilen görüntüleme yöntemidir (Ambrosetti vd., 2000). BT taramaları, pnömoperitoneum, apseler, fistüller ve bağırsak perforasyonlarını doğru bir şekilde belirleyebilir ve ilk ve devam eden yönetim kararlarına rehberlik edebilir (Špičák, Kučera ve Suchánková, 2018).

Divertikülitin etkin yönetimi tıbbi, cerrahi ve radyolojik stratejilerin kombinasyonuyla mümkündür. Divertikülitin tedavisi kişiye özgü olmalı ve yaşam tarzı değişikliklerini, antibiyoterapiyi ve cerrahiyi içermelidir. Komplike olmayan akut divertikülit tedavisi diyet kontrolü, antibiyotikler ve karın ağrısı kontrolüne dayanır. Ancak apse veya perforasyon gibi komplikasyonların eşlik ettiği akut divertikülit tedavisinde cerrahi tedavi düşünülmelidir. Bu prensibe göre divertikülit tedavisinin her bireyin klinik özelliklerine göre uyarlanması arzu edilir. Kolon divertikülitinin tedavisine ilişkin mevcut bilgiler, iki büyük randomize kontrollü çalışmanın sonuçlarına dayanarak, mümkün olduğunda invaziv olmayan tedaviyi önermektedir (Chabok vd., 2012; Daniels vd., 2017; Kim, 2022). Avrupa kılavuzları, komplikasyonsuz akut divertikülit durumunda antibiyotik kullanımını, bağışıklık sistemini baskılayan ilaçlar alan, düşük lifli diyet yeme, sigara içme, obezite gibi divertikülit için risk faktörleri olan hastalarda sınırlandırmaktadır(Kruis vd., 2014). Akut divertikülit vakalarının çoğu tıbbi tedaviyle iyileşir, ancak perforasyon, apse veya fistül gibi komplikasyonlar ortaya çıkarsa cerrahi tedavi düşünülür. Yani komplikasyonlu akut divertikülitli bir hasta hemodinamik olarak stabil olmasına rağmen birkaç gün boyunca medikal tedaviye yanıt vermiyorsa, peritonitin ilerlemiş semptomları varsa veya stabil değilse acil ameliyata geçilmelidir (Kim, 2022).

Yöntem

Bu sunum 2021-2022 tarihlerinde Afyonkarahisar Devlet Hastanesi Acil Servisine başvuran klinik, laboratuar ve görüntüleme yöntemleri sonucunda divertikülit teşhisi alan hastalarla yapıldı. Bu vakaların Hinchey sınıflamasına göre evrelendirilerek tedavi planlaması ve takibi yapılmıştır.

Tablo 1. Hinchey Sınıflaması

Evre 1a: Flegmon (inflamasyon)
Evre 1b: Divertikülit + perikolik veya mezenterik apse
Evre 2: Divertikülit + pelvik apse (apse pelviste sınırlandırılmış)
Evre 3: Divertikülit + süpüratif peritonit (bağırsak lümeni ile ilişkisi olmayan peritonit)
Evre 4: Divertikülit + fekal peritonit (bağırsak lümeni ile ilişkili peritonit)

Olgu Sunumları

Bu vaka serisinde acil servise başvuran hastaların tanı, tedavi ve takip süreçleri incelenmiştir. Karın ağrısı ile acil servise başvuran 52 yaş erkek hasta değerlendirildi. Muayenesinde sol alt kadranda defansı mevcuttu. Laboratuar tetkikinde wbc:18,0 K/uL crp:244,0 mg/L idi. Yapılan batın tomografisi raporuna göre Akut Divertikülit-Hinchey evre 1b olarak değerlendirildi ve yatış verilip antibiyoterapi başlandı. Tedavinin 8.günü önerilerle taburcu edilen hasta taburculuğunun 5.gününde tekrar tarafımıza başvurdu. Yapılan tetkiklerinde wbc:17,0 K/uL crp:193,0 mg/L idi. Batın BT tekrarlandı, raporunda: Batın sağ alt kadranda sigmoid kolon komşuluğunda olduğu düşünülen ön duvara yakın yerleşmiş yaklaşık 50x40 mm boyutlu yoğun içerikli koleksiyon alanı dikkati çekmiştir(abse?). Umblikus düzeyinde batın orta hattın solunda barsak ansları arasında yaklaşık 39x20 mm aksiyel boyutta asimetrik kalın kontrastlanan duvarlı abseiform koleksiyon izlenmiştir. Hasta

tetkikleri ile birlikte değerlendirildiğinde Hinchey evre 2 olarak değerlendirildi. Diyagnostik laparoskopi ve lüzum halinde lavaj düşünüldü. Hasta ameliyata alındı. Kamera trokarının açık olarak göbek üstünden girilmesini takiben pelviste ve sol parakolik bölgede abse poşlarına girilerek drene edildi. Yıkama yapılıp tekrar drene edildi. Barsak iştiraki izlenmedi. Batın içinde fekal peritonit hali izlenmedi. Abse duvarı açılıp boşaltıldıktan sonra dren konularak vaka sonlandırıldı. Geniş spektrumlu antibiyoterapi başlandı. Yatışının 3. gününde gaz-gayta çıkışı oldu. Kliniği rahatladı. 8. gününde reçete ve öneriler ile taburcu edildi. Hasta taburculuk sonrası 7.günde kontrole geldiğinde fizik muayene olarak rahattı, laboratuar tetkiklerinde enfeksiyon markerları normal aralıktaydı. Hasta için önerilerde bulunuldu 3.ayda kontrol önerildi.

42 yaşında erkek hasta acil servise karın ağrısı ile başvurdu. Özgeçmişinde 30 paket/yıl sigara içiciliği mevcuttu ve hastanın BMI'sı 42,3 kg/m^2 idi. Fizik muayenesinde sol alt kadranda hassasiyeti mevcut idi. Laboratuar olarak crp:110,0 mg/L wbc:14,2 K/uL prokalsitonin normal ve biyokimya değerleri normal idi. Hasta için alınan bilgisayarlı tomografi raporunda: İnen kolonda ve sigmoid kolonda multipl sayıda divertikül izlenmiştir. İnen kolon distalinde parakolik alanda yaygın inflamatuar dansite artımları mevcut olup divertiküliti düşündürmektedir. İnen kolonda yaklaşık 9 cm'lik segmentte reaksiyonel duvar kalınlık artışı izlenmiştir. Hinchey evre 1a olarak değerlendirildi. Hastaya yatış verilmiş olup antibiyoterapi başlandıktan 3 gün sonra klinik ve laboratuvardaki düzelme gözlenmesi üzerine hasta reçete ve öneriler ile eksterne edildi.

68 yaşında erkek hasta acil servise şiddetli karın ağrısı ve bulantı şikayeti ile başvurdu. Fizik muayenede batında tahta karın

hali mevcut idi. Sol alt kadran bariz olmak üzere yaygın defans vermekte idi. Alınan tetkiklerinde Crp:282,0 mg/L, kreatinin:2,20 mg/dL, prokalsitonin 3,35 ng/mL ile dış merkezden hastanemize kontrastsız batın BT yorum ile yönlendirildi. Bt yorumunda: Özellikle perihepatik bölge olmak üzere yaygın serbest hava ile uyumlu görünüm izlenmiştir. İnce barsaklarda geçiş zonu olmayan hava-sıvı seviyelenmeleri izlenmiştir. Hastada akut batın kliniği olması üzerine ameliyata alındı ve yapılan eksplorasyonda mide-duedonumda ve ince barsak anslarında perforasyon saptanmadı. Çıkan kolondan itibaren yapılan kolon eksplorasyonunda sol alt kadranda kirlenme ve alana lokalize gayta bulaşı ile beraber inen kolon-sigmoid kolon bileşkesinde divertiküller ve bu alandan perforasyon gözlendi (hinchey evre 4). Stapler yardımı ile rezeksiyon yapılmasını takiben uç kolostomi açıldı, batın içerisi yıkanarak ameliyat sonlandırıldı. Fakat gecikmiş vaka olmasından dolayı batın içi yaygın kirlenme nedeni ile hasta postop 8.gününde ex oldu.

Tartışma

Divertiküler hastalık ve buna bağlı komplikasyonlar genel cerrahide oldukça sık görülmektedir. Literatür ve tıp topluluklarının kılavuzları, akut komplikasyonsuz divertikülitlerin ayaktan tedavisinin hastaların %90'ından fazlasında güvenli ve etkili olduğunu göstermektedir. Bu bulgulara rağmen, bu durumun tedavisinde yatarak tedavi popülerliğini sürdürmektedir. Özellikle anormal hayati belirtilerin varlığı ve yükselmiş inflamatuar belirteçlerin bu kararı etkileyen ana faktörler olduğu düşünülmektedir (Mohamedahmed vd., 2024)

Akut divertikülit vakalarının çoğu tıbbi tedaviyle iyileşir, ancak komplikasyonlar ortaya çıkarsa cerrahi tedavi düşünülür.

Cerrahi tedavinin amacı hastalığın kaynağını ortadan kaldırmak ve tüm enfeksiyon bölgelerini ve nedenlerini ortadan kaldırarak yaşam kalitesini arttırmaktır (Kim, 2022). Komplike divertikülitin cerrahi tedavisi, apse drenajı, etkilenen kolon segmentinin rezeksiyonu ve gerektiğinde stoma oluşturma gibi prosedürleri içerir(Hall vd., 2020; Hsieh vd., 2024; Raman vd,. 2021) Perforasyon, obstrüksiyon, fistül veya tıbbi tedavinin başarısız olması durumunda cerrahi müdahale endikedir (Frieri vd,. 2006; Hsieh vd., 2024).

Mevcut sunumumuzda hinchey evre 1a olan ve risk faktörleri bulunan hasta yatarak antibiyoterapi almış olup, iyilik haline kavuşmuştur. Hinchey evre 1b olarak değerlendirilen hastamız takibinde hinchey evre 2 ye yükselmiş olup laparoskopik abse drenajı ile tedavisi tamamlanmıştır. Hastaların iyilik hali düşünülerek mümkün olduğu kadar hastanın genel durumunu da riske atmayacak biçimde ileri cerrahi yöntemlerden kaçınılmıştır. Beslenme diyet, yaşam tarzı değişiklikleri önerilmiştir. Klinik pratiğimizde güncel yaklaşımlara göre tedavi algoritmalarının uygulanabilirliği ve sonucunda hasta için kolostomisiz yaşamın ne kadar önemli olduğu ve yüz güldürdüğü unutulmamalıdır.

Kaynakça

Ambrosetti, P., Jenny, A., Becker, C., Terrier, F., & Morel, P. (2000). Acute left colonic diverticulitis—compared performance of computed tomography and water-soluble contrast enema: prospective evaluation of 420 patients. Diseases of the colon & rectum, 43(10), 1363-1367.

Chabok, A., Påhlman, L., Hjern, F., Haapaniemi, S., Smedh, K., & AVOD Study Group. (2012). Randomized clinical trial of antibiotics in acute uncomplicated diverticulitis. British journal of surgery, 99(4), 532-539.

Daniels, L., Ünlü, Ç., De Korte, N., Van Dieren, S., Stockmann, H. B., Vrouenraets, B. C., ... & Boermeester, M. A. (2017). Randomized clinical trial of observational versus antibiotic treatment for a first episode of CT-proven uncomplicated acute diverticulitis. Journal of British Surgery, 104(1), 52-61.

Frieri, G., Pimpo, M. T., & Scarpignato, C. (2006). Management of colonic diverticular disease. Digestion, 73(Suppl. 1), 58-66.

Gearhart, S. L. (2008). Diverticular disease and common anorectal disorders. Harrison's Principles of Internal Medicine. 17th ed. New York: McGraw-Hill.

Hall, J., Hardiman, K., Lee, S., Lightner, A., Stocchi, L., Paquette, I. M., ... & Feingold, D. L. (2020). The American Society of Colon and Rectal Surgeons clinical practice guidelines for the treatment of left-sided colonic diverticulitis. Diseases of the Colon & Rectum, 63(6), 728-747.

Hawkins, A. T., Wise, P. E., Chan, T., Lee, J. T., Glyn, T., Wood, V., Eglinton, T., Frizelle, F., Khan, A., Hall, J., Ilyas, M. I. M., Michailidou, M., Nfonsam, V. N., Cowan, M. L., Williams, J., Steele, S. R., Alavi, K., Ellis, C. T., Collins, D., Winter, D. C., … Lightner, A. L. (2020). Diverticulitis: An Update From the Age Old Paradigm. Current problems in surgery, 57(10), 100862. https://doi.org/10.1016/j.cpsurg.2020.100862

Hsieh, S. L., Grabill, N., Louis, M., & Kuhn, B. (2024). Complicated diverticulitis: Diagnostic precision and surgical solutions in a patient with chronic kidney disease. Radiology case reports, 20(1), 346–351. https://doi.org/10.1016/j.radcr.2024.10.039

Kim, Y. S. (2022). Diagnosis and Treatment of Colonic Diverticular Disease. The Korean Journal of Gastroenterology, 79(6), 233-243.

Kruis, W., Germer, C. T., & Leifeld, L. (2014). Diverticular disease: guidelines of the german society for gastroenterology, digestive and metabolic diseases and the german society for general and visceral surgery. Digestion, 90(3), 190-207.

Mohamedahmed, A. Y., Hamid, M., Issa, M., Albendary, M., Sultana, E., Zaman, S., Bhandari, S., Sarma, D., Ball, W., Thomas, P., & Husain, N. (2024). Ambulatory management of acute uncomplicated diverticulitis (AmbUDiv study): a multicentre, propensity score matching study. International journal of colorectal disease, 39(1), 184. https://doi.org/10.1007/s00384-024-04759-9

Raman, S., Gorvet, M., Lange, K., & Rettenmaier, N. (2021). Outcomes after CT guided drainage of diverticular abscesses and

predictive factors for fistulous communication to the colon. The American Journal of Surgery, 222(1), 193-197.

Špičák, J., Kučera, M., & Suchánková, G. (2018). Diverticular disease: diagnosis and treatment. Vnitrni Lekarstvi, 64(6), 621-634.

BÖLÜM VI

Bariatrik Cerrahi Güncel Endikasyonlar Ve Preoperatif Değerlendirme

Yahya Alperen BAYRAKTAR

Giriş ve Bariatrik Cerrahi Tanımı

Dünya Sağlık Örgütü'ne (DSÖ) göre fazla kiloluluk ve obezite, vücut yağ kütlesinin yağsız kütlesine oranla artması ile karakterize kronik bir hastalık olup fiziksel, ruhsal ve sosyal sorunlara neden olabilen enerji metabolizması bozukluğudur. Obezite Beden Kitle İndeksi (BKİ)(Body Mass İndex-BMI) ölçütüyle tanımlanır. BKİ kilogram cinsinden vücut ağırlığının metre cinsinden boyun karesine bölünmesi ile hesaplanır(Türkiye Endokrinoloji ve Metabolizma Derneği, 2019). DSÖ'ye göre yetişkin bireylerde BKİ ≥ 25 kg/m2 ise fazla kilolu, BKİ ≥ 30 kg/m2 ise obezite tanımı kullanılır(T.C. Sağlık Bakanlığı, 2021).

Dünya Sağlık Örgütü'ne göre, dünya çapında yaklaşık 650 milyon yetişkinde ve beş yaşından küçük 42 milyon çocukta obezite bulunmaktadır(*Güncel*, n.d.).

Obeziteyi düzeltmek için yapılan cerrahi prosedürlerin tamamı 'obezite', 'metabolik' veya 'bariatrik' cerrahi olarak adlandırılır. Obezite hastalarında ciddi ve kalıcı kilo kaybı elde etmenin yanında hipertansiyon, hiperlipidemi, uyku apnesi ve tip 2 diyabet gibi ek hastalıkları tedavi etmenin de en iyi yolu obezite cerrahisidir. Bariatrik cerrahi geçiren hastalar, bariatrik cerrahi geçirmemiş hastalarla kıyaslandığında uzun dönemde daha düşük mortalite oranlarına sahiptir(Arterburn et al., 2015). Bu nedenle, bariatrik cerrahi prosedürler dünya çapında giderek daha yaygın hale gelmektedir.

Tablo 1 Obezite Sınıflaması(Türkiye Endokrinoloji ve Metabolizma Derneği, 2019)

Ağırlık Kategorisi	BKİ (kg/m²)
Zayıf	< 18,5
Normal	18,5-24,9
Kilolu	25-29,9
Obez	≥ 30
1. Derece	30-34,9
2. Derece	35-39,9
3. Derece (Morbid)	≥ 40

Bariatrik Cerrahi Endikasyon

Amerikan Metabolik ve Bariatrik Cerrahi Derneği (ASMBS) ve Uluslararası Obezite ve Metabolik Bozukluklar Cerrahisi

Federasyonu (IFSO) tarafından 2022 yılında bariatrik cerrahi için güncellenmiş endikasyonlar yayınlandı(Eisenberg et al., 2022).

BKİ ≥ 35 kg/m² olan yetişkinler(2013 ve 2018 ASMBS klavuzuna göre BKİ ≥ 40)

BKİ ≥ 30 kg/m² olan ve obezite ile ilişkili komorbidite bulunan yetişkinler(2013 ve 2018 ASMBS klavuzuna göre BKİ ≥ 35)

- **Tip 2 diyabet**
- Obstrüktif uyku apnesi (OSA)
- Hipertansiyon
- Hiperlipidemi
- Obezite-hipoventilasyon sendromu (OHS)
- Pickwickian sendromu (OSA ve OHS kombinasyonu)
- Alkolsüz yağlı karaciğer hastalığı (NAFLD)
- Alkolsüz steatohepatit (NASH)
- Psödotümör serebri
- Gastroözofageal reflü hastalığı
- Astım
- Venöz staz hastalığı
- Şiddetli üriner inkontinans
- Zayıflatıcı artrit
- Bozulmuş yaşam kalitesi
- Obezitenin diğer ameliyatlara engel olması (osteoartrit, ventral fıtıklar veya stres inkontinans ameliyatları gibi)

Bariatrik cerrahinin, 2. derece ve üstündeki obezitede(BKİ ≥ 35 kg/m²) kalıcı kilo kaybı ve obezite ile ilişkili komorbid durumları iyileştirmede diyet, egzersiz ve diğer yaşam tarzı değişikliklerinden üstün olduğu kanıtlanmıştır(Pontiroli & Morabito, 2011).

Cerrahi olmayan yöntemlerle kalıcı kilo kaybı veya komorbidite iyileşmesi sağlayamayan 1. derece obezite hastalarında(BKİ ≥ 30 kg/m²) bariatrik cerrahi, diyabet için bir tedavi seçeneği olarak kabul edilmektedir. Birinci derece obezitesi olan hastaları içeren geniş retrospektif ve prospektif çalışmalarda, bariatrik cerrahi ile kalıcı kilo kaybı ve diyabet kontrolü gösterilmiştir(Brito et al., 2017; Rubino et al., 2016).

Diyabet, kardiyovasküler hastalık ve trunkal obezite (visseral yağlanma) prevalansının daha yüksek olması nedeniyle, Asya'da BKİ kriterleri 2,5 kg/m² düşürülebilir(Hsu et al., 2015).

ASMBS, obeziteyi kronik bir hastalık olarak kabul eder. Ameliyat hazırlığı sürecinde verilen kilonun, komorbid durumları tedavi etme ihtimali görünmemektedir. Ayrıca kilo vermenin sürdürülmesi de mümkün olmamaktadır. Bu nedenle, preoperatif kilo kaybı ameliyata engel teşkil etmemelidir. Bariatrik cerrahların çoğu ameliyat için hastanın ilk BKİ'ni baz almanın doğru olduğunu düşünmektedir(Hutcheon et al., 2023).

Bariatrik Cerrahi Kontrendikasyon

- Tedavi edilmemiş ve obeziteye neden olan endokrin hastalıklar (Cushing, hipotiroidizm, insulinoma vs.)
- Tedavi edilmemiş yeme bozuklukları (bulimia nervoza gibi)
- Tedavi edilmemiş major depresyon ya da psikoz
- Ciddi koagülopati varlığı
- Anesteziye engel olacak ciddi kardiyak hastalığın bulunması

- Alkol veya madde bağımlılığı
- Ameliyat sonrası beslenme önerilerine uyulmayacağının düşünülmesi
- Gebelik veya 12 ay icinde gebelik planı olması
- Bilinen kanser hastalığının olması
- Portal hipertansiyon
- Şiddetli gastroözofageal reflü hastalığı (GÖRH) (sleeve gastrektomi için kontrendike)
- Crohn hastalığı (gastrik bypass cerrahisi için kontrendike)
- Amerikan Pediatri Akademisi ve ASMBS, BMI > %95. persentilin %120'si(sınıf II obezite) ile birlikte majör komorbidite veya BMI > %95. persentilin %140'ı (sınıf III obezite) olan çocuklarda/ergenlerde bariatrik cerrahinin düşünülmesini önermektedir. Ek olarak bariatrik cerrahi, ergenlik gelişimini veya büyümeyi olumsuz etkilemeyeceği için ameliyat öncesinde Tanner evrelemesi ve kemik yaşı bakılması gerekli değildir(Eisenberg et al., 2022).

Preoperatif Değerlendirme

Bariatrik cerrahide preoperatif değerlendirme multidisipliner yaklaşım gerektiren bir durumdur. Multidisipliner yaklaşım için genel cerrah, endokrinolog, anestezist, psikiyatrist ve diyetisyen muhakkak olmalıdır. Bu ekibe gerekli durumlarda özellikle kardiyoloji ve göğüs uzmanları da katılmalıdır. Preoperatif

değerlendirme ruhsal, fiziksel, gastrointestinal, kardiyovasküler, pulmoner, endokrin ve metabolik değerlendirmeyi içermelidir.

Anamnez, Fizik Muayene, Tetkik

Bariatrik cerrahi adayı hastalarda da diğer hastalar gibi ayrıntılı anamnez ve fizik muayene çok önemlidir.

Anamnezde hastanın yaşam tarzı, yeme davranışlarını, fiziksel aktivite durumu, özgeçmişi ve aile öyküsü sorgulanır. Hipertansiyon, tip 2 diyabet, kardiyovasküler hastalık, osteoartrit, hipotiroidi, dislipidemi, uyku apne sendromu, psikiyatrik hastalık gibi obezite ile ilişkili hastalıklar sorgulanarak ameliyat için kontrendikasyon olup olmadığı araştırılır. Hastanın egzersiz ve diyet alışkanlıkları, sosyal çevresi, ailesel özellikleri, psikososyal karakteri ve yaşam tarzı değişikliği ile ilgili motivasyonu değerlendirilir. Sigara, alkol ve madde bağımlılığı sorgulanır.

Fizik muayenede öncelikle hastanın Beden Kitle İndeksi belirlenir. Beden kütle indeksinin dışında bel çevresine bakılarak obeziteye bağlı hastalıklar için risk düzeyi belirlenir. Kadınlarda bel çevresi >88 cm, erkeklerde >102 cm olması hipertansiyon, tip 2 diyabet ve kardiyovasküler hastalık riskini artırmaktadır. Karın muayenesi yapılarak geçirilmiş cerrahi olup olmadığı tespit edilir.

Bariatrik cerrahi planlanan hastalarda üst gis endoskopisi ve abdomen usg rutin değildir. Ancak kcft yüksekliği ve semptomatik bilyer hastalığı olan hastalarda abdomen usg istenmelidir. Safra taşı varlığında bariatrik cerrahi ile eş zamanlı kolesistektomi planlanabilir. ASMBS 2019 klavuzuna göre bariatrik cerrahi planlanan tüm hastalarda üst gis endoskopisi yapılabilir(Kanıt düzeyi: Kanıtlar yok ancak uzman opsiyonlu).

Bariatrik cerrahi hastalarında istenmesi gereken tetkikler Tablo 2'de belirtilmiştir.

Tablo 2 Bariatrik cerrahi hastalarında preoperatif değerlendirme(Türkiye Endokrinoloji ve Metabolizma Derneği, 2019)

✓	**Anamnez**	Komorbiditeler, obezite sebepleri, kilo öyküsü (kilo alımı/kilo kaybı), Cerrahi risk oluşturabilecek durumların aydınlatılması, Yaşa uygun kanser taraması, sigara/alkol/madde kullanımı	
	Fizik Muayene	Vücut Ağırlığı, Boy, Beden Kitle İndeksi, Bel Çevresi, Kan Basıncı, Sistemik Muayene,	
✓	**Rutin Testler**	Laboratuvar testleri	Açlık Kan Şekeri, HbA1c, Kreatinin, Elektrolitler, AST, ALT, Lipid Profili, Hemogram, Demir/Ferritin, Vitamin B12, Folat, Kalsiyum, Albumin, D vitamini, Vitamin A, E ve Tiamin (opsiyonel),
		Diğer	EKG, Akciğer Grafisi
✓	**Endokrin değerlendirme**	DM; Glisemi optimizasyonu, Diyabet tipi belirlenmesi	HbA1c, İnsülin, C-peptid, Anti-GAD ve Diğer Otoantikorlar (opsiyonel)
		Tiroid	TSH
		Cushing (şüphe varlığında)	1 mg Deksametazon Süpresyon Testi, 24 Saatlik İdrar Kortizolü, Gece Tükrük Kortizolü
		PCOS (şüphe varlığında)	LH, FSH, Testosteron, DHEAS, Prolaktin, Pelvik USG
✓	**Kardiyo/pulmoner değerlendirme**	Astım, Obstrüktif Uyku Apne	Spirometri, Polisomnografi
✓		Kardiyovasküler Hastalık	Stress testleri, EKO, Talyum Sintigrafi, BT Anjiyografi, Koroner Anjiyografi
✓	**DVT açısından değerlendirme**	Derin Ven Trombozu	Venöz Doppler İnceleme
✓	**GİS değerlendirme**	Peptik ülser (H.pylori), Hiyatal Herni, İnflamatuvar Barsak Hastalığı, Hepatobiliyer Sistem Hastalığı, GİS Tümör Tarama	Üre Nefes Testi, Endoskopi/Kolonoskopi, Doku Biyopsisi, Üst Abdomen USG, Gaitada Gizli Kan, BT, MR, PET CT
✓	**Gebelik ve kontrasepsiyon açısından değerlendirme**		
✓	**Psikososyal ve davranışsal değerlendirme**		

Endokrin Değerlendirme

Ameliyat öncesinde hastalar diyabet ve bozulmuş glukoz toleransı açısından değerlendirilmelidir. HbA1c, insülin ve c-peptid bakılmalıdır. Preoperatif glisemik kontrolün sağlanması için diyet, fiziksel aktivite ve gerekirse ilaç tedavisi yeniden düzenlenmelidir.

Hipotiroidi obeziteye neden olabilmektedir. Bu nedenle primer hipotiroidiyi tespit etmek için ilk aşamada TSH bakılmalıdır.

Polikistik over sendromu(PCOS) şüphesi olanlarda androjenlerin ölçümü(total testosteron, DHEAS) yapılmalıdır.

Eğer klinik Cushing hastalığını düşündürüyorsa 1 mg deksametazon supresyon testi ve 24 saatlik idrarda kortizol düzeyi bakılmalıdır.

Kardiyovasküler Değerlendirme

Preoperatif kardiyak değerlendirme için bariatrik cerrahiye özgü bir protokol yoktur. Bu nedenle, standart yaklaşım kullanılır(Carter et al., 2021). EKG dışında istenecek tetkikler hastanın öyküsüne, risk faktörlerine, fizik muayene bulgularına bağlı olarak değişir.

Kalp hastalığı olan hastalar için bariatrik cerrahi öncesinde kardiyoloji konsültasyonu gereklidir. Kalp hastalığı açısından riskli hastalar peri-prosedür öncesi β-adrenerjik blokaj için değerlendirilmelidir(T.C. Sağlık Bakanlığı, 2021).

Bariyatrik cerrahi planlanan hastalara preoperatif ve postoperatif dönemde venöz tromboemboli profilaksisi uygulanmalıdır(Türkiye Endokrinoloji ve Metabolizma Derneği, 2019).

Bariatrik cerrahinin güçlü kardiyovasküler faydaları ve çok düşük bir risk profili olduğu ve bu nedenle önemli kalp hastalığı ve/veya riski olan hastalarda bile düşünülmesi gerektiği unutulmamalıdır(Albaugh et al., 2021).

Pulmoner Değerlendirme

Bariyatrik cerrahi öncesinde standart olarak akciğer grafisi çekilmeli ve uyku apne sendromu için tarama testleri yapılmalıdır.

Obezitesi olan bireylerde obstrüktif uyku apnesi(OSA) prevalansı % 35-94 arasında değişmekte olup, çoğu çalışma %60'tan fazla oran bildirmektedir(de Raaff et al., 2017).

Bariatrik cerrahi planlanan hastalarda, OSA için klinik tarama yapılmalıdır. Tarama testleri sonucu pozitif çıkarsa polisomnografi ile doğrulanmalıdır(T.C. Sağlık Bakanlığı, 2021).

Bariatrik cerrahi öncesinde spirometrinin rutin olarak yapılması önerilmektedir. Obez hastalarda, spirometride en sık tespit edilen patoloji ekspiratuar rezerv hacmindeki azalmadır(Türkiye Endokrinoloji ve Metabolizma Derneği, 2019).

Psikiyatrik Değerlendirme

Bariatrik cerrahi planlanan tüm hastalar psikososyal işlevsellik, madde bağımlılığı ve yeme bozuklukları açısından bir psikiyatrist tarafından değerlendirilmelidir(Carter et al., 2021).

Tüm hastalar obezite cerrahisi sonrası ortaya çıkabilecek yeni psikososyal sorunlar konusunda da eğitilmelidir.

Obezite hastaları içinde özellikle bariatrik cerrahi isteyenler, genel popülasyona göre daha yüksek oranda zihinsel sağlık problemlerine sahiptir(Spirou et al., 2020). Yapılan çalışmalarda

ruhsal bozukluk şiddeti arttıkça ameliyat sonrası başarı oranının da düştüğü gösterilmiştir. Bariatrik cerrahi adayı hastalarda çocukluk çağı istismar öyküsünün ve beden imgesi bozukluğunun sık olduğu bildirilmiştir(Türkiye Endokrinoloji ve Metabolizma Derneği, 2019).

Bariatrik cerrahi öncesi psikolojik testlerin amacı, daha önce teşhis edilmemiş psikiyatrik bozuklukları tespit etmek ve hastanın kilo kaybını sürdürebilmesi için gerekli yaşam tarzı değişikliklerini yapmaya istekli olup olmadığını belirlemektir.

Herhangi bir psikiyatrik bozukluk (bipolar bozukluk, majör depresyon, antisosyal kişilik bozukluğu gibi) postoperatif kilo vermeyi kolaylaştırmak ve psikiyatrik komplikasyon riskini azaltmak için ameliyat öncesinde tedavi edilebilir(Pearl et al., 2018)

Tedavi edilmeyen majör depresyon veya psikoz, kontrolsüz ve tedavi edilmemiş yeme bozuklukları(bulimia gibi), uyuşturucu veya alkol bağımlılığı bariatrik cerrahi için kontrendike olan durumlardır. European Association of Endoscopic Surgery (EAES) 2020 klavuzuna göre tıkınırcasına yeme bozukluğu veya depresyon tanısı, bariatrik cerrahi için kesin bir kontrendikasyon olarak kabul edilmeyebilir(T.C. Sağlık Bakanlığı, 2021).

Diyetisyen Değerlendirmesi

Bariatrik cerrahi isteyen tüm hastalar aşağıdakiler için kayıtlı bir diyetisyen tarafından değerlendirilmelidir(Mechanick et al., 2013).

Diyetisyen yardımıyla, tüm hastalarda obezite cerrahisi öncesi ve sonrası için beslenme planı yapılmalıdır. Beslenme eğitimi bu planın bir kısmını oluşturur. Beslenme eğitiminde gıdaların besin

içeriğinin nasıl olacağı, uygun porsiyon boyutlarının nasıl seçileceği, atıştırmalık ve içecek alternatiflerinin nasıl bulunacağı ve yiyeceklerin nasıl hazırlanacağı gibi konular hakkında bilgi verilmelidir.

Beslenme ile ilgili sorgulama tıkınırcasına yeme, aşırı yeme, gece yeme ve stresle ilgili yeme bozukluklarını içermelidir.

Hastalar daha önce kilo vermeyi denemese bile bu durum bariatrik cerrahi için kontrendikasyon oluşturmamalıdır(Gerber et al., 2015).

Kilo alımı veya iştah artışı ile ilişkili olabilecek ilaçlar arasında antihipertansifler, diyabet ilaçları, hormon tedavileri, antiepileptik ilaçlar, antidepresanlar, duygudurum düzenleyiciler, antipsikotikler, migren ilaçları ve nsai ilaçlar bulunur.

Beslenme odaklı bir fizik muayene ve spesifik mikro besin değerlendirmesi yapılmalıdır. Tiamin, B12, A, D, E ve K vitaminleri, folat, demir, ferritin ve kalsiyum düzeyleri bakılarak düşüklük varsa replase edilmelidir. Bariatrik cerrahi isteyen çoğu bireyde en az bir mikro besin eksikliği vardır(Parrott et al., 2017).

Bazı merkezlerde günlük kalori değeri 1000-1200 kcal olacak şekilde preoperatif düşük kalorili diyetler uygulanmaktadır. Bu diyetlerin 4-6 hafta uygulandığı hastalarda karaciğer hacminin %16–20 kadar azaldığı ve laparoskopik cerrahi başarısının arttığı gösterilmiştir(Türkiye Endokrinoloji ve Metabolizma Derneği, 2019).

Bariatrik cerrahi yapılan hastaların preoperatif veya postoperatif beslenme yönetimi için standart, kanıta dayalı bir diyet

rehberi yoktur. Bu nedenle diyetisyenler hastaya özel beslenme programları oluşturmalıdır.

Sonuç

Bariatrik cerrahi ameliyatları obezitenin artışı nedeniyle dünya genelinde gittikçe yaygınlaşmaktadır. Amerikan Metabolik ve Bariatrik Cerrahi Derneği (ASMBS) ve Uluslararası Obezite ve Metabolik Bozukluklar Cerrahisi Federasyonu (IFSO) tarafından bariatrik cerrahi için güncellenmiş endikasyonlar 2022 yılında yayınlanmıştır. Eski klavuzlara göre yapılan en büyük değişiklik BKİ sınırındaki değişikliktir. Özetle 2022 yılı klavuzlarına göre bariatrik cerrahi için BKİ sınırı ek hastalığı olmayanlarda 40'tan 35'e, ek hastalığı olanlarda ise 35'ten 30'a düşürülmüştür.

Kaynaklar

1 Türkiye Endokrinoloji ve Metabolizma Derneği , 2019, Bariyatrik Cerrahi Kılavuzu, Ankara, ISBN: 978-605-4011-28-5

2 T.C. Sağlık Bakanlığı Obezite ve Metabolik Cerrahi Klinik Protokolü, 2021, Ankara, ISBN 978-975-590-807-6

3 World Health Organization. Fact sheet: Obesity and overweight. Available at: https://www.who.int/en/news-room/fact-sheets/detail/obesity-and-overweight (Accessed on March 12, 2020).

4 Arterburn DE, Olsen MK, Smith VA, et al. Association between bariatric surgery and long-term survival. JAMA 2015; 313:62.

5 Eisenberg D, Shikora SA, Aarts E, et al. 2022 American Society for Metabolic and Bariatric Surgery (ASMBS) and International Federation for the Surgery of Obesity and Metabolic Disorders (IFSO): Indications for Metabolic and Bariatric Surgery. Surg Obes Relat Dis 2022; 18:1345.

6 Pontiroli AE, Morabito A. Long-term prevention of mortality in morbid obesity through bariatric surgery. a systematic review and meta-analysis of trials performed with gastric banding and gastric bypass. Ann Surg 2011; 253:484.

7 Brito JP, Montori VM, Davis AM. Metabolic Surgery in the Treatment Algorithm for Type 2 Diabetes: A Joint Statement by International Diabetes Organizations. JAMA 2017; 317:635.

8 Rubino F, Nathan DM, Eckel RH, et al. Metabolic Surgery in the Treatment Algorithm for Type 2 Diabetes: A Joint Statement

by International Diabetes Organizations. Surg Obes Relat Dis 2016; 12:1144.

9 Hsu WC, Araneta MR, Kanaya AM, et al. BMI cut points to identify at-risk Asian Americans for type 2 diabetes screening. Diabetes Care 2015; 38:150.

10 Hutcheon DA, Ewing JA, St Ville M, et al. Insurance-mandated weight management program completion before bariatric surgery provides no long-term clinical benefit. Surg Obes Relat Dis 2023; 19:290.

11 Carter J, Chang J, Birriel TJ, et al. ASMBS position statement on preoperative patient optimization before metabolic and bariatric surgery. Surg Obes Relat Dis 2021; 17:1956.

12 Albaugh VL, Kindel TL, Nissen SE, Aminian A. Cardiovascular Risk Reduction Following Metabolic and Bariatric Surgery. Surg Clin North Am 2021; 101:269.

13 de Raaff CAL, Gorter-Stam MAW, de Vries N, et al. Perioperative management of obstructive sleep apnea in bariatric surgery: a consensus guideline. Surg Obes Relat Dis 2017; 13:1095.

14 Spirou D, Raman J, Smith E. Psychological outcomes following surgical and endoscopic bariatric procedures: A systematic review. Obes Rev 2020; 21:e12998.

15 Pearl RL, Allison KC, Shaw Tronieri J, Wadden TA. Reconsidering the Psychosocial-Behavioral Evaluation Required Prior to Bariatric Surgery. Obesity (Silver Spring) 2018; 26:249.

16 Mechanick JI, Youdim A, Jones DB, et al. Clinical practice guidelines for the perioperative nutritional, metabolic, and

nonsurgical support of the bariatric surgery patient--2013 update: cosponsored by American Association of Clinical Endocrinologists, the Obesity Society, and American Society for Metabolic & Bariatric Surgery. Surg Obes Relat Dis 2013; 9:159.

17 Gerber P, Anderin C, Thorell A. Weight loss prior to bariatric surgery: an updated review of the literature. Scand J Surg 2015; 104:33.

18 Parrott J, Frank L, Rabena R, et al. American Society for Metabolic and Bariatric Surgery Integrated Health Nutritional Guidelines for the Surgical Weight Loss Patient 2016 Update: Micronutrients. Surg Obes Relat Dis 2017; 13:727.


BİDGE