Acil Vakalara Hızlı Yaklaşımlar -1

Editör
Ökkeş ZORTUK

BİDGE

BİDGE Yayınları

Acil Vakalara Hızlı Yaklaşımlar -1

Editör: Uzm. Dr. Ökkeş ZORTUK

ISBN: 978-625-372-317-0

1. Baskı
Sayfa Düzeni: Gözde YÜCEL
Yayınlama Tarihi: 26.11.2024
BİDGE Yayınları

Bu eserin bütün hakları saklıdır. Kaynak gösterilerek tanıtım için yapılacak kısa alıntılar dışında yayıncının ve editörün yazılı izni olmaksızın hiçbir yolla çoğaltılamaz.

Sertifika No: 71374
Yayın hakları © BİDGE Yayınları
www.bidgeyayinlari.com.tr - bidgeyayinlari@gmail.com
Krc Bilişim Ticaret ve Organizasyon Ltd. Şti.
Güzeltepe Mahallesi Abidin Daver Sokak Sefer Apartmanı No: 7/9 Çankaya / Ankara

İçindekiler

Acil Serviste Epistaksise Yaklaşım.....4
Yeşim YÜKSEL.....4
Acil Serviste Baş Ağrısını Tanıma.....13
Umut Ogün MUTLUCAN 13
Acil Serviste Göğüs Ağrısına Yaklaşım 23
Ökkeş ZORTUK.....23
Acil Serviste Bilinç Kaybına Yaklaşım 35
Günay YILDIZ.....35
Acil Serviste Karın Ağrısına Yaklaşım.....44
Yusuf Karancı.....44

BÖLÜM I

Acil Serviste Epistaksise Yaklaşım

Yeşim YÜKSEL[1]

Giriş

Epistaksis (burun kanaması), acil servis veya birinci basamak sağlık hizmetlerinde en sık karşılaşılan kulak burun boğaz acillerinden biridir. Burun kanamaları iki türdür: anterior (daha yaygın) ve posterior (daha nadir ancak tıbbi müdahale gerektirme olasılığı daha yüksek). Anterior burun kanamalarının %90'ının kaynağı, nazal septumun ön kısmında yer alan Kiesselbach pleksusudur (Little alanı olarak da bilinir). Nazal septumu besleyen terminal dalları olan 4- 5 arterden oluşan anastomoz alanıdır.

Burun kanamaları nadiren ölümcül olup, Amerika Birleşik Devletleri'ndeki 2,4 milyon ölümden yalnızca 4'ünden sorumludur. İnsanların yaklaşık %60'ı yaşamlarında burun kanaması geçirmiştir

[1] Uzm. Dr., SBU Antalya Eğitim ve Araştırma Hastanesi, KBB Bölümü, Orcid: 0000-0003-2280-3843 , e-mail: yesimgedikli@gmail.com

ve bunların yalnızca %10'u tedavi veya tıbbi müdahale gerektirecek kadar şiddetlidir. Burun kanamaları en sık 2 ila 10 yaş arasındaki çocuklar ve 50 ila 80 yaş arasındaki yaşlılarda görülür (Tabassom & Dahlstrom, 2024).

Etiyoloji

Çeşitli faktörler karşımıza çıkmaktadır. Bu faktörler Tablo 1'de yer almaktadır.

Lokal Faktörler	**Sistemik Faktörler**
Dijital manipülasyon Septal deformiteler Nazal cerrahiler Tümörler Travma İnflamatuar hastalıklar Yabancı cisimler Anevrizmalar	Alkolizm Hipertansiyon Vasküler hastalıklar Koagülopatiler Herediter hemorajik telenjiektazi
Çevresel Faktörler	**İlaçlar**
Kimyasal irritanlar Çevresel ısı, nem, basınç değişiklikleri (kış aylarında daha sık görülür)	Nonsteroid anti-inflamatuarlar (İbuprofen, naproksen, aspirin) Antikoagülanlar (varfarin) Trombosit agregasyon inhibitörleri (klopidogrel) Topikal intranazal steroidler Takviyeler veya alternatif ilaçlar (E vitamini, ginkgo, ginseng) Yasadışı uyuşturucular (kokain)

Patofizyoloji

Nazal mukozadaki bir kan damarının laserasyonu burun kanamalarına neden olur. Bu laserasyon kendiliğinden olabileceği

gibi travma, bazı ilaçların kullanımı, ek hastalıklar veya maligniteler gibi pek çok faktöre bağlı olarak ta gelişebilir. Hastanın kan basıncındaki artış, antikoagülan ilaç kullanımı ve pıhtılaşma bozuklukları kanama süresini artırabilir (Tabassom & Dahlstrom, 2024).

Burun kanamalarının çoğu burnun ön kısmında (Kiesselbach pleksusu) meydana gelir ve dikkatli bir nazal muayene ile kanama odağı genellikle görülebilir. Posterior nazal kaviteden kaynaklanan kanamalar ise posterior epistaksis olarak adlandırılır ve bunlarda anterior rinoskopi ile kanama odağını değerlendirmek zordur. Bu kanamalar, Woodruff pleksusundan yani sfenopalatine ve posterior etmoidal arterlerin arka ve ince terminal dallarından kaynaklanmaktadır. Bu tür kanamalar genellikle her iki nazal pasajdan öne doğru veya nazofarenkse doğru olur ve yutularak ya da öksürükle dışarı atılır, hemoptizi şeklinde kendini gösterebilir. Posterior epistaksisler, kanın posterior farenkse doğru akmasına yol açarak hava yolu tıkanıklığı veya aspirasyon riskini artırabilir ve bu kanamalarda kanamayı kontrol etmek anterior epistaksislere göre daha zordur (Tabassom & Dahlstrom, 2024).

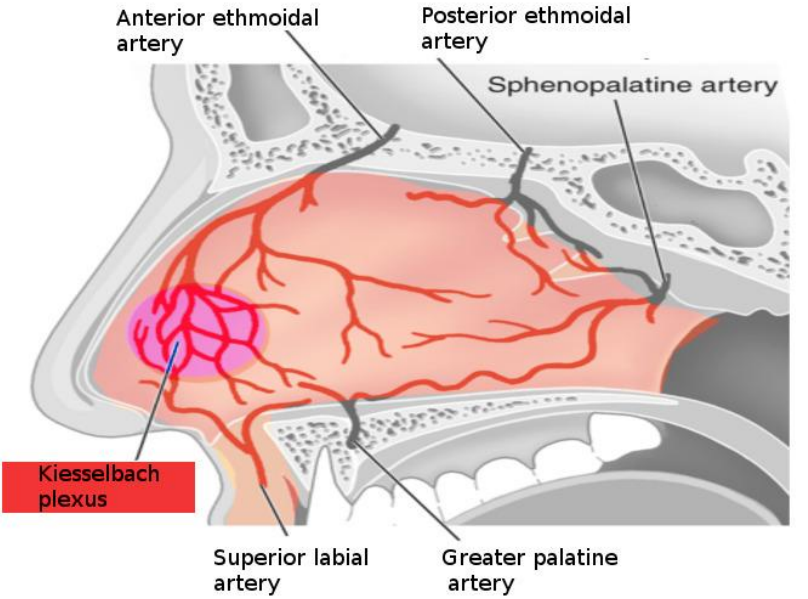

Şekil 1: Burun bölgesi damarlanması (Bhimji, 2024)

Yönetim

Acil serviste burun kanaması veya epistaksis yönetimi; değerlendirme, müdahale ve önleme stratejilerini içeren sistematik bir yaklaşımı içerir. İlk değerlendirme, kanamanın ciddiyetine ve yaygın risk faktörleri olan hipertansiyon veya antikoagülan kullanımı gibi altta yatan nedenleri belirlemeye odaklanır (Ashraf et al., 2023; Nataliia & Tomasz, 2023). Nüksü önlemek için ilaç incelemesi ve burun hijyeni dahil olmak üzere değiştirilebilir risk faktörleri ele alınmalıdır (Ashraf et al., 2023). Travmatik olmayan epistaksis vakalarında, standart yönetim yollarının uygulanmasının, hastane başvurularını ve acil ambulans transferlerini azalttığı, nazal koter kullanımını artırırken nazal tamponlamayı azaltarak sonuçları

iyileştirdiği gösterilmiştir (Ashley, Martyn, & Caroline, 2021). Tedavisi zor alan vakalarda, özellikle posterior epistaksislerde, endoskopik sfenopalatin arter ligasyonu, embolizasyon gibi işlemler, başarı oranları% 74 ila% 100 arasında değişen etkili cerrahi müdahalelerdir (Nataliia & Tomasz, 2023). E.N.T. arabası gibi gerekli ekipmanın mevcudiyetinin, yerinde kulak burun boğaz hizmetleri olmayan acil servislerde rekürren kanama oranlarını azalttığı ve personel verimliliğini artırdığı gösterilmiştir (Eziefa & Emily, 2020). Acil servis personeli ve uzmanlar arasındaki işbirliği kapsamlı bakım için çok önemlidir ve hastaların, komplikasyonların önlenmesi için uygun takip ve eğitim almalarını sağlar (Ashraf et al., 2023).

Anterior epistaksis tedavisine, en az 5 dakika süreyle burun kanatlarına doğrudan basınç uygulayarak başlanabilir. Hastaya, kanamayı kontrol etmek için en az 5 dakika boyunca, baş hafif öne eğikken burnun kıkırdak ucunu baş ve işaret parmağı ile tutarak, sabit bir şekilde burun kanatlarına basınç uygulaması yaptırılmalıdır. Bu etkisiz kalırsa, oksimetazolin gibi vazokonstriktörler veya adrenalin ve pantokainli pamuklar kullanılabilir. Tedaviye başlamadan önce hastaya nazal irrigasyon yaptırıp burun sümkürtülerek veya aspiratörle tüm pıhtılar temizlenmelidir. Bunun iki ana nedeni vardır (Joseph, Martinez-Devesa, Bellorini, & Burton, 2018; Wong & Anat, 2018):

1. Pıhtı, kanama odağının görülmesini ve herhangi bir ilacın kanama odağına ulaşmasını engeller

2. Eğer tampon uygulanması gerekirse, pıhtı nazofarenkse itilebilir ve aspire edilebilir

Topikal tedaviler başarılı olmazsa, burunda kanayan damar gümüş nitrat ile koterize edilebilir. Gümüş nitrat, septumdaki bir damarı koterize etmek için kullanıldığında, septum perforasyonunu önlemek için yalnızca septumun bir tarafına uygulanmalıdır. Termal koagulasyon ağrılıdır ve acil durumlarda nadiren denenmelidir. Eğer bu da etkisiz kalırsa, anterior nazal tampon uygulanması gerekir. Bu işlem, nazal gaz tamponlar, merosel, gelfoam gibi emilebilir tampon malzemeleri veya posterior epistaksislerde foley kateterler, epistaksis balonları ile yapılabilir. (Joseph et al., 2018; Wong & Anat, 2018). Tüm bu tedavilerle kontrol edilemeyen hastalarda ise cerrahi tedavi gerekliliği olabilir.

Sonuç ve Dikkat Edilmesi Gerekenler

Anterior epistaksisi olan hastalar; kanama kontrol altına alındıysa, acil serviste en az 1 saat boyunca hemodinamik stabilite gözlemlendiyse ve tüm predispozan faktörler medikal olarak optimize edildiyse taburcu edilebilir. Hastaların, 1 hafta içinde bir kulak burun boğaz (KBB) uzmanı veya birinci basamak hekimine takip randevusu alması ve günde 3 kez nazal tuzlu su kullanmaya başlaması önerilir. Emilebilir özelliği olmayan tampon kullanılmışsa, hastalar tamponun çıkarılması için 2-5 gün içinde acil servise veya KBB uzmanına başvurmalıdır.

Pediatrik hastalar dahil olmak üzere, posterior tampon uygulanması gereken hastalar komplikasyonları, özellikle kardiyak aritmileri izlemek için hastaneye yatırılmalıdır. Mümkünse tüm antikoagülanlar ideal olarak kesilmelidir; eğer kesilmesi mümkün değilse, en düşük kabul edilebilir dozda tutulmalıdır. Nazal mukozanın nemlenmesini sağlamak için topikal tuzlu su spreyleri veya merhemler uygulanması, tekrarlayan burun kanamalarını

önlemeye yardımcı olabilir. Taburculuk sonrasında hastalara sıcak yiyeceklerden, ağır aktivitelerden, burunlarını güçlü bir şekilde sümkürmekten veya burun ile dijital manipülasyondan kaçınmaları gerektiği konusunda bilgi verilmelidir.

KAYNAKÇA

Ashley, R., Martyn, B., & Caroline, H. (2021). Management of non-traumatic epistaxis in adults in the emergency department. *British Journal of Hospital Medicine, 82*(6), 1-6. doi:10.12968/HMED.2021.0033

Ashraf, A., Abdulla Khalaf, A., Asma Yahia, A., Mohammed Qhalib, A., Ahmed Hassan, A., Abdulaziz, F. A., . . . Abdullah, A. A. (2023). Evaluation and management of acute epistaxis in the emergency department. *International Journal of Community Medicine and Public Health*. doi:10.18203/2394-6040.ijcmph20232395

Bhimji, S. (2024). Nosebleed Vessels. There are five named vessels whose terminal branches supply the nasal cavity. In Epistaxis (Ed.). Treasure Island (FL): StatPearls.

Eziefa, O., & Emily, O. C. (2020). Standardised management of atraumatic epistaxis for improved outcomes in an emergency department with off-site ear, nose and throat cover - A quality improvement project. *African Journal of Emergency Medicine, 10*(4), 209-214. doi:10.1016/J.AFJEM.2020.07.001

Joseph, J., Martinez-Devesa, P., Bellorini, J., & Burton, M. J. (2018). Tranexamic acid for patients with nasal haemorrhage (epistaxis). *Cochrane Database Syst Rev, 12*(12), Cd004328. doi:10.1002/14651858.CD004328.pub3

Nataliia, B., & Tomasz, G. (2023). Surgical management of intractable epistaxis:Endoscopic sphenopalatine artery coagulation. *Polski Przegląd Otorynolaryngologiczny*. doi:10.5604/01.3001.0053.6904

Tabassom, A., & Dahlstrom, J. J. (2024). Epistaxis. In *StatPearls*. Treasure Island (FL): StatPearls Publishing.

Wong, A. S., & Anat, D. S. (2018). Epistaxis: A guide to assessment and management. *J Fam Pract*, *67*(12), E13-e20.

BÖLÜM II

Acil Serviste Baş Ağrısını Tanıma

Umut Ogün MUTLUCAN[1]

Giriş

Baş ağrısı, başın herhangi bir bölgesinde hissedilen ağrı olup, neredeyse evrensel bir rahatsızlıktır. Acil servisteki başvuru nedenlerinin %3'ünü baş ağrıları oluşturmaktadır. Çoğu baş ağrısı iyi huylu olsa da (%96), nadir görülen ancak acil müdahale gerektiren baş ağrısı nedenlerini tanımak önemlidir; zira zamanında yapılacak bir müdahale hayat kurtarıcı olabilir. Acil hekimlerinin (AH) birincil görevi, hastaların ciddi altta yatan patoloji riski taşıyıp taşımadığını belirlemek amacıyla öykü ve fizik muayenedeki belirli bulguları dikkatlice analiz etmektir. Acil hekimi, hangi hastaların tanıyı doğrulamak ve tedavi yönlendirmesi yapmak için laboratuvar testleri veya görüntüleme gibi ileri tetkiklere ihtiyaç duyduğuna karar

[1] Opt. Dr., SBU Antalya Eğitim ve Araştırma Hastanesi, Beyin ve Sinir Cerrahisi, ORCİD: 0000-0002-5052-7244 e-mail: umutlucan@gmail.com

vermelidir. Hayatı tehdit eden baş ağrısı nedenlerini teşhis ve tedavi etmenin yanı sıra, AH, yaygın primer baş ağrısı bozukluklarının tedavisinde de deneyimli olmalıdır; hastalığın doğal seyrinin uygun şekilde yönetilmesi, hasta sonuçlarını iyileştirebilir (Burch, Rizzoli, & Loder, 2018; Tabatabai & Swadron, 2016).

Epidemiyoloji

Baş ağrısının yükü, tıp camiası tarafından yeterince tahmin edilmemekte ve tedavi edilmemektedir (Robbins & Lipton, 2010). Çoğu kronik hastalığın aksine, baş ağrısı bozukluklarıyla ilişkili morbidite genellikle genç, sağlıklı bireylerde yoğunlaşmaktadır. Baş ağrısının yaygınlığı 25-40 yaşları arasında zirve yapar ve her iki cinsiyette de yaşla birlikte azalır. Amerika Birleşik Devletleri'nde herhangi bir türde baş ağrısı yaşama yaygınlığının yaşam boyu %96 olduğu tahmin edilmektedir (Rasmussen, Jensen, Schroll, & Olesen, 1991). Kadınlar, aktif baş ağrısı bozukluklarından erkeklere göre daha fazla etkilenme eğilimindedir. Örneğin, şiddetli baş ağrısı veya migren görülme sıklığı kadınlarda %20,7 iken erkeklerde %9,7'dir (Burch et al., 2018).

Baş ağrısının bölgesel farklılıklar gösterip göstermediği ise belirsizliğini korumaktadır. Uluslararası veri toplama yöntemleri, tanı kriterleri ve baş ağrısının kültürel olarak tanımlanmasındaki farklılıklar bu verileri etkileyebilir (Jensen & Stovner, 2008).

Baş Ağrısında Kırmızı Bayraklar

SNOOP: Tehlikeli Altta Yatan Durumlar İçin Uyarı İşaretleri (Baraness & Baker, 2024)

- S: Sistemik hastalık (ateş, kanser, gebelik, HIV)

- N: Nörolojik bulgular veya semptomlar (konfüzyon, fokal nörolojik bulgular, nöbetler, papilödem)

- O: Yeni veya ani başlangıç (özellikle 50 yaş üstü)

- O: Diğer ilişkili özellikler (baş travması, ilaçlar veya toksinler, uykudan uyandıran veya Valsalva manevrasıyla kötüleşen baş ağrısı, öksürük veya eforla tetiklenen)

- P: Önceki baş ağrısı öyküsünde ilerleme veya karakter değişikliği

Baş Ağrısında Akla Gelmesi Gereken Sekonder Nedenler

Subaraknoid Kanama

- Semptomlar: Ani başlangıçlı, "hayatımın en şiddetli baş ağrısı" olarak tanımlanan "gök gürültüsü" tipi baş ağrısı. Baş ağrısına bulantı, kusma, boyun ağrısı/sertliği ve fokal nörolojik defisitler eşlik edebilir.
- Öykü: 50 yaş üstü, bilinç kaybı, vasküler anevrizma, bağ dokusu hastalıkları, polikistik böbrek hastalığı, ailede SAH öyküsü veya kontrolsüz hipertansiyon öyküsü.
- Fizik Muayene Bulguları: Hemotimpanum, fokal nörolojik defisitler, nukal sertlik.

Servikal Arter Diseksiyonu

- Semptomlar: Baş ağrısı, boyun ağrısı, baş dönmesi, çift görme, fokal güçsüzlük, konfüzyon, inme benzeri semptomlar (genç hastalarda).

- Öykü: Baş veya boyuna travma.
- Fizik Muayene Bulguları: Karotis üfürümü, serebellar defisitler, görme alanı defisitleri, bulber defisitler, asimetrik kuvvet veya motor bulgular.

Menenjit ve Ensefalit

- Semptomlar: Ateş, baş ağrısı, nukal sertlik, mental durum değişikliği, nonspesifik grip benzeri prodrom, bulantı, kusma, fokal nörolojik defisitler, fotofobi, nöbetler.
- Öykü: Aşılanmama, immün yetmezlik, yakın temaslılarda hastalık, son seyahatler, keneye veya sivrisineğe maruz kalma.
- Fizik Muayene Bulguları: Kernig işareti, Brudzinski işareti, papilödem, peteşiyel döküntü.

Dural Sinüs Trombozu

- Semptomlar: Baş ağrısı, bulanık görme veya görme alanı kaybı, bulantı, kusma.
- Öykü: Enfeksiyon, kafa travması, pıhtılaşma bozuklukları, SLE, orak hücre anemisi, OKS kullanımı, kanser, gebelik.
- Fizik Muayene Bulguları: Papilödem, fokal nörolojik veya kraniyal sinir defisitleri.

İskemik veya Hemorajik İnme/Serebrovasküler Olay

- Semptomlar: Beynin etkilenen bölgesine bağlı fokal nörolojik defisitler, baş ağrısı, bulantı, kusma, vertigo, afazi, konfüzyon, görme bozuklukları.
- Öykü: Önceki inme öyküsü, sigara, diyabet, hiperlipidemi, hipertansiyon.
- Fizik Muayene Bulguları: Nörolojik defisitler, mental durum değişikliği, yüz felci.

Karbonmonoksit Zehirlenmesi

- Semptomlar: Baş ağrısı, baş dönmesi, ataksi, konfüzyon, bulantı, kusma.
- Öykü: İç mekan ısıtıcıları, ev yangınları, araba egzozuna maruz kalma.
- Fizik Muayene Bulguları: Pembe cilt, hırıltı, hiperventilasyon, yanmış burun delikleri, ödemli orofarinks.

Akut Açılı Kapanma Glokomu

- Semptomlar: Tek veya iki gözde ağrı, fotofobi, görme değişiklikleri veya kaybı, ani başlayan baş ağrısı.
- Öykü: İleri yaş, karanlık ortamda semptomların kötüleşmesi, aile öyküsü.
- Fizik Muayene Bulguları: Azalmış görme keskinliği, konjonktival enjeksiyon, artmış göz içi basıncı, sığ ön kamara, sabit ve orta genişlikte pupil.

İdiopatik İntrakraniyal Hipertansiyon

- Semptomlar: Analjeziye yanıt vermeyen baş ağrısı, görme değişiklikleri, bulantı, kusma, baş ağrısının yatar pozisyonda kötüleşmesi.
- Öykü: Kadın cinsiyet, doğurganlık yaşı, obezite, yeni ilaç kullanımı (OKS, tetrasiklinler, lityum, A vitamini).
- Fizik Muayene Bulguları: Papilödem, bradikardi, görme alanı defisitleri.

Hipertansif Aciller

- Semptomlar: Baş ağrısı, görme değişiklikleri, bulantı, kusma, konfüzyon, nöbet, oligüri veya anüri.
- Öykü: Gebelik (preeklampsi/eklampsi), hipertansiyon öyküsü, ilaç uyumsuzluğu, otonom disregülasyon (inme, feokromositoma).
- Fizik Muayene Bulguları: Mental durum değişikliği, kalp yetmezliği bulguları, bradikardi, papilödem, sarılık, renal ven üfürümü.

Temporal (Dev Hücreli) Arterit

- Semptomlar: Tek taraflı baş ağrısı, ağrısız tek taraflı görme kaybı, çene kladikasyonu, proksimal kas güçsüzlüğü.
- Öykü: İleri yaş (>65), polimiyalji romatika, kadın cinsiyet.

- Fizik Muayene Bulguları: Temporal kemik boyunca hassasiyet, papilödem, proksimal kas gruplarında kuvvet kaybı.

Görüntüleme ve Laboratuvar İstekleri

2019 ACEP baş ağrısı klinik politikası, baş ağrısı şikayetiyle başvuran hastalarda hangi durumlarda nörogörüntülemenin yapılması gerektiğine dair rehberlik sunmaktadır. Bu politika, özellikle aşağıdaki durumlarda nörogörüntülemenin önerildiğini belirtmektedir (M, Lamont, Alias, & Win, 2003):

- Yeni nörolojik defisitler olan baş ağrısı hastalarında.
- Yeni ve ani başlayan şiddetli baş ağrıları, subaraknoid kanama gibi ciddi durumları gösterebilir.
- HIV-pozitif hastalar; yeni bir baş ağrısı tipiyle başvurduklarında, oportunistik enfeksiyonlar veya diğer komplikasyonlar açısından daha yüksek risk altında olabilirler.
- 50 yaşın üzerindeki hastalar; yeni bir baş ağrısı ile başvurduklarında, tümörler, vasküler malformasyonlar veya temporal arterit gibi sekonder baş ağrısı nedenleri açısından daha yüksek risk altındadır.

Bazı başağrısı hastalarında lomber ponksiyon (LP) ve beyin omurilik sıvısı (BOS) incelemeleri düşünülmelidir. Endikasyonlar arasında ateşle birlikte değişen mental durum, meningeal bulgular, fokal nörolojik defisitler ve HIV ya da başka bir bağışıklık yetmezliği durumu öyküsü yer almaktadır. Ayrıca, idiopatik intrakraniyal hipertansiyon şüpheli olan bir hastada LP endikedir,

çünkü açılış basıncının yüksekliği tanısal olacaktır. Ayrıca, subaraknoid kanama şüphesi yüksekse, bilgisayarlı tomografinin (BT) %5'e kadar negatif olabileceği göz önünde bulundurulmalıdır; bu durumda, BOS incelemesi, kırmızı kan hücreleri veya ksantokromi varlığı açısından faydalı olabilir (M et al., 2003).

Sonuç ve Öneriler

Primer baş ağrılarının prognozu değişkendir ve alt tiplere bağlıdır. Primer baş ağrıları genellikle tekrarlıdır ve bu durum, acil tıp ve birincil bakım üzerinde büyük bir tıbbi yük oluşturur. Prognoz genellikle iyidir, çünkü primer baş ağrıları ölüm veya kalıcı sakatlığa yol açmaz. Ancak, tekrarlayan baş ağrıları bazı hastalar için geçici sakatlığa yol açacak kadar rahatsız edici olabilir. Bu tür baş ağrılarını tıbbi olarak bir uzman yönetmelidir. Kronik baş ağrısından remisyon mümkündür ve bunun için sıkça kullanılan belirteçler analjezik ilaçlardan uzak durma, preventif ilaçlara uyum, fiziksel egzersiz ve stres azaltma gibi faktörlerdir (Murinova & Krashin, 2015).

Sekonder baş ağrılarının prognozu, altta yatan patolojiye bağlıdır. Sekonder baş ağrılarının pek çoğu, semptomları azaltmak için sürekli tıbbi yönetim gerektiren kronik hastalıklardır. Bazı sekonder başarısı nedenleri ise ciddi şekilde engelleyici olabilir veya hatta fatal olabilir. Bu tür durumlarda tıbbi yönetim, hızlı resüsitasyon yapmayı, sistemik etkileri en aza indirmeyi ve en iyi sonuçları elde etmek için hasta konforunu maksimize etmeyi amaçlamalıdır.

KAYNAKÇA

Baraness, L., & Baker, A. M. (2024). Acute Headache. In *StatPearls*. Treasure Island (FL): StatPearls Publishing.

Burch, R., Rizzoli, P., & Loder, E. (2018). The Prevalence and Impact of Migraine and Severe Headache in the United States: Figures and Trends From Government Health Studies. *Headache, 58*(4), 496-505. doi:10.1111/head.13281

Jensen, R., & Stovner, L. J. (2008). Epidemiology and comorbidity of headache. *Lancet Neurol, 7*(4), 354-361. doi:10.1016/s1474-4422(08)70062-0

M, S., Lamont, A. C., Alias, N. A., & Win, M. N. (2003). Red flags in patients presenting with headache: clinical indications for neuroimaging. *Br J Radiol, 76*(908), 532-535. doi:10.1259/bjr/89012738

Murinova, N., & Krashin, D. (2015). Chronic daily headache. *Phys Med Rehabil Clin N Am, 26*(2), 375-389. doi:10.1016/j.pmr.2015.01.001

Rasmussen, B. K., Jensen, R., Schroll, M., & Olesen, J. (1991). Epidemiology of headache in a general population--a prevalence study. *J Clin Epidemiol, 44*(11), 1147-1157. doi:10.1016/0895-4356(91)90147-2

Robbins, M. S., & Lipton, R. B. (2010). The epidemiology of primary headache disorders. *Semin Neurol, 30*(2), 107-119. doi:10.1055/s-0030-1249220

Tabatabai, R. R., & Swadron, S. P. (2016). Headache in the Emergency Department: Avoiding Misdiagnosis of Dangerous

Secondary Causes. *Emerg Med Clin North Am, 34*(4), 695-716. doi:10.1016/j.emc.2016.06.003

BÖLÜM III

Acil Serviste Göğüs Ağrısına Yaklaşım

Ökkeş ZORTUK[1]

Giriş

Göğüs ağrısı, acil servise başvuran mortal ve morbit sonuçlar meydana getirebilen bir durumdur. Çenenin altından başlayan ve umbilikal bölgeye kadar yayılan göğüs ağrısı, ortaya çıkardığı desen ile düşük ve yüksek riskli sonuçlar ortaya çıkartabilmektedir. Basit bir kas ağrısı gibi karşımıza çıkabilecek bu durumun öteki tarafında akut koroner sendrom, diseksiyon, tansiyon pnömotoraks gibi hızlı müdahale olmadığı takdirde mortal olarak seyredecek olan durumlar gözlenebilmektedir.

Etiyoloji

Visseral ağrı ve somatik ağrı, birkaç önemli yönden farklılık gösterir. Visseral ağrı genellikle daha yaygın bir dağılıma sahiptir,

[1] Uzm. Dr., Defne Devlet Hastanesi, Acil Servis, Hatay, ORCİD: 0000-0001-6776-2702, e-mail: o.zortuk@gmail.com

bu da hastaların ağrıyı belirli bir noktaya lokalize etmekte zorluk yaşamalarına neden olur. Bu tür ağrı genellikle donuk, derin veya baskı benzeri olarak tanımlanabilir ve omurilikteki ortak sinir yolları nedeniyle vücudun diğer bölgelerine yayılabilir veya yansıyabilir. Örneğin, kalpte başlayan iskemi kaynaklı ağrı, sol kolda, çenede veya omuzlarda hissedilebilir. Visseral ağrı, özellikle diyaframın tahriş olması durumunda, omuzlara yansıyan ağrıyı tetikleyerek bulantı ve kusma ile de ilişkilendirilebilir.

Öte yandan, somatik ağrı daha çok lokalize ve belirli bir alanda yoğunlaşır. Hastalar genellikle ağrının meydana geldiği yeri kesin olarak belirleyebilirler. Bu tür ağrı genellikle keskin, bıçak saplanır gibi veya batma şeklinde tanımlanır ve genellikle vücudun diğer bölgelerine yayılmaz veya yansımaz. Somatik ağrının daha lokalize doğası, onu visseral ağrının yayılma ve yansıma desenlerinden ayırt etmeye yardımcı olur (Jänig, 2014).

Epidemiyoloji

Acil serviste, göğüs ağrısı en yaygın ikinci şikayettir ve tüm acil servis başvurularının yaklaşık %5'ini oluşturur. Göğüs ağrısının değerlendirilmesinde, sağlık profesyonelinin her zaman hayatı tehdit eden göğüs ağrısı nedenlerini göz önünde bulundurması gerekir. Aşağıda, Fruerfaard ve ark. tarafından yapılan bir çalışmaya dayanarak, acil servise göğüs ağrısı şikayetiyle başvuran hastalarda yaklaşık görülme oranlarına göre sıralanan bu nedenler yer almaktadır (Fruergaard, Launbjerg, Hesse, et al., 1996).

- Akut koroner sendrom: %31
- Pulmoner embolizm: %2

- Pnömotoraks
- Perikardiyal tamponad: %1, perikardit: %4
- Aort diseksiyonu: 1
- Özefagus perforasyonu
- Gastroözefagal reflü: %30
- Kas-iskelet ağrıları: %28
- Pnömoni: %2
- Zona zoster: %0,5

Risk Değerlendirmesi

Risk durumunun değerlendirmesinde anamnez, fizik muayene ve laboratuvar değerlendirmesi önemlidir. Acil durumların tanısı ve hızlı tedavi edilmesi önemlidir. Bunun için hastaya yöneltilmesi gereken sorular aşağıdaki gibidir (Johnson & Ghassemzadeh, 2024):

- Başlangıç: Ağrının ne zaman başladığının yanı sıra, hastaya ağrının başladığı sırada ne yaptığını da sormak önemlidir. Ağrı egzersizle mi başladı, yoksa dinlenme sırasında mı ortaya çıktı?
- Yer: Hasta, ağrıyı tek bir parmakla lokalize edebiliyor mu, yoksa ağrı yaygın mı?
- Süre: Ağrı ne kadar sürdü?
- Karakter: Hastanın ağrıyı kendi kelimeleriyle tanımlamasına izin verin.

- Ağrıyı kötüleştiren/iyi hissettiren faktörler: Ağrıyı neyin kötüleştirdiğini bulmak çok önemlidir. Egzersizle mi ilişkilidir, yemek yeme ya da nefes alma ile mi bağlantılıdır? Pozisyonel bir bileşeni var mı? Yeni egzersiz rutinleri, spor veya ağırlık kaldırma alışkanlıklarını sormayı unutmayın. Hangi ilaçları denediklerini sorun.
- Yansıma: Bu, visseral ağrıyı belirlemenize yardımcı olabilir.
- Zamanlama: Bu ağrıyı ne kadar sıklıkla yaşıyorlar? Ağrı ne kadar süreyle azalıyor?

Şekil 1: Göğüs ağrısında risk dağılımı

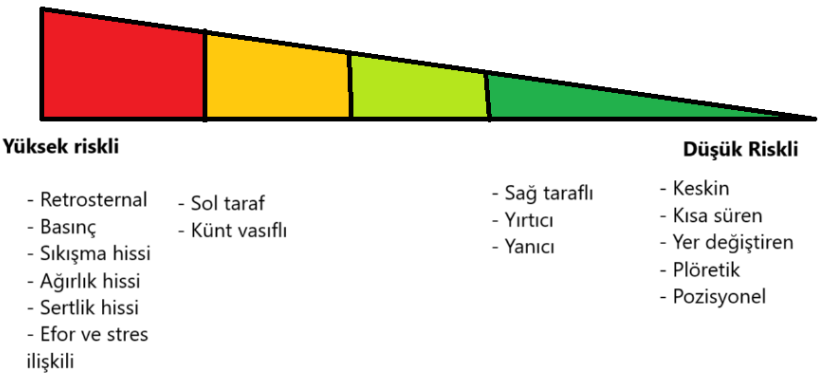

Değerlendirilmesi gereken öteki durum ise hastaya ait olan risk faktörleridir. Geçirilmiş AKS, DVT, emboli durumu, bilinen risk faktörlerine (sigara, diyabet, obezite, hiperlipidemi, hipertansiyon, genetik özelikler) önemlidir. Yakın zamanda geçirdiği operasyon öyküleri perforasyon durumu için önemlidir,

bununla birlikte kullanmış olduğu uyuşturucu maddeler kardiyak olaylar olarak karşımıza çıkabilir.

Fizik muayenede dikkat edilmesi gereken durumlar ise (Johnson & Ghassemzadeh, 2024):

- Tam vital bulgular seti, her iki kolda da kan basıncı ölçümleri dahil
- Genel görünüm, terleme (diaphoresis) ve sıkıntı durumu
- Cilt muayenesi, lezyonların (zoster) varlığını kontrol etmek
- Boyun muayenesi, özellikle inspirasyon sırasında juguler venöz distansiyon (JVD) olup olmadığına bakmak (Kussmaul belirtisi)
- Göğüs muayenesi, tekrarlanabilir ağrı ve krepitasyon varlığına bakarak palpe etmek
- Kalp muayenesi
- Akciğer muayenesi
- Abdomen muayenesi
- Ekstremiteler için tek taraflı şişlik, baldır ağrısı, ödem ve simetrik, eşit nabızlar olup olmadığına bakmak

Değerlendirme

- Elektrokardiyogram (EKG), tercihen hastanın ilk 10 dakikası içinde (seri EKG'leri dikkate alın)
- Göğüs röntgeni

- Tam kan sayımı (CBC), temel metabolik panel (BMP), troponin düzeyi (seri troponin düzeylerini 4 saat arayla dikkate al) ve lipaz
- Pulmoner anjiyografi için bilgisayarlı tomografi (CTPA), eğer pulmoner emboli (PE) düşünülüyorsa veya CTPA kontrendike ise ventilasyon-perfüzyon (VQ) taraması
- Perikardiyal tamponad düşünülüyorsa, başucunda ultrason (US)

Önemli Kriterler

Acil serviste hastaların yönetimi sırasında risk belirlemesi yapmak, triyajın gerçekleştirilmesi için önemlidir. Hastaların taburculuk veya yatırılarak takibinin belirlenmesinde beklenen prognoz önemli bir yer tutmaktadır. Bunun için hasta değerlendirmesinde çeşitli skorlama sistemleri kullanılmaktadır.

- **HEART**: ≥21 yaşındaki, akut koroner sendrom (ACS) belirtisi gösteren hastalarda kullanılır. Yeni ST segment yükselmesi ≥1 mm veya diğer yeni EKG değişiklikleri, hipotansiyon, yaşam beklentisi 1 yıldan az, veya tedavi sağlayıcı tarafından yatış gerektiren kardiyak olmayan tıbbi, cerrahi veya psikiyatrik hastalıkları olan hastalarda kullanılmamalıdır (Riley et al., 2017).
- **TIMI**: STEMİ durumunda 30 günlük mortalite belirlenmesi amacıyla kullanılan bir skordur (Morrow et al., 2000).

- **GRACE**: Akut koroner sendromlu hastalarda 6 aylık mortaliteye kadar yatış tahminleri için kullanılabilir (Fox et al., 2006).
- **WELL'S Kriterleri**: Pulmoner emboli şüphesi durumunda hastaların riskinin belirlenmesinde kullanılmaktadır. İkili veya üçlü seviyelendirme ile kullanılabilir, düşük riskli olması durumunda dışlama için PERC kriterleri kullanılabilir (Wells et al., 2001).
- **PERC Dışlama Kriterleri**: Pulmoner emboli şüphesi durumunda düşük riskli hastaların dışlanması için kullanılır. Dışlama durumunda pulmoner emboli görülme durumu %2'den düşüktür (Kline, Mitchell, Kabrhel, Richman, & Courtney, 2004).

Aort diseksiyonu inme yapabilir. Bu durumu değerlendirme sırasında akılda bulundurmak önemlidir. Genç hastalar ve risk faktörü olmayanlar da miyokard enfarktüsü geçirebilir. Diyabeti olanlar ve yaşlı bireylerde sinir hasarı olabilir, bu da ağrıyı doğru bir şekilde algılamalarını zorlaştırabilir. Bu kişiler, akut koroner sendrom gibi hastalıkların atipik sunumlarını daha sık gösterebilir. Bu nedenle, klinik değerlendirme sırasında bu durumları göz önünde bulundurmak ve standart sunumdan sapmaları fark edebilmek önemlidir (Johnson & Ghassemzadeh, 2024).

Sonuç ve Öneriler

Hastalarda gözlenen göğüs ağrısının takibi ve değerlendirmesi çok yönlü bir durum olarak karşımıza çıkmaktadır. Bu süreç içinde spesifik yöntemler izlemek gerekebilir..

Akut Koroner Sendrom

AKS yönetiminin tam bir tartışması bu makalenin kapsamı dışında olsa da, AKS tanısı konan hastalarda ilk adımların atılması gereklidir. Hasta, kardiyak monitöre bağlanmalı, intravasküler erişim (IV) sağlanmalı, 162 mg ila 325 mg çiğnenebilir aspirin, klopidogrel veya tikagrelor (bypass cerrahisi yaklaşmakta değilse) verilmelidir. Ağrı kontrol edilmeli ve oksijen (O2) tedavisi düşünülmelidir. Nitrogliserin, mortalite üzerinde fayda göstermiştir ve normotansif hastalarda ortalama arteriyel basınç (MAP) %10 düşürülmesi, hipertansif hastalarda ise MAP'te %30 düşüş sağlanması hedeflenmelidir; hipotansif hastalar ve inferior ST yükselmesi olan hastalar için kaçınılmalıdır. EKG'de ST yükselmesi olan hastalar, hemen reperfüzyon tedavisi almalıdır; bu tedavi farmakolojik (trombolitikler) veya perkütan koroner girişim (PCI) için kateterizasyon laboratuvarına transfer ile yapılabilir. PCI tercih edilmelidir ve yerinde 90 dakika içinde veya dış bir merkeze transferde 120 dakika içinde başlatılmalıdır. Eğer PCI mümkün değilse, trombolitikler 30 dakika içinde başlatılmalıdır. Non-ST yükselmesi miyokard enfarktüsü (NSTEMI) ve instabil anjina olan hastalar kardiyoloji konsültasyonu ve değerlendirmesi için yatış yapmalıdır. Stabil anjina olan hastalar, ayaktan tedavi için uygun olabilir. Yaşlı hastalar ve komorbiditeleri olan hastalar gözlem ve daha fazla kardiyak değerlendirme için yatış yapmalıdır (de Bliek, 2018; Solhpour et al., 2016).

Pulmoner Embolizm

CT pulmoner anjiyogramı (CTPA), en iyi doğrulayıcı testtir, ancak bir VQ taraması da kullanılabilir; fakat bu test, kronik akciğer hastalığı olan hastalarda daha az doğrudur. Hemodinamik olarak

kararsız hastalar, trombolitik tedaviye başlanmalıdır; stabil hastalar ise antikoagülan tedaviye başlanmalıdır (Fruergaard, Launbjerg, & Hesse, 1996; Meyer, 2014).

Pnömotoraks

Göğüs tüpü ile dekompresyon yapılmalıdır.

Perikardiyal Tamponad

Başucunda ultrason, tanı koymada faydalıdır. Geçici bir önlem olarak sıvı infüzyonu kullanılabilir. Perikardiyal kesik veya perikardiyal pencere açılması, perikardiyal kese içindeki baskıyı hafifletmek için yapılabilir (Shokoohi, Boniface, Zaragoza, Pourmand, & Earls, 2017).

Aort Diseksiyonu

Çoğunlukla acil cerrahi müdahale gereklidir; kardiyotorasik cerrahi ile erken konsültasyon yapılmalıdır. Diseksiyon değerlendirmesi için en iyi test, BT anjiyografisidir. İki büyük kalibrasyonlu IV yerleştirilmeli ve hastanın kan basıncı hızla, sistolik olarak 100 mmHg ile 130 mmHg arasında düşürülmelidir. Reflü taşikardiyi önlemek için beta-bloker tedavisine başlanmalıdır (Shiber, Fontane, Ra, & Kerwin, 2017; Zhao et al., 2017).

Özefagus Perforasyonu

Göğüs röntgeninde sol plevral effüzyon, özofagus yırtılmasını gösterebilir. Kontrastlı özofagus grafisi, en iyi doğrulayıcı testtir. Bu durum bir tıbbi acil durumdur ve acil cerrahi konsültasyon gerektirir (Shiber et al., 2017).

KAYNAKÇA

de Bliek, E. C. (2018). ST elevation: Differential diagnosis and caveats. A comprehensive review to help distinguish ST elevation myocardial infarction from nonischemic etiologies of ST elevation. *Turk J Emerg Med, 18*(1), 1-10. doi:10.1016/j.tjem.2018.01.008

Fox, K. A., Dabbous, O. H., Goldberg, R. J., Pieper, K. S., Eagle, K. A., Van de Werf, F., . . . Granger, C. B. (2006). Prediction of risk of death and myocardial infarction in the six months after presentation with acute coronary syndrome: prospective multinational observational study (GRACE). *Bmj, 333*(7578), 1091. doi:10.1136/bmj.38985.646481.55

Fruergaard, P., Launbjerg, J., & Hesse, B. (1996). Frequency of pulmonary embolism in patients admitted with chest pain and suspicion of acute myocardial infarction but in whom this diagnosis is ruled out. *Cardiology, 87*(4), 331-334. doi:10.1159/000177115

Fruergaard, P., Launbjerg, J., Hesse, B., Jørgensen, F., Petri, A., Eiken, P., . . . Mellemgaard, K. (1996). The diagnoses of patients admitted with acute chest pain but without myocardial infarction. *Eur Heart J, 17*(7), 1028-1034. doi:10.1093/oxfordjournals.eurheartj.a014998

Jänig, W. (2014). [Neurobiology of visceral pain]. *Schmerz, 28*(3), 233-251. doi:10.1007/s00482-014-1402-x

Johnson, K., & Ghassemzadeh, S. (2024). Chest Pain. In *StatPearls*. Treasure Island (FL): StatPearls Publishing.

Kline, J. A., Mitchell, A. M., Kabrhel, C., Richman, P. B., & Courtney, D. M. (2004). Clinical criteria to prevent unnecessary

diagnostic testing in emergency department patients with suspected pulmonary embolism. *J Thromb Haemost, 2*(8), 1247-1255. doi:10.1111/j.1538-7836.2004.00790.x

Meyer, G. (2014). Effective diagnosis and treatment of pulmonary embolism: Improving patient outcomes. *Arch Cardiovasc Dis, 107*(6-7), 406-414. doi:10.1016/j.acvd.2014.05.006

Morrow, D. A., Antman, E. M., Charlesworth, A., Cairns, R., Murphy, S. A., de Lemos, J. A., . . . Braunwald, E. (2000). TIMI risk score for ST-elevation myocardial infarction: A convenient, bedside, clinical score for risk assessment at presentation: An intravenous nPA for treatment of infarcting myocardium early II trial substudy. *Circulation, 102*(17), 2031-2037. doi:10.1161/01.cir.102.17.2031

Riley, R. F., Miller, C. D., Russell, G. B., Harper, E. N., Hiestand, B. C., Hoekstra, J. W., . . . Mahler, S. A. (2017). Cost analysis of the History, ECG, Age, Risk factors, and initial Troponin (HEART) Pathway randomized control trial. *Am J Emerg Med, 35*(1), 77-81. doi:10.1016/j.ajem.2016.10.005

Shiber, J. R., Fontane, E., Ra, J. H., & Kerwin, A. J. (2017). Hydropneumothorax Due to Esophageal Rupture. *J Emerg Med, 52*(6), 856-858. doi:10.1016/j.jemermed.2017.02.006

Shokoohi, H., Boniface, K. S., Zaragoza, M., Pourmand, A., & Earls, J. P. (2017). Point-of-care ultrasound leads to diagnostic shifts in patients with undifferentiated hypotension. *Am J Emerg Med, 35*(12), 1984.e1983-1984.e1987. doi:10.1016/j.ajem.2017.08.054

Solhpour, A., Chang, K. W., Arain, S. A., Balan, P., Zhao, Y., Loghin, C., . . . Smalling, R. W. (2016). Comparison of 30-day

mortality and myocardial scar indices for patients treated with prehospital reduced dose fibrinolytic followed by percutaneous coronary intervention versus percutaneous coronary intervention alone for treatment of ST-elevation myocardial infarction. *Catheter Cardiovasc Interv, 88*(5), 709-715. doi:10.1002/ccd.26523

Wells, P. S., Anderson, D. R., Rodger, M., Stiell, I., Dreyer, J. F., Barnes, D., . . . Kovacs, M. J. (2001). Excluding pulmonary embolism at the bedside without diagnostic imaging: management of patients with suspected pulmonary embolism presenting to the emergency department by using a simple clinical model and d-dimer. *Ann Intern Med, 135*(2), 98-107. doi:10.7326/0003-4819-135-2-200107170-00010

Zhao, D. L., Liu, X. D., Zhao, C. L., Zhou, H. T., Wang, G. K., Liang, H. W., & Zhang, J. L. (2017). Multislice spiral CT angiography for evaluation of acute aortic syndrome. *Echocardiography, 34*(10), 1495-1499. doi:10.1111/echo.13663

BÖLÜM IV

Acil Serviste Bilinç Kaybına Yaklaşım

Günay YILDIZ[1]

Giriş

Altered mental status (AMS) değerlendirmesi ve yönetimi geniş bir konu olup, yaşamı tehdit eden durumları dışlamak için dikkatli bir öykü ve fiziksel muayene gerektirir. Bilinç değişiklikleri, uyarılma durumu, bilinç içeriği veya her ikisinin bir kombinasyonu olarak kategorize edilebilir. Uyarılma, uyanıklık ve/veya dikkat seviyesini içerir ve hipoyaplık veya hiperaktivite olarak tanımlanabilirken, bilinç içeriğindeki değişiklikler, öz farkındalık, ifade, dil ve duygular gibi alanlarda değişikliklere yol açabilir (Grover & Kate, 2012; Rummans, Evans, Krahn, & Fleming, 1995).

Mental durum değişiklikleri delirium (uyanıklık ve içerik değişikliği), depresyon (uyarılma değişikliği), demans (uyarılma ve

[1] Uzm. Dr., SBU Antalya Eğitim ve Araştırma Hastanesi Acil Tıp, ORCİD: 0000-0002-2722-0674, e-mail: gnyyldz78@hotmail.com

içerik değişikliği) ve koma (uyarılma ve içerik bozukluğu) olarak tanımlanabilir (Grover & Kate, 2012).

Delirium, tipik olarak akut bir konfüzyon durumudur ve genellikle saatler veya günler içinde gelişen dikkat veya bilişsel bozulma ile tanımlanır. Bazı hastalar, hiporeaktif ve hiperaktif durumlar arasında hızlı dalgalanmalar yaşayabilir ve bu durumlar arası geçişler, aralıklı açıklık dönemleriyle kesintiye uğrayabilir. Delirium'un neredeyse patognomonik özelliği, uyku-uyanıklık döngüsündeki bozulmadır; bu durum "gün batımı sendromu" olarak adlandırılır ve deliriumun gece kötüleşmesi veya daha sürekli hale gelmesi fenomenidir (Hosker & Ward, 2017; Inouye, 2006).

Depresyon, kişisel geri çekilme, yavaşlamış konuşma veya bilişsel testlerde zayıf sonuçlar ile karakterizedir. Hastalar nadiren semptomlarında hızlı dalgalanma yaşar ve genellikle oryante olup komutları takip edebilirler (Hosker & Ward, 2017; Inouye, 2006; Rummans et al., 1995).

Demans, zihinsel kapasitenin yavaş ve ilerleyici kaybıdır ve bilişsel yeteneklerde ve davranışta bozulmaya yol açar. Birçok demans türü vardır, ancak en yaygınları idiyopatik (Alzheimer hastalığı olarak da bilinir) ve vasküler demanstır. İdiyopatik demans, yakın belleğin ve oryantasyonun yavaş bozulması, ancak uzak hafızalar ve motor ile konuşma yeteneklerinin korunması ile tanımlanır. Hastalık ilerledikçe, hastalar sosyal durumlarda azalan performans, öz bakım yapamama ve kişilik değişiklikleri sergilerler. Vasküler demans, Alzheimer hastalığına benzer, ancak hastalar bilişsel değişikliklerin yanı sıra motor anormalliklerin belirtilerini de gösterebilir ve çoklu vasküler olayların hastanın fonksiyonu

üzerinde ek bir etkisi nedeniyle dalgalanan adım adım bir gerileme görülebilir (Hosker & Ward, 2017; Inouye, 2006; Rummans et al., 1995).

Koma, uyarılma sisteminin tam işlev kaybıdır ve bu durumda hastalar temel uyarıcılara yanıt vermezler ancak genellikle beyin sapı refleksleri korunur (Grover & Kate, 2012).

Epidemiyoloji

Bebekler ve çocuklarda, altered mental status (AMS) en sık enfeksiyon, travma, metabolik değişiklikler ve toksik alım nedeniyle görülür. Genç yetişkinler en sık toksik alım veya travma nedeniyle altered mental status ile başvururlar. Yaşlılar ise en yaygın olarak inme, enfeksiyon, ilaç-ilaç etkileşimleri veya yaşam ortamındaki değişiklikler nedeniyle altered mental status ile başvururlar. Yaşlı hastalarda, hastaneye yatırılanların yaklaşık %10 ila %25'inde kabul sırasında delirium görülebilir (Hosker & Ward, 2017; Inouye, 2006; Rummans et al., 1995).

Bilinç Seviyeleri

İnsanlarda bilinç ve değişen seviyeleri incelenmesi, klinik teşhisten teorik araştırmalara kadar geniş bir araştırma yelpazesini kapsar. Değişen bilinç seviyeleri genellikle ciddi tıbbi durumlara işaret eder ve travmatik beyin hasarı veya felç gibi potansiyel nedenleri belirlemek için serebral görüntüleme gibi acil tanı prosedürlerini gerektirir (Terborg & Brüning, 2014). Uyanık, sedasyon ve iyileşme gibi farklı bilinç durumları sırasında beyin dinamiklerindeki değişiklikleri ortaya çıkarmak için fonksiyonel MRG'yi kullanan araştırmalarla, bilinç durumları arasındaki geçişlerin arkasındaki sinirsel mekanizmaları anlamak çok

önemlidir. Bu çalışmalar, dış uyaranların beyin aktivitesini etkilemedeki rolünü vurgulamakta ve bilinç iyileşmesi için potansiyel biyobelirteçler önermektedir.

- Tam bilinç: kişinin algısının açık olduğu durumdur
- Konfüzyon: zihin bulanıklığı, kişinin algı durumunun azalmasıdır
- Laterji: kişinin yaşam işlevlerinin aşırı ölçüde azaldığı, derin ve sürekli devam eden uyku durumu
- Stupor: Baygınlık sersemlik halidir.
- Koma: Kesin bilinçsizlik hali, derin uyku evresidir.

Şekil 1: Bilinç seviyeleri

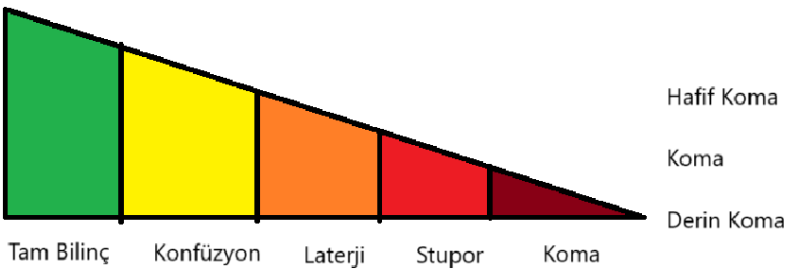

Değerlendirme

İlk olarak, hava yolu, solunum ve dolaşım değerlendirilmeli ve gerekli durumlarda stabilize edilmelidir. Eğer hastanın Glasgow koma skalası (GCS) 8'in altında, gag refleksi yoksa veya hava yolunu koruma yeteneği konusunda endişeler varsa, hızlı sıralı entübasyon yapılmalıdır. Aynı şekilde, kalp hızı veya kan basıncı yeterince düşükse ve beyin perfüzyon basıncını (CPP) azaltıyorsa,

harici pacing, defibrilasyon veya vazopresörler, duruma göre kullanılmalıdır.

Tablo 1: Glasgow Koma Skoru

Göz Yanıtı (E)		Motor Yanıt (M)		Verbal Yanıt (V)	
Spontan	4	Komutlara Uyuyor	6	Oryante	5
Sözel Uyaranla	3	Uyaranı Lokalize Ediyor	5	Konfüzyonel	4
Ağrılı Uyaranla	2	Uyaran Kaçınma (Normal Fleksiyon)	4	Kelimeler	3
Yok	1	Global Fleksör Yanıt (Anormal Fleksiyon)	3	Sesler	2
		Global Ektensör Yanıt	2	Yok	1
		Yanıt Yok	1		

Başucunda, vital bulgular, EKG ritmi ve glukoz kontrol edilmelidir. Ampirik olarak "komaya kokteyli" uygulamak düşünülebilir – opioid aşırı dozuna yönelik nalokson, hipoglisemi için dextroz ve Wernicke-Korsakoff sendromu veya beriberi için tiamin.

Eğer öykü veya fiziksel muayene travmayı işaret ediyorsa, servikal omurga immobilizasyonu düşünülmelidir. Eğer beyin fıtığı (örn., Cushing refleksi veya tek taraflı genişlemiş pupil) belirtileri varsa, yatak başı 30 derece yükseltilmeli, solunum hızı artırılmalı ve mannitol ile nöroşirurjik dekompresyon düşünülebilir. Eğer beyin fıtığına dair bir belirti yoksa, baş CT'si ve CT'de tespit edilen lezyonlar için uygun nöroşirurjik konsültasyon yapılmalıdır.

Eğer hastada enfeksiyon kaynakları konusunda endişeler varsa, antibiyotik verilmesi, uygun ağırlığa dayalı sıvı infüzyonları ve steroid bağımlı hastalarda pulse doz steroidler düşünülmelidir.

Travma veya enfeksiyon şüphesi yoksa, toksik veya metabolik nedenler, ilaç aşırı dozları, yoksunluk durumları veya ilaç-ilaç etkileşimlerinin etkileri göz önünde bulundurulmalıdır.

Serum elektrolitleri, karaciğer ve böbrek fonksiyonları, idrar tahlili ile laboratuvar değerlendirmesi yapılmalıdır. Ayrıca, pnömoni gibi bir durumun altered mental status'a yol açıp açmadığını belirlemek için göğüs röntgeni ve/veya intrakraniyal kanama (ICH) endişesiyle baş CT'si düşünülebilir. Eğer bu durumlar altered mental status'a neden olmuyorsa, tiroid fonksiyonu, serum B12 seviyeleri, sifiliz durumu değerlendirilmelidir. Ek olarak, menenjit veya subaraknoid kanama dışlanmak için lomber ponksiyon yapılabilir.

Sonuç ve Öneriler

Acil serviste bilinç değerlendirmesi önemlidir. Hastaların güvenlik çemberi içerisinde olması ve öncelikle solunum dolaşım gibi vital faktörlerin kontrol altına alınmasının yanı sıra, yaşamsal fonksiyonların değerlendirilmesi önemlidir. Nörolojik hasarlanma ihtimalini de göz önünde tutarak hızlıca ayırıcı tanıları kontrol edip gerekli tedavinin yapılmaya başlanması ve çok yönlü olarak değerlendirilmesi gereklidir.

Tablo 2: Mental durum değişikliklerinde ayırıcı tanılar

Sistem	Primer İntrakraniyal Etki	Sistemik Hastalık	Eksojen Etkiler	Çekilme Sendromları
Nörolojik/MSS	İntrakraniyal hemoraji (SAH, pontin, serebellar) İskemik inme Status epileptikus Primer veya metastatik beyin tümörü Venöz sinüs trombozu			

	Konküsyon Serebral kontüzyon			
Enfeksiyöz	Bakteriyel veya viral menenjit/ensefalit Beyin apsesi	Sepsis Septik Şok		
Metabolik	Hipoglikemi Hiperglisemi Tiamin eksikliği Hiponatremi Hipernatremi Hipokalsemi Hiperkalsemi Hiperamonyemi Miksödem koma Tirotoksikoz Üremi			
Toksik			Asetaminofen Alkol Amfetaminler Antikonvülzanlar Aspirin Benzodiazepinler Beta blokerler Kalsiyum kanal blokerleri Kardiyak glikozitler Kokain GHB Heroin/opiatlar İzoniazid Lityum LSD Marihuana Psikedelik mantarlar PCP SSRI'lar	Alkol Benzodiazepinler SSRI'lar

			TCA'lar NSAID'lar	
Çevresel	Yüksek irtifa serebral ödem Isı çarpması Hipotermi Malign hipertermi Disbarizm	Karbonmonoksit Siyanür Organofosfatlar Nöroleptik malign sendrom		

KAYNAKÇA

Grover, S., & Kate, N. (2012). Assessment scales for delirium: A review. *World J Psychiatry, 2*(4), 58-70. doi:10.5498/wjp.v2.i4.58

Hosker, C., & Ward, D. (2017). Hypoactive delirium. *Bmj, 357*, j2047. doi:10.1136/bmj.j2047

Inouye, S. K. (2006). Delirium in older persons. *N Engl J Med, 354*(11), 1157-1165. doi:10.1056/NEJMra052321

Rummans, T. A., Evans, J. M., Krahn, L. E., & Fleming, K. C. (1995). Delirium in elderly patients: evaluation and management. *Mayo Clin Proc, 70*(10), 989-998. doi:10.4065/70.10.989

Terborg, C., & Brüning, R. (2014). Altered Level of Consciousness. In F. Falter & N. J. Screaton (Eds.), *Imaging the ICU Patient* (pp. 153-163). London: Springer London.

BÖLÜM V

Acil Serviste Karın Ağrısına Yaklaşım

Yusuf Karancı[1]

Giriş

Karın ağrısı yaygın olup genellikle önemsizdir. Ancak, akut ve şiddetli karın ağrısı neredeyse her zaman intraabdominal bir hastalığın belirtisidir. Bu, cerrahi müdahale gerekliliğinin tek göstergesi olabilir ve hızla müdahale edilmelidir: Gangren ve bağırsak perforasyonu, bazı durumlarda (örneğin, strangülasyonla obstrüksiyon veya arteriyel emboli nedeniyle bağırsak kan akışının kesilmesi) semptomların başlamasından < 6 saat içinde meydana gelebilir. Karın ağrısı, özellikle çok genç veya çok yaşlı hastalar ile HIV enfeksiyonu taşıyan veya immünosupresan tedavi gören (kortikosteroidler dahil) kişilerde özel bir öneme sahiptir.

Karın ağrısının ders kitaplarındaki tanımları sınırlıdır çünkü insanlar ağrıya farklı tepki verirler. Bazı kişiler, özellikle yaşlılar,

[1] Uzm. Dr., SBU Antalya Eğitim ve Araştırma Hastanesi Acil Tıp Kliniği, ORCID: 0000-0003-0230-2187, e-mail: yusufkaranci_@hotmail.com

ağrıya karşı daha az tepki verirken, diğerleri semptomlarını abartabilir. Bebekler, küçük çocuklar ve bazı yaşlılar, ağrıyı yerelleştirmekte zorlanabilirler (Lyon & Clark, 2006).

"Akut abdomen" terimi, cerrahi müdahale gerektiren hastalıkların göz önünde bulundurulması gereken şiddetli ve endişe verici karın semptomlarını ve bulgularını ifade eder.

Ağrı Türleri

Visseral ağrı, abdominal visseralardan kaynaklanır ve otonom sinir lifleriyle inerve edilir. Bu ağrı, genellikle şişlik ve kas kasılması gibi hislere yanıt verir, kesilme, yırtılma veya yerel tahrişe karşı duyarlı değildir. Visseral ağrı tipik olarak belirsiz, donuk ve bulantı yapıcıdır. Zayıf bir şekilde lokalize edilir ve genellikle etkilenen yapının embriyonik kökenine karşılık gelen alanlara yansır. Ön bağırsak yapıları (mide, duodenum, karaciğer ve pankreas) üst karın ağrısına, orta bağırsak yapıları (ince bağırsak, proksimal kolon ve apandiks) umbilikal (göbek çevresi) ağrıya, arka bağırsak yapıları (distal kolon ve genital idrar yolu) ise alt karın ağrısına neden olur (Procacci, Zoppi, & Maresca, 1986; Vecchiet, Giamberardino, Dragani, & Albe-Fessard, 1989).

Somatik ağrı, somatik sinirlerle inerve edilen paryetal peritoneumdan gelir. Bu sinirler, enfeksiyöz, kimyasal veya diğer inflamatuar süreçlerden kaynaklanan tahrişlere yanıt verir. Somatik ağrı keskin ve iyi lokalize olmuştur (Kufe, Holland, Frei, & American Cancer Society., 2003).

Yansıyan ağrı, kaynağından uzak bir bölgede algılanan ağrıdır ve spinal kordda sinir liflerinin birleşmesinden kaynaklanır. Yansıyan ağrıya yaygın örnekler arasında biliyer kolik nedeniyle

omuz bıçağı ağrısı, renal kolik nedeniyle kasık ağrısı ve diyaframı tahriş eden kan veya enfeksiyon nedeniyle omuz ağrısı yer alır (Kufe et al., 2003).

Peritonit

Peritonit, peritoneal boşluğun iltihaplanmasıdır. En ciddi nedeni, gastrointestinal sistemin perforasyonu olup, bu durum anında kimyasal iltihaplanmaya yol açar ve kısa süre sonra bağırsak organizmalarının neden olduğu enfeksiyon gelişir. Peritonit, aynı zamanda belirgin iltihaplanmaya neden olan herhangi bir karın durumu sonucu da gelişebilir (örneğin apandisit, divertikülit, strangülasyonlu bağırsak tıkanıklığı, pankreatit, pelvik inflamatuar hastalık, mezenterik iskemi). Herhangi bir kaynaktan (örneğin, rüptüre olmuş anevrizma, travma, cerrahi müdahale, dış gebelik) intraperitoneal kan, tahriş edici olup peritonite yol açar (Brown, Vashisht, & Caballero Alvarado, 2024).

Akut Karın Ağrısında Etiyolojiler

Karın ağrısı, hastada görülen ağrı deseninin yanı sıra ağrının hissedildiği yerle de ilişkili olarak karşımıza çıkmaktadır. Sürekli devam eden veya başladıktan sonra artarak ilerleyen ağrı deseni karşımıza inflamatuvar patolojiler ile çıkarken, artıp azalan ve ara ara ağrının hissedilmeyecek hale geldiği durumlar daha çok kolik ağrı durumu olarak karşımıza çıkmaktadır. Her türlü paternin köken aldığı organ itibariyle mortal ve morbit sonuçları görülebilir.

Sağ Üst Kadran Ağrıları:

- Kolesistit, safra patolojileri
- Konjestif hepatomegali
- Hepatit, hepatik abse

- Perfore duadenal ülser
- Gebelikte apandisit

Sağ Alt Kadran Ağrıları:

- Apandisit
- Çekal divertikülit
- Merkel divertiküliti
- Mezenter adenit

Sağ ve Sol Üst Kadranların birlikte ağrısı:

- Akut pankreatit
- Herpes zoster
- Alt lob pnömonileri
- Akut koroner sendrom

Sol Üst Kadran Ağrıları:

- Gastrit
- Dalak problemleri
- Akut koroner sendrom

Sol Alt Kadran Ağrıları:

- İskemik kolit
- Sigmoid divertikülit

Suprapubik Ağrılar:

- Abdominal veya psoas absesi
- Karın duvarı hematomu
- Uterus ilişkili durumlar: endometriozis, dismenore, pelvik inflamatuvar ağrılar
- Rüptüre anevrizma
- Rüptüre ektopik gebelik
- Torsiyon (over, testis)

Karın Ağrısında Önemli Durumlar

Bazı bulgular, daha ciddi bir etiyoloji şüphesini artırır (Motamed et al., 2012):

- Şiddetli ağrı
- Şok belirtileri (örneğin, taşikardi, hipotansiyon, terleme, konfizyon)
- Peritonit belirtileri
- Karın distansiyonu

Karın Ağrısında Değerlendirme

Genel görünüm önemlidir. Mutlu ve rahat görünen bir hasta nadiren ciddi bir soruna sahiptir, aksine endişeli, solgun, terlemiş veya bariz bir ağrı içinde olan bir hasta genellikle daha ciddi bir probleme işaret eder. Kan basıncı, nabız, bilinç durumu ve diğer periferik perfüzyon belirtileri değerlendirilmelidir. Ancak, muayenenin odak noktası karın olmalıdır, önce inspeksiyon ve oskültasyon ile başlanır, ardından perküsyon ve palpasyon yapılır. Rektal muayene ve pelvik muayene (kadınlar ve muhtemelen ergen kızlar için), hassasiyet, kitleler ve kan varlığını tespit etmek için gereklidir ("MSD Manuals," 2023).

Palpasyon, en büyük ağrı alanından uzak bir şekilde nazikçe başlar ve özellikle hassasiyet olan bölgeler, koruma, sertlik ve rebound (bunların hepsi peritoneal irritasyon belirtisidir) ve kitle varlığını tespit etmeye odaklanılır. Koruma, karın kaslarının istemsiz bir kasılmasıdır ve bu, duyarlı veya endişeli hastaların gösterdiği hızlı, gönüllü bir sıçramadan daha yavaş ve daha süreklidir. Rebound, muayene yapan kişinin elini hızla çektiğinde belirgin bir sıçramadır. İnguinal bölge ve tüm cerrahi izler, fıtıklar için palpasyona alınmalıdır ("MSD Manuals," 2023).

Tanısal Yaklaşım

Testler, klinik şüpheye dayalı olarak seçilir (Gupta et al., 2023; "MSD Manuals," 2023):

- Tüm doğurganlık çağındaki kadın hastalar için idrar gebelik testi gereklidir.
- Şüphelenilen tanıya göre seçilen görüntüleme testleri seçilmelidir.
- Standart testler (örneğin, tam kan sayımı, kimyasallar, idrar tahlili) genellikle yapılır ancak düşük spesifiteye sahip oldukları için pek değerli değildir; önemli hastalığı olan hastalar normal sonuçlar verebilir. Anormal sonuçlar spesifik bir tanı sağlamaz (özellikle idrar tahlili, çeşitli durumlarda piyüri veya hematuri gösterebilir) ve önemli bir hastalık olmadan da görülebilir. Bir istisna, serum lipazdır, bu akut pankreatit tanısını güçlü bir şekilde düşündürür.
- Tüm doğurganlık çağındaki kadınlar için bir yatak başı idrar gebelik testi yapılmalıdır çünkü negatif sonuç, rüptüre olmuş dış gebeliği etkili bir şekilde dışlar.
- Perforasyon veya obstrüksiyon şüphelenildiğinde, düz ve dik duruşta abdominal röntgenler ile dik duruşta göğüs röntgeni içeren abdominal serisi yapılmalıdır (ayağa kalkamayan hastalar için sol lateral yatar karın ve anteroposterior göğüs röntgeni). Ancak, bu düz röntgenler diğer durumlar için nadiren tanısaldır ve otomatik olarak yapılmaları gerekmez.
- Biliyer sistem hastalığı veya dış gebelik şüphesi durumunda ultrason yapılmalıdır (transvajinal prob) ve çocuklarda apandisit şüphesi varsa da ultrason

kullanılabilir. Ultrason ayrıca abdominal aort anevrizmasını tespit edebilir ancak yırtılmayı güvenilir şekilde belirleyemez.

- Kontrastlı olmayan helikal BT, böbrek taşı şüphesi için tercih edilen görüntüleme yöntemidir. Oral ve IV kontrastlı BT, önemli karın ağrısı olan hastaların yaklaşık %95'inde tanısaldır ve negatif laparatomi oranını önemli ölçüde azaltmıştır. Ancak, ileri görüntüleme, kesin belirtileri ve bulguları olan hastalarda cerrahiyi geciktirmemelidir.

Tedavi

Ağrı ile takip edilen hastalarda, ağrının kontrol altına alınması önemlidir. Fizyolojik ve psikolojik etkilerin yanı sıra doğru bir tanı ve tedavi için uygun analzejik seçilmelidir. Bazı klinik uzmanlar, tanı konmadan önce ağrı kesici verilmesinin değerlendirme yeteneklerini engellediğini düşünmektedir. Ancak, orta dozda IV analjezikler (örneğin, 50-100 mcg fentanil, 4-6 mg morfin) peritoneal belirtileri maskelememekte ve kaygı ve rahatsızlığı azaltarak muayeneyi genellikle daha kolay hale getirmektedir (Manterola, Vial, Moraga, & Astudillo, 2011; "MSD Manuals," 2023).

KAYNAKÇA

Brown, D., Vashisht, R., & Caballero Alvarado, J. A. (2024). Septic Peritonitis. In *StatPearls*. Treasure Island (FL): StatPearls Publishing.

Gupta, R. T., Kalisz, K., Khatri, G., Caserta, M. P., Catanzano, T. M., Chang, S. D., . . . Nikolaidis, P. (2023). ACR Appropriateness Criteria® Acute Onset Flank Pain-Suspicion of Stone Disease (Urolithiasis). *J Am Coll Radiol, 20*(11s), S315-s328. doi:10.1016/j.jacr.2023.08.020

Kufe, D. W., Holland, J. F., Frei, E., & American Cancer Society. (2003). *Cancer medicine 6* (6th ed.). Hamilton, Ont. ; Lewiston, NY: BC Decker.

Lyon, C., & Clark, D. C. (2006). Diagnosis of acute abdominal pain in older patients. *Am Fam Physician, 74*(9), 1537-1544.

Manterola, C., Vial, M., Moraga, J., & Astudillo, P. (2011). Analgesia in patients with acute abdominal pain. *Cochrane Database Syst Rev*(1), Cd005660. doi:10.1002/14651858.CD005660.pub3

Motamed, F., Mohsenipour, R., Seifirad, S., Yusefi, A., Farahmand, F., Khodadad, A., . . . Najafi, M. (2012). Red flags of organic recurrent abdominal pain in children: study on 100 subjects. *Iran J Pediatr, 22*(4), 457-462.

MSD Manuals. (2023). Retrieved from https://www.msdmanuals.com

Procacci, P., Zoppi, M., & Maresca, M. (1986). Clinical approach to visceral sensation. *Prog Brain Res, 67*, 21-28. doi:10.1016/s0079-6123(08)62753-3

Vecchiet, L., Giamberardino, M. A., Dragani, L., & Albe-Fessard, D. (1989). Pain from renal/ureteral calculosis: evaluation of sensory thresholds in the lumbar area. *Pain, 36*(3), 289-295. doi:10.1016/0304-3959(89)90087-0

BIDGE